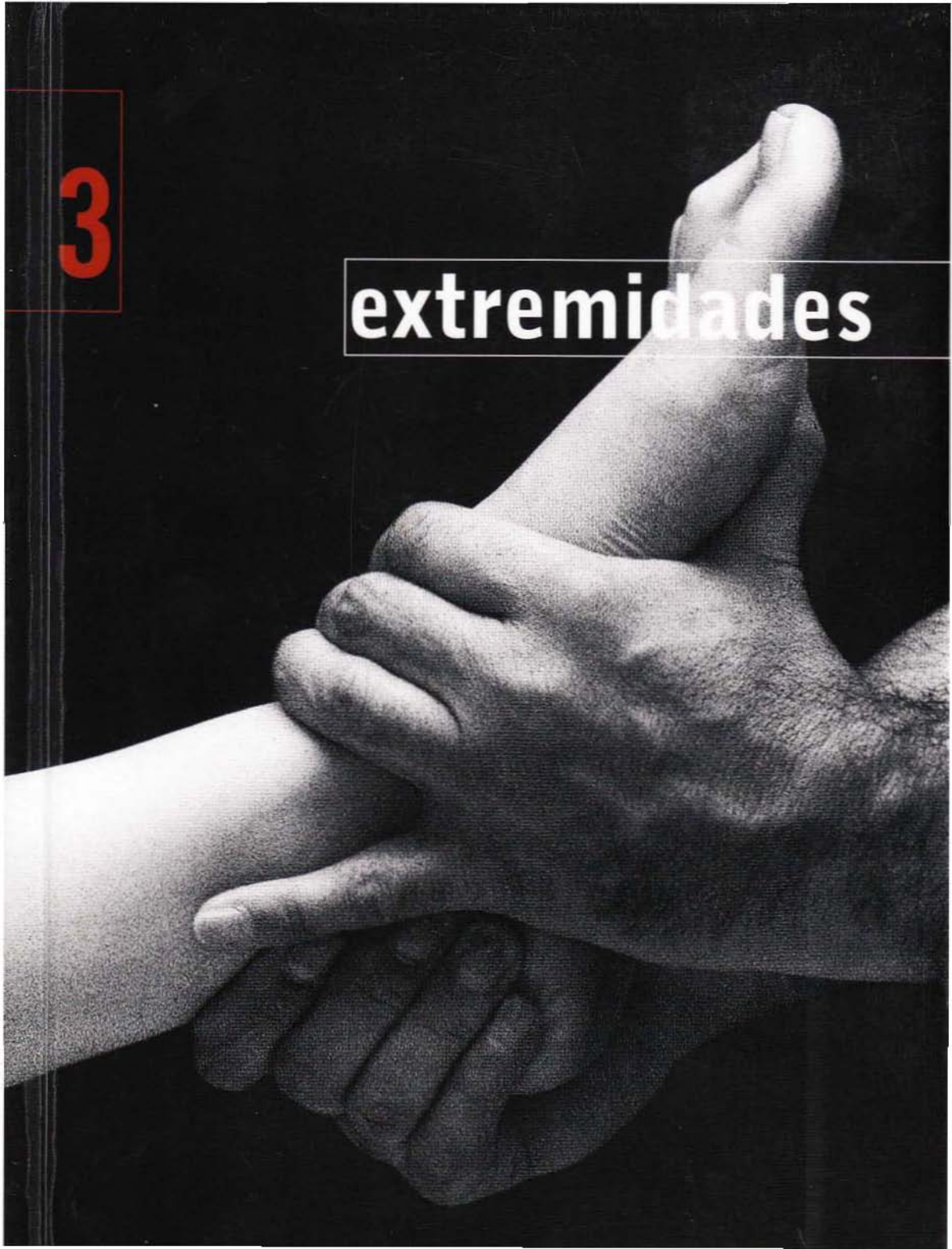

3

extremidades

INDICE

INTRODUCCION 7

MIEMBRO INFERIOR

ARTICULACION DEL TOBILLO Y PIE

1 RECUERDO **ANATOMOFISIOLOGICO** DEL PIE 13

2 **EXPLORACION FISICA** DEL PIE Y TOBILLO 39

3 **DIAGNOSTICO** DE LAS LESIONES OSTEOPATICAS DEL PIE Y TOBILLO 61

4 **TECNICAS DE ELASTIFICACION** GLOBAL 77

5 **TECNICAS DE NORMALIZACION** 89

6 **EJERCICIOS DE CORRECCION** DEL PIE 119

ARTICULACION DE LA RODILLA

1 RECUERDO **ANATOMOFISIOLOGICO** DE LA RODILLA 127

2 **EXPLORACION FISICA** DE LA RODILLA 147

3 **LESIONES** DE LA RODILLA 169

4 **DIAGNOSTICO** DE LAS LESIONES OSTEOPATICAS DE LA RODILLA 177

5 **TECNICAS DE NORMALIZACION** 187

ARTICULACION DE LA CADERA

1 RECUERDO **ANATOMOFISIOLOGICO** DE LA CADERA 211

2 **EXPLORACION FISICA** DE LA CADERA 225

3 **DIAGNOSTICO** DE LAS LESIONES OSTEOPATICAS DE LA CADERA 243

4 **TECNICAS DE NORMALIZACION** 249

MIEMBRO SUPERIOR

ARTICULACION DEL HOMBRO

1 **ANATOMIA Y FISIOLOGIA** ARTICULAR DEL HOMBRO 261

2 **EXPLORACION FISICA** DEL HOMBRO 289

3 **ARTICULACION ESCAPULOTORACICA** 313

4 **TECNICAS DE NORMALIZACION** 319

5 **DIAGNOSTICO OSTEOPATICO DE LAS LESIONES ACROMIOCLAVICULARES** 325

6 **TECNICAS DE NORMALIZACION** 333

7 **ARTICULACION ESTERNOCOSTOCLAVICULAR** 343

8 **TECNICAS DE NORMALIZACION** 349

9 **ARTICULACION ESCAPULOHUMERAL** 357

10 **TECNICAS DE NORMALIZACION** 363

ARTICULACION DEL CODO

1 RECUERDO **ANATOMOFISIOLOGICO** DEL CODO 377

2 **EXPLORACION FISICA** DEL CODO 387

3 **DIAGNOSTICO** OSTEOPATICO 403

4 **TECNICAS DE ELASTIFICACION GLOBAL** 409

5 **TECNICAS DE NORMALIZACION** 419

ARTICULACION DE LA MUÑECA

1 **ANATOMIA Y FISIOLOGIA** ARTICULAR DE LA MUÑECA Y LA MANO 433

2 **EXPLORACION FISICA** DE LA MUÑECA Y LA MANO 457

3 **DIAGNOSTICO** OSTEOPATICO 483

4 **TECNICAS DE ELASTIFICACION GLOBAL** 489

5 **TECNICAS DE NORMALIZACION** 501

GLOSARIO 517

BIBLIOGRAFIA 519

INTRODUCCION

El sistema locomotor periférico es el que permite la deambulación y ejecución de las funciones básicas laborales, deportivas, etc.

Se diferencia anatomofisiológicamente en dos partes: ***extremidad inferior*** y ***extremidad superior***.

EXTREMIDAD INFERIOR

Es la que soporta el peso del cuerpo y la que nos permite movernos, siendo la más expuesta a lesiones tanto deportivas como posturales o laborales, en particular la rodilla que presenta un acoplamiento débil de sus superficies, poco protegido a nivel musculoesquelético, condición necesaria para una buena movilidad, quedando expuesta a innumerables lesiones traumáticas (meniscos, ligamentos cruzados, esguinces, etc.).

El pie es el pilar de la estática y puesto que los bípedos tenemos una raíz podal, todas las adaptaciones y compensaciones nos dan una información de su base, repercutiendo en todo el cuerpo, por lo que podemos considerarlo como otro sistema de compensación. Está expuesto a múltiples contusiones que afectarán al triángulo de sustentación del apoyo podal (esguinces, hallus valgus, cabezas metatarsianas, etc.).

Por último, la cadera, articulación de carga de peso que se ve afectada por sobrecarga, descartando los procesos traumáticos que terminan degenerando en artrosis.

EXTREMIDAD SUPERIOR

Es obligado empezar por la mano, zona efectora que permite realizar las funciones normales de presión y habilidad que afectan habitualmente a zonas de la muñeca por fracturas, luxaciones, esguinces, siendo sus problemas mecánicos causados por el codo y hombro, zonas dinámicamente más resistentes.

Otra de las zonas expuestas a lesiones, generalmente graves, es el hombro que, por su conformación anatómica, es una articulación por yuxtaposición ósea muy adaptada para el movimiento, lo que hace que su protección, tanto ósea como muscular sea débil, favoreciendo lesiones por luxación, rotura de tendones y músculos de inserción, y por último el codo que comparándolo con la rodilla es la articulación intermedia que termina afectándose por carga de peso en su parte distal, muñeca y mano.

En términos generales, cualquier afectación por traumatismo, compensación o sobrecarga funcional termina afectando a sus sistemas de compensación y a su vez a la columna con lo que una vez más comprobamos la interdependencia que tienen los distintos sistemas del organismo sobre la unidad funcional o cuerpo en la que cualquier sistema puede afectar al conjunto y viceversa.

TRATADO DE OSTEOPATIA INTEGRAL

MIEMBRO INFERIOR

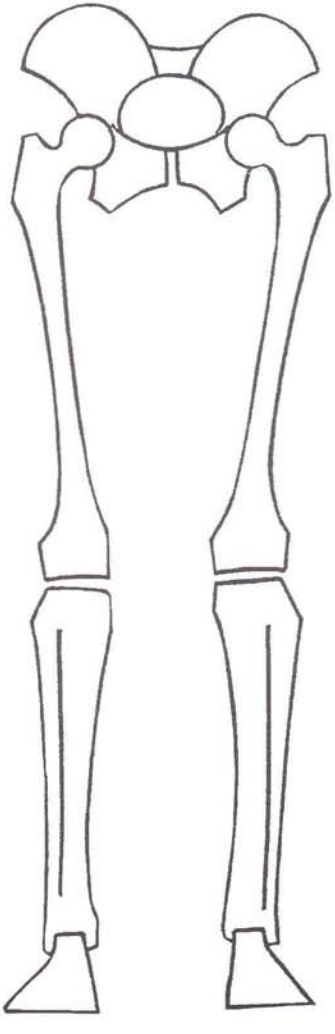

ARTICULACION DEL TOBILLO Y PIE

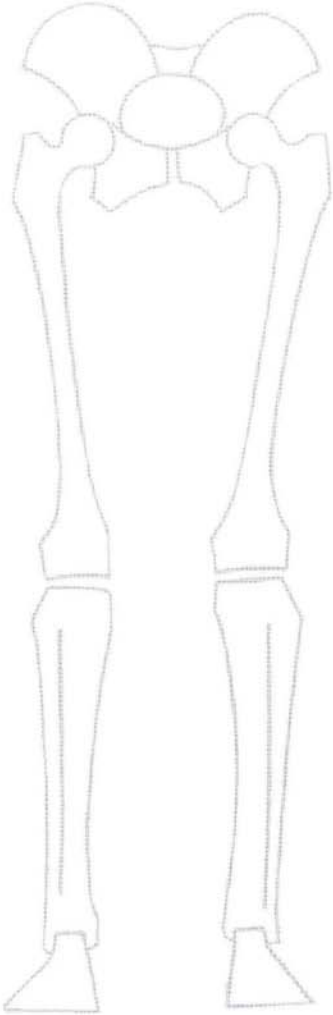

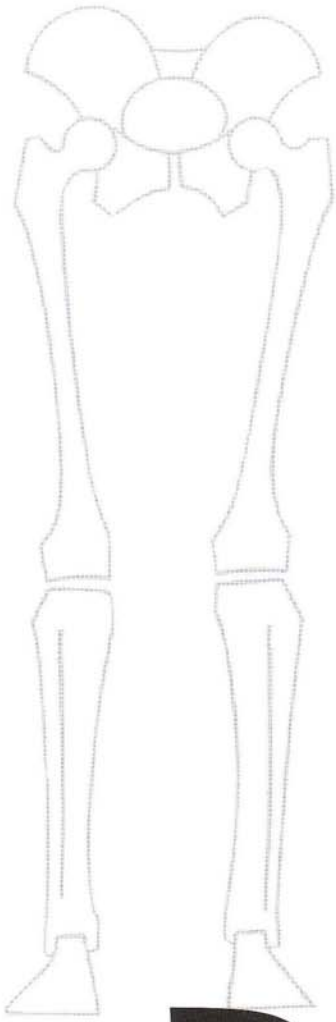

1

RECUERDO ANATOMOFISIOLOGICO DEL PIE

RECUERDO ANATOMICO DEL PIE

Al profundizar en la constitución del pie comprobamos que únicamente el hombre se diferencia del resto de las especies como el mejor marchador. Las piezas de su esqueleto se multiplican de atrás hacia delante, un solo hueso atrás, el ***calcáneo***. Encima y posado en oblicuo hacia delante y al interior el ***astrágalo***. Este cruce de los grandes ejes determina adelante dos superficies articulares: calcánea (afuera) y astrágala (adentro). La primera, elevada, puesto que el calcáneo reposa sobre sus tuberosidades posteriores e inferiores y pertenece a la bóveda externa, la segunda, en voladizo, pertenece a la bóveda interna.

Dos huesos para la tercera fila, afuera el ***cuboides***, que es más alargado de atrás a delante que el ***escafoides***, sobrepasándolo. Las ***tres cuñas*** hacia adentro que corresponden al escafoides, la primera presenta una cara inferior más extendida que la cara superior. Las otras dos, al contrario, se dirigen hacia abajo y constituyen la clave de la bóveda.

Cinco huesos para la cuarta fila, correspondiente a las bases de los ***metatarsianos***. Las tres primeras a las cuñas que pertenecen a la bóveda interna. La cuarta y quinta corresponden al cuboides y pertenecen a la bóveda externa.

Todas las cabezas metatarsianas reposan en el suelo. El pie reposa en las tuberosidades posteriores e inferiores del calcáneo hacia atrás y las cabezas metatarsianas hacia delante, pero cuando está en carga la bóveda plantar externa se baja y la base del 5° metatarsiano constituye una de las cimas del triángulo de sustentación del pie.

Las dos bóvedas están unidas entre sí. La bajada de la bóveda externa eleva la bóveda interna constituyendo así una especie de contrafuerte aún más eficaz, aunque no es una garantía de la integridad de la interna. Está construida como una bóveda gótica cuya clave está fijada por la sola presión ascendente que recibe de sus pilares. Esto explica el porqué en el niño que nace con los pies planos la bóveda plantar se forma cuando comienza a andar.

Todo esto confirma que el pie plano es una degradación como consecuencia de malos hábitos y calzado inadecuado, con lo que podría afirmarse que la función hace al órgano y no al revés.

La quinta y la sexta filas están constituidas cada una por cinco huesos. La séptima por cuatro. Todos ellos constituyen las ***falanges*** y están situados en el eje de los metatarsianos.

Los movimientos tan complejos del pie están condicionados no sólo por el gran número de articulaciones, sino por una pieza única en todo el esqueleto, el astrágalo, cuya particularidad es que no da inserción a ningún músculo. El juego articular se efectúa entre la muesca tibioperonea y la tibioastragalina que produce los movimientos de ***pie talus*** y ***pie equino*** haciendo cuerpo con el pie. La articulación calcáneo-astrágala determina los movimientos de aducción y abducción asociados a los de rotación interna y rotación externa al hacer cuerpo con la pierna.

Los motores de los pies son los músculos tibiales productores de los movimientos antes citados. También son importantes los movimientos de extensión y flexión de los dedos producidos por los músculos cortoflexor común plantar, cortoflexor propio del primer dedo del pie y cortoflexor propio del quinto.

En el pie suele darse importancia a las funciones más marcadas como flexión y extensión, descuidando las demás funciones de los dedos del pie que son de vital importancia. El primer dedo que se ve siempre más o menos en valgo, debe esta deformación por una parte al encogimiento de los músculos posteriores, lo que pone en evidencia el movimiento en aumento de abducción de los primeros dedos en la inclinación hacia delante en bipedestación. El primero asocia su acción a la del extensor propio y pertenece a la cara dorsal, los últimos asocian su acción con la de los flexores y pertenecen a la cara plantar, desempeñando la función de sostén del arco anterior.

En cuanto al quinto dedo, está dotado no solamente de un cortoflexor sino también de un opositor que a menudo se encuentra contracturado produciendo el quintus varus. También está dotado de un abductor cuya función se encuentra frecuentemente inhibida. La abducción de los cuatro primeros dedos está producida por los interóseos dorsales que asocian su acción a la de los extensores. Los interóseos plantares en número de tres son aductores y flexores de los últimos dedos del pie.

Por lo expuesto, vemos que son más numerosos y potentes los músculos susceptibles de producir el *hallus valgus* y el *quintus varus*, favoreciendo el calzado aún más estas deformaciones.

No se puede mantener la morfología del pie llevando zapatos que lo constriñen. Estos deberían respetar el contorno del pie y dejar a los dedos la libertad de todo movimiento, pero la estética moderna está reñida con la comodidad. Al ser las bóvedas unos resortes, el interior de la suela debería ser plano, porque el pie se adapta al suelo y no el suelo al pie.

ANATOMIA OSEA DEL PIE Y TOBILLO

(VISTA MEDIAL)

(VISTA LATERAL)

ARCOS INTERNO Y EXTERNO Y DISPOSICION DE LAS TRABECULAS OSEAS

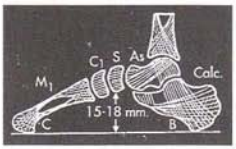

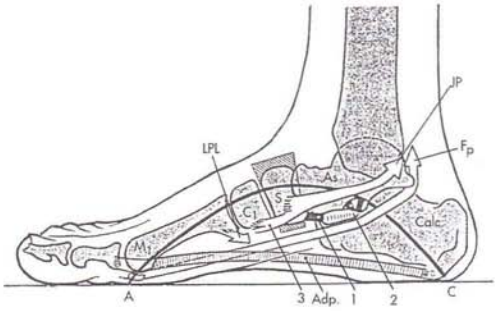

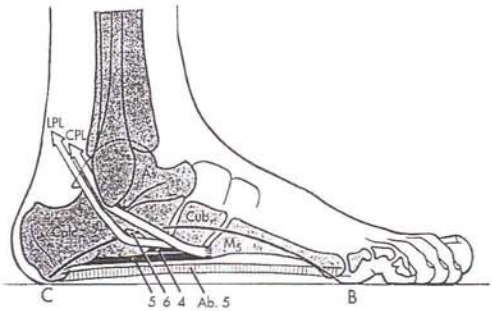

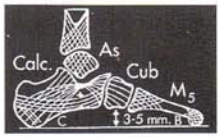

MUSCULOS DEL PIE

EXTENSORES

La extensión activa de los dedos se debe a tres músculos: dos músculos extrínsecos, el ***extensor propio del dedo gordo*** y el ***extensor común***; uno intrínseco, ***el pedio***.

PEDIO

Origen

Los cuatro cuerpos carnosos de que está formado toman una inserción común en el piso calcáneo del seno del tarso.

Inserción

En los cuatro tendones que se unen con el tendón extensor de los cuatro primeros dedos excepto del primero que se inserta directamente en la cara dorsal de la primera falange del dedo gordo.

El quinto dedo carece de pedio.

Acción

Extensor del primero al cuarto dedos.

Inervación

Peroneo profundo (L4, L5 y S1).

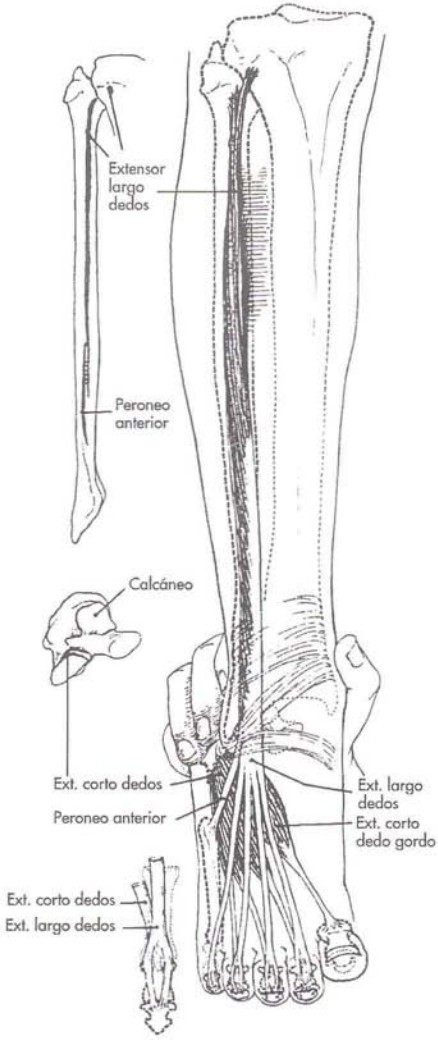

EXTENSOR COMUN

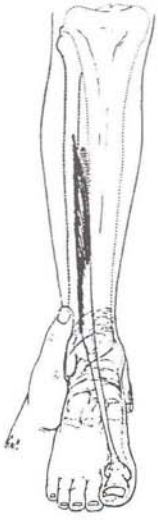

Origen

Meseta externa de la tibia, tres cuartos proximales de la superficie anterior del cuerpo del peroné, porción proximal de la membrana interósea, tabiques intermusculares adyacentes y fascia profunda.

Inserción

Por medio de cuatro tendones que se insertan en los dedos segundo, tercero, cuarto y quinto. Cada tendón forma una expansión sobre la superficie dorsal del dedo, y se divide en una lengüeta intermedia que se inserta en la base de la falange media y dos lengüetas laterales unidas a la base de la falange distal.

Acción

Extiende las articulaciones metatarsofalángicas del segundo a quinto dedo. Ayuda en la dorsiflexión de la articulación del tobillo y eversión del pie.

Inervación

Peroneo (L4, L5 y S1).

EXTENSOR PROPIO DEL DEDO GORDO

Comprende el extensor largo y el extensor corto.

EXTENSOR LARGO

Origen

Dos cuartos de la superficie anterior del peroné y membrana interósea adyacente.

Inserción

Base de la falange distal del dedo gordo.

Acción

Extiende las articulaciones metatarsofalángica e interfalángica del dedo gordo. Ayuda a la inversión del pie y la flexión dorsal de la articulación del tobillo.

Inervación

Peroneo (L4, L5 y S1).

EXTENSOR CORTO

Origen

Porción distal de las superficies externa y superior del calcáneo, ligamento astrágalo-calcáneo externo y vértice del retináculo extensor inferior.

Inserción

Superficie dorsal de la base de la falange proximal del dedo gordo.

Acción

Extiende la articulación metatarsofalángica del dedo gordo.

Inervación

Peroneo (L4, L5 y S1).

INTEROSEOS Y LUMBRICALES

INTEROSEOS DORSALES

Origen

Cada una de las dos cabezas en la cara adyacente del hueso metatarsiano.

Inserción

Cara interna de las bases de las falanges proximales de los mismos dedos.

Acción

Produce la abducción del segundo, tercero, y cuarto dedos hacia la línea axial que atraviesa el segundo dedo, ayuda a la flexión de las articulaciones metatarsofalángicas y puede ayudar a la extensión de las articulaciones interfalángicas del segundo, tercero y cuarto dedos.

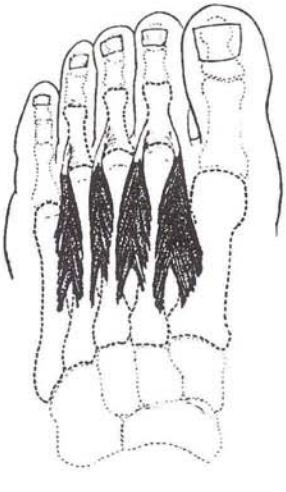

Inervación

Tibial (S1 y S2).

INTEROSEOS PLANTARES

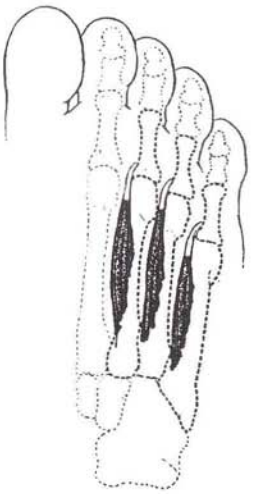

Origen

Bases y caras internas de las metáfisis del tercer, cuarto y quinto huesos metatarsianos.

Inserción

Cara interna de las bases de las falanges proximales de los mismos dedos.

Acción

Produce la aducción del tercer, cuarto y quinto dedos hacia la línea axial que atraviesa el segundo dedo. Ayuda a la flexión de las articulaciones metatarsofalángicas y puede ayudar a la extensión de las articulaciones interfalángicas del tercero, cuarto y quinto dedos.

Inervación

Tibial (S1 y S2).

LUMBRICALES

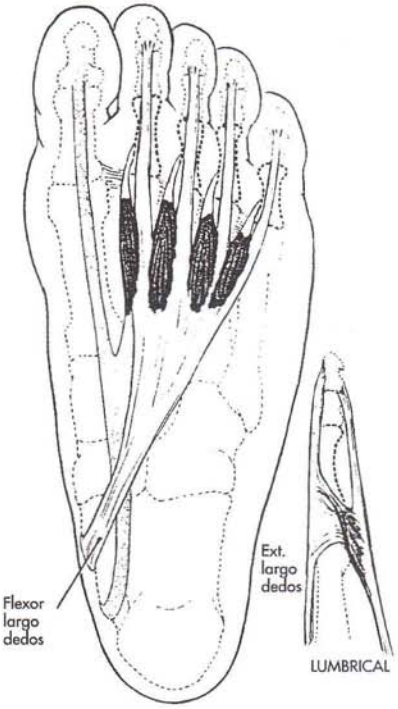

Origen

Tendones del músculo flexor largo del pie.

Inserción

Borde interno de la falange proximal y expansión dorsal de los tendones del extensor largo de los dedos correspondientes al segundo, tercero, cuarto y quinto dedos.

Acción

Flexionan las articulaciones metatarsofalángicas del segundo al quinto dedos.

Inervación

Tibial (L4, L5, S1 y S2).

PLANO MEDIO DE LOS MUSCULOS DE LA PLANTA DEL PIE

Está formado por los flexores largos: ***flexor largo***, ***cuadrado carnoso*** y ***flexor propio del dedo gordo***.

FLEXOR LARGO DE LOS DEDOS

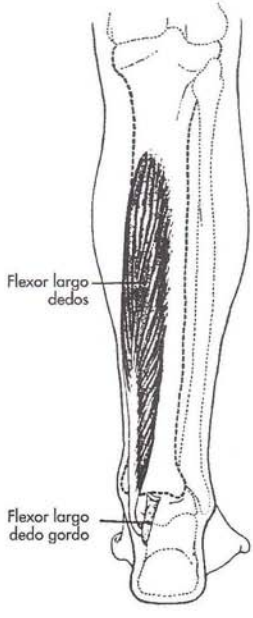

Origen

Tres quintos medios de la superficie posterior del cuerpo de la tibia y en la fascia que recubre el tibial posterior.

Inserción

Bases de las falanges distales del segundo al quinto dedos.

Acción

Flexiona las articulaciones interfalángicas proximal y distal y metatarsofalángicas del segundo al quinto dedos. Ayuda a la flexión plantar de la articulación del tobillo y a la inversión del pie.

Inervación

Tibial (L5, S1 y S2).

CUADRADO CARNOSO (Flexor accesorio)

Origen del cabo interno

Superficie interna del calcáneo y ligamento interno del ligamento plantar largo.

Origen del cabo externo

Borde lateral de la superficie plantar del calcáneo y borde externo del ligamento plantar largo.

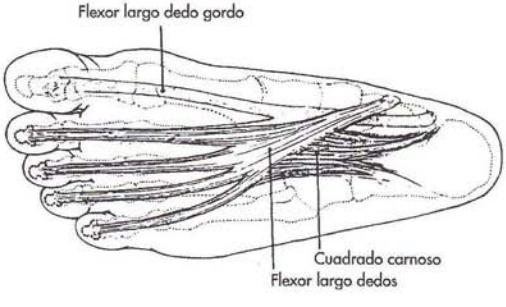

Inserción

Borde externo y superficies dorsal y plantar del tendón del flexor largo de los dedos.

Acción

Modifica la línea de tracción de los tendones del flexor largo de los dedos. Ayuda a la flexión del segundo al quinto dedos.

Inervación

Tibial (S1 y S2).

FLEXOR PLANTAR CORTO (Plano superficial)

Origen

Apófisis interna de la tuberosidad del calcáneo, porción central de la aponeurosis plantar y tabique intermuscular adyacente.

Inserción

Falanges medias del segundo al quinto dedos.

Acción

Flexiona las articulaciones interfalángicas proximales y ayuda a la flexión de las articulaciones metatarsofalángicas del segundo al quinto dedos.

Inervación

Tibial (L4, L5 y S1).

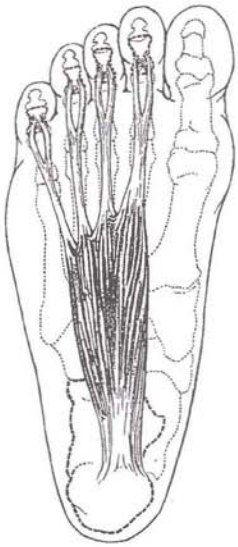

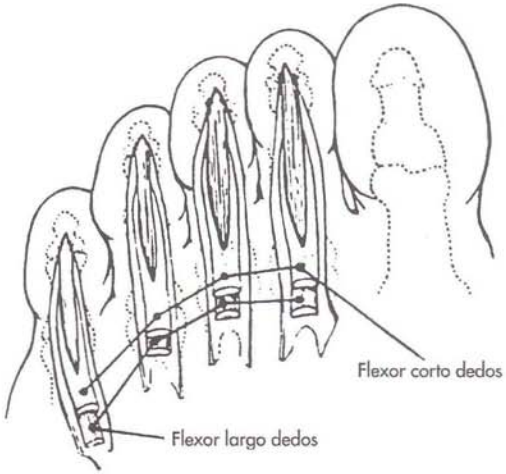

FLEXORES DEL TOBILLO

Se pueden distinguir en músculos situados por dentro y músculos situados por fuera.

MUSCULOS SITUADOS POR DENTRO

Son tres y corresponden al ***tibial anterior***, ***tibial posterior*** y al ***extensor propio del dedo gordo***, expuesto en el apartado de extensión.

TIBIAL ANTERIOR

Origen

Meseta externa y mitad proximal de la superficie externa de la tibia, membrana interósea, fascia profunda y tabique intermuscular externo.

Inserción

Superficie interna y plantar de la cuña interna y base del primer metatarsiano.

Acción

Produce la flexión dorsal de la articulación del tobillo y ayuda a la inversión del pie.

Inervación

Peroneo profundo (L4, L5 y S1).

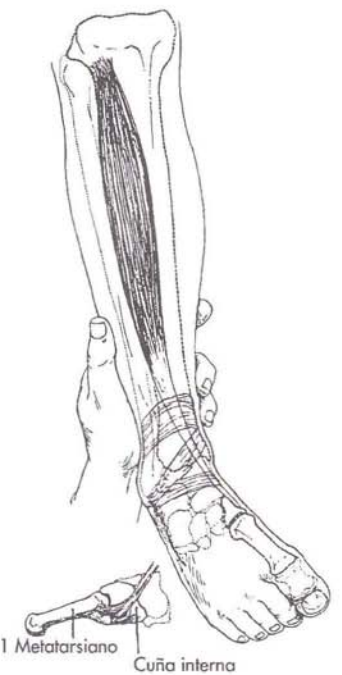

TIBIAL POSTERIOR

Origen

En la mayor parte de la membrana interósea, porción externa de la superficie posterior de la tibia, dos tercios proximales de la superficie interna del peroné, tabiques intermusculares adyacentes y fascia profunda.

Inserción

Tuberosidad del escafoides y por medio de expansiones fibrosas, en la apófisis menor del calcáneo, en las tres cuñas, cuboides y bases del segundo, tercero y cuarto metatarsianos.

Acción

Invierte el pie y ayuda a la flexión plantar de la articulación del tobillo.

Inervación

Tibial (L4, L5 y S1).

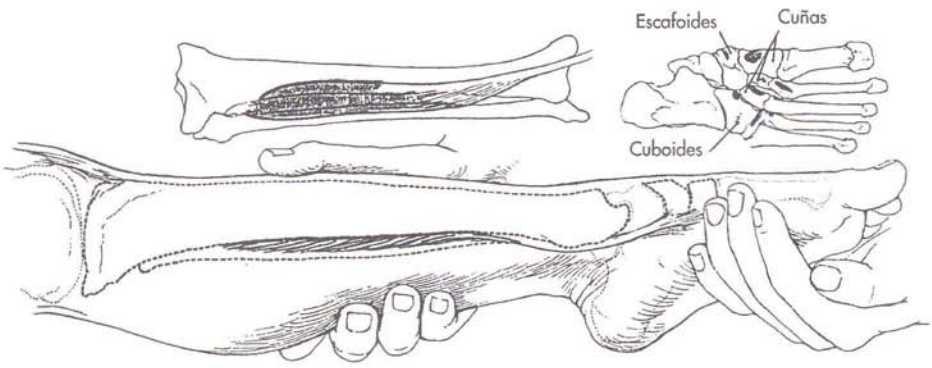

MUSCULOS SITUADOS POR FUERA

Son tres: ***peroneo lateral largo***, ***peroneo lateral corto*** y ***extensor común de los dedos,*** descrito en el apartado de extensores.

PERONEO LATERAL LARGO

Origen

Meseta externa de la tibia, cabeza y dos tercios proximales del peroné, tabiques intermusculares y fascia profunda adyacente.

Inserción

Borde externo de la base del primer metatarsiano y de la cuña interna.

Acción

Produce la eversión del pie, ayuda a la flexión plantar de la articulación del tobillo y deprime la cabeza del primer metatarsiano.

Inervación

Peroneo superficial (L4, L5 y S1).

PERONEO LATERAL CORTO

Origen

Dos tercios distales de la superficie externa del peroné y tabiques intermusculares adyacentes.

Inserción

Tuberosidad de la base del quinto metatarsiano, borde externo.

Acción

Produce la eversión del pie y ayuda a la flexión plantar de la articulación del tobillo.

Inervación

Peroneo superficial (L4, L5 y S1).

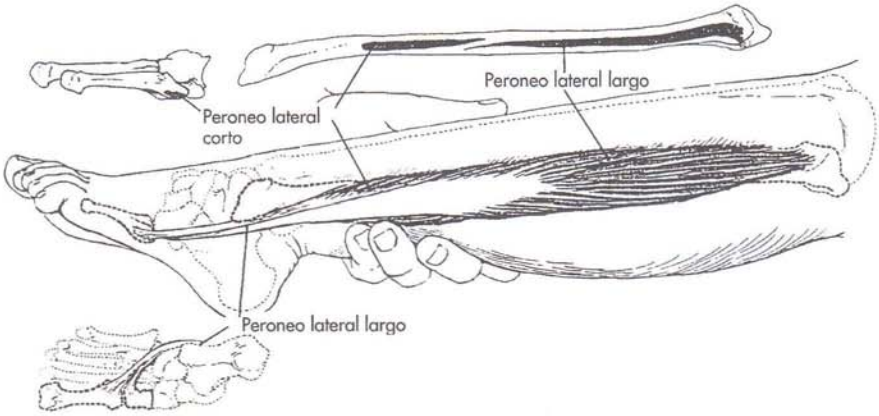

TRICEPS SURAL

Está formado por tres cuerpos musculares: ***gemelo externo***, ***gemelo interno*** y ***sóleo***, que poseen un tendón terminal común (tendón de Aquiles). El tríceps sural, es uno de los músculos más potentes del cuerpo después del glúteo mayor y el cuádriceps.

GEMELOS

Origen del interno

Porciones proximal y posterior del cóndilo interno y porción adyacente del fémur y cápsula de la articulación de la rodilla.

Origen del externo

Cóndilo externo y superficie posterior del fémur y cápsula de la articulación de la rodilla.

Inserción

Parte media de la superficie posterior del calcáneo.

Acción

Flexión plantar de la articulación del tobillo y flexor de la rodilla.

Inervación

Tibial (S1 y S2).

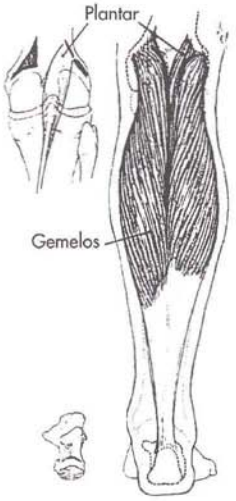

SOLEO

Origen

Superficies posteriores de la cabeza del peroné y tercio proximal de su cuerpo, línea del sóleo y tercio medio del borde interno de la tibia, y arco tendinoso entre la tibia y el peroné.

Inserción

Juntamente con el tendón de los gemelos, en la superficie posterior del calcáneo.

Acción

Flexión plantar de la articulación del tobillo.

Inervación

Tibial (L5, S1 y S2).

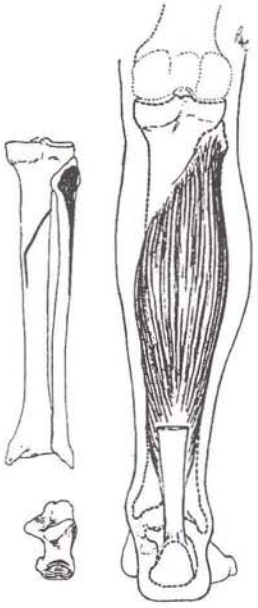

FLEXOR LARGO DEL DEDO GORDO [1]

Origen

Superficie posterior de los dos tercios distales del peroné, membrana interósea y fascia y tabiques intermusculares adyacentes.

Inserción

Superficie plantar de la base de la falange distal del dedo gordo.

Acción

Flexiona la articulación interfalángica del dedo gordo y ayuda a la flexión de la articulación metatarsofalángica, a la flexión plantar de la articulación del tobillo y a la inversión del pie.

Inervación.

Tibial (L5, S1 y S2).

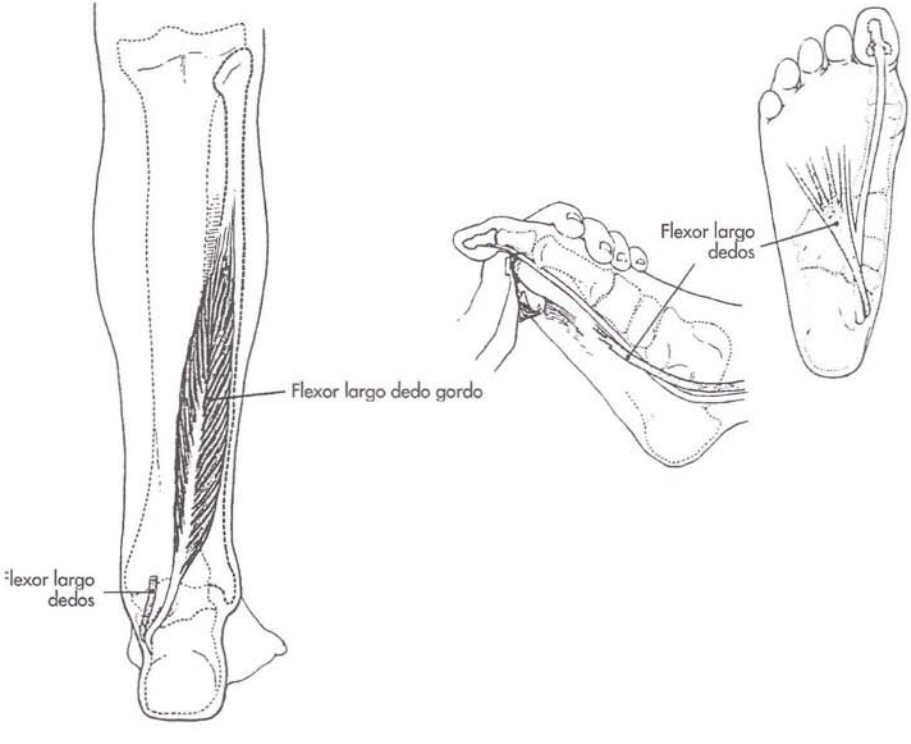

(1) El flexor largo del dedo gordo está conectado al flexor largo de los dedos mediante un fuerte haz tendinoso

FLEXOR CORTO DEL DEDO GORDO

Origen

Porción interna de la superficie plantar del cuboides, porción adyacente de la cuña externa y en la prolongación del tendón del tibial posterior.

Inserción

Bordes interno y externo de la base de la falange proximal del dedo gordo.

Acción

Flexiona la articulación metatarsofalángica del dedo gordo.

Inervación

Tibial (L4, L5 y S1).

ADUCTOR DEL DEDO GORDO

Origen

El cabo oblicuo procede de las bases del segundo, tercero y cuarto metatarsianos y de la vaina del peroneo lateral largo. El cabo transverso procede de los ligamentos metatarsofalángicos plantares del tercero, cuarto y quinto dedos y del ligamento metatarsiano transverso profundo.

Inserción

Borde externo de la base de la falange proximal del dedo gordo.

Acción

Produce aducción y ayuda a la flexión de la articulación metatarsofalángica del dedo gordo.

Inervación

Tibial (S1 y S2).

ABDUCTOR DEL DEDO GORDO

Origen

Apófisis interna de la tuberosidad del calcáneo, retináculo de los músculos flexores del pie, aponeurosis plantar y tabique intermuscular adyacente.

Inserción

Borde interno de la base de la falange proximal del dedo gordo. Algunas fibras están unidas al hueso sesamoideo interno y un haz tendinoso se extiende hacia la base de la falange proximal del dedo gordo.

Acción

Produce la abducción y ayuda a la flexión de la articulación metatarsofalángica del dedo gordo y contribuye a la aducción del antepié.

Inervación

Tibial (L4, L5 y S1).

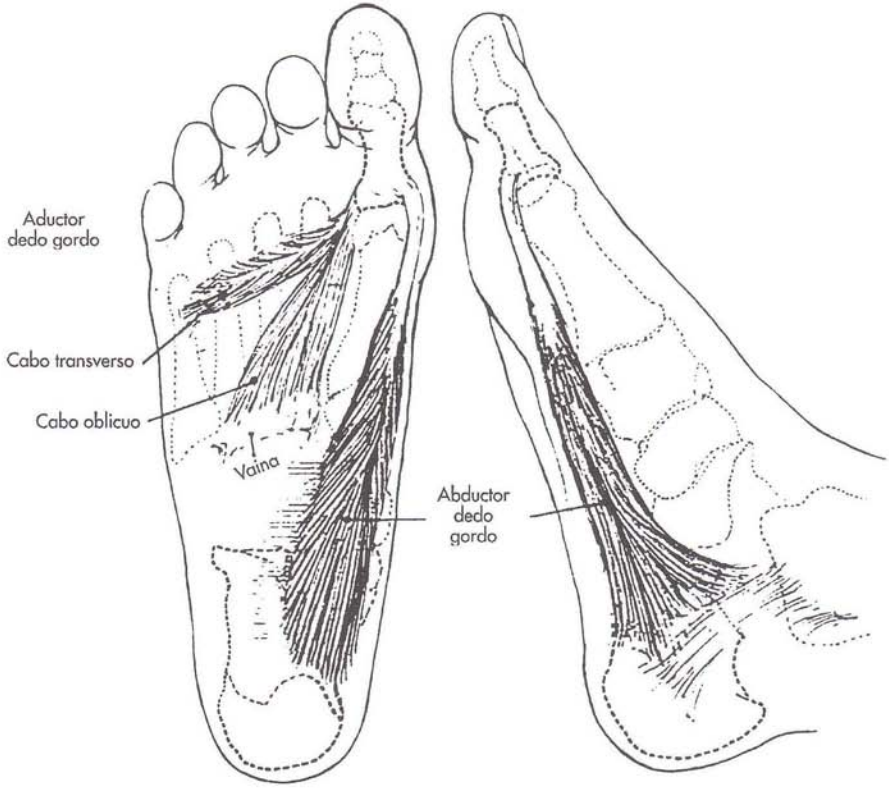

LIGAMENTOS DE LA ARTICULACION TIBIOTARSIANA

Incluyen dos sistemas ligamentarios principales: ***ligamentos laterales externo e interno*** y dos sistemas accesorios, los ***ligamentos anterior y posterior***.

LIGAMENTOS LATERALES

LIGAMENTO LATERAL EXTERNO (L.L.E.)

Constituido por tres fascículos, dos de ellos se dirigen al astrágalo y el otro al calcáneo.

- ***Fascículo anterior (1)***
  Fijado al borde anterior del maléolo peroneo (M.P.), se dirige oblicuamente hacia abajo y hacia delante para fijarse en el astrágalo entre la carilla externa y la abertura del seno del tarso.
- ***Fascículo medio (2)***
  Parte de las proximidades del vértice del maléolo y se dirige hacia abajo y hacia atrás para fijarse en la cara externa del calcáneo. Su borde inferior está recorrido por el ligamento calcaneoastragalino externo (LCAE).
- ***Fascículo posterior (3)***
  Parte de la cara interna del maléolo, por detrás de la carilla articular, se dirige en sentido horizontal hacia dentro y algo hacia atrás para fijarse en el tubérculo posteroexterno del astrágalo. Está prolongado por un pequeño ligamento calcaneoastragalino posterior (LCAP).

LIGAMENTO LATERAL INTERNO (L.L.I.)

Se reparte en dos planos, ***profundo*** y ***superficial***.

PLANO PROFUNDO

Formado por dos fascículos tibioastragalinos:

- ***Fascículo anterior (4)***
  Oblicuo hacia abajo y hacia delante, se fija en la rama interna del yugo astragalino.
- ***Fascículo posterior (5)***
  Oblicuo hacia abajo y hacia atrás. Se fija en una fosita profunda situada bajo la carilla interna y sus fibras más posteriores se insertan en el tubérculo posterointerno.

PLANO SUPERFICIAL

Muy extenso y triangular, forma el ***ligamento deltoideo (6)***. Se extiende por una línea de inserción inferior continua en el escafoides, el borde interno del ligamento glenoideo y la apófisis menor del calcáneo. Así pues el ligamento deltoideo no toma ninguna inserción en el astrágalo.

LIGAMENTOS ANTERIOR Y POSTERIOR

Son simples engrosamientos capsulares.

LIGAMENTO ANTERIOR (7)

Une en dirección oblicua el margen anterior de la superficie tibial y la rama de bifurcación posterior del yugo astragalino.

LIGAMENTO POSTERIOR (8)

Está formado por fibras de origen tibial y peroneo que convergen hacia el tubérculo posterointerno del astrágalo.

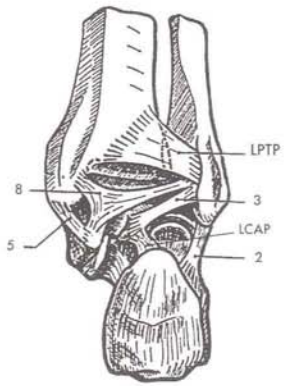

Vista posterior

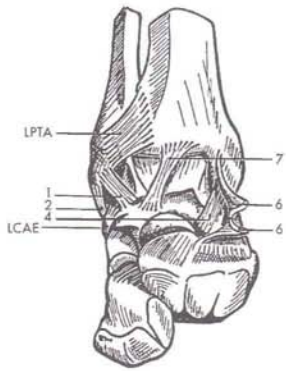

Vista anterior

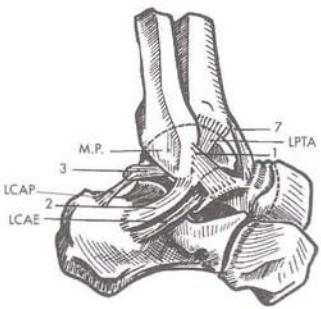

Vista externa

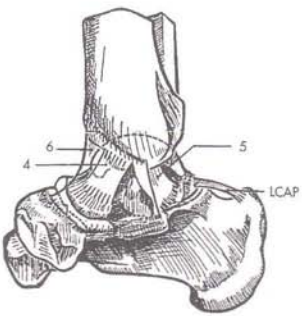

Vista interna

LIGAMENTOS DE LA ARTICULACION PERONEOTIBIAL INFERIOR

Esta articulación, desde el punto de vista mecánico, está unida a la tibiotarsiana, perteneciendo al conjunto del tobillo.

LIGAMENTO ANTERIOR PERONEOTIBIAL INFERIOR (1)

Grueso y nacarado, se dirige oblicuamente hacia abajo y hacia fuera. Su borde inferior ocupa el ángulo externo de la mortaja.

LIGAMENTO POSTERIOR (2)

Más grueso y ancho, se extiende en dirección al maléolo interno.

Además de los ligamentos peroneotibiales, los dos huesos de la pierna están unidos por el ***ligamento interóseo*** que se fija en el borde externo de la tibia y en la cara interna del peroné. (Trazo punteado en grueso en el dibujo).

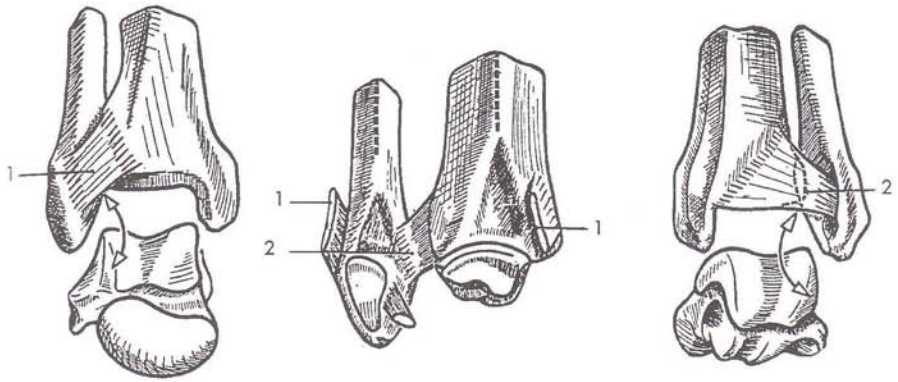

LIGAMENTOS DE LA ARTICULACION SUBASTRAGALINA

El astrágalo y el calcáneo están unidos por ligamentos cortos y potentes, ya que tienen que soportar los esfuerzos considerables que se realizan en la marcha, la carrera y el salto.

El sistema principal está formado por el ligamento calcaneoastragalino interóseo (1 y 2), formado por dos láminas tendinosas fuertes y rectangulares que ocupan el seno del tarso:

FASCICULO ANTERIOR (1)

Se inserta en la ranura calcánea, que constituye el suelo del seno del tarso, inmediatamente por detrás de la superficie anterior. Sus fibras, gruesas y nacaradas, se dirigen oblicuamente hacia arriba, hacia delante y hacia fuera, para fijarse en la ranura astragalina, situada en la cara inferior del cuello del astrágalo y que forman el techo del seno del tarso.

FASCICULO POSTERIOR (2)

Se inserta por detrás del precedente, en el suelo del seno, por delante mismo del tálamo. Sus fibras, densas, oblicuas hacia arriba, hacia atrás y hacia fuera, se fijan en el techo del seno, inmediatamente por delante de la superficie posterior del astrágalo.

El astrágalo está unido al calcáneo por otros dos ligamentos de menor importancia:

LIGAMENTO CALCANEOASTRAGALINO EXTERNO (3)

Se fija en la apófisis externa del astrágalo y, después de un trayecto oblicuo hacia abajo y hacia atrás, termina en la cara externa del calcáneo.

LIGAMENTO CALCANEOASTRAGALINO POSTERIOR (4)

Cintilla delgada que se extiende desde el tubérculo posteroexterno del astrágalo a la cara superior del calcáneo.

El ligamento interóseo desempeña un papel esencial en la estática y en la dinámica de la articulación subastragalina, trabajando lo mismo en torsión que en elongación.

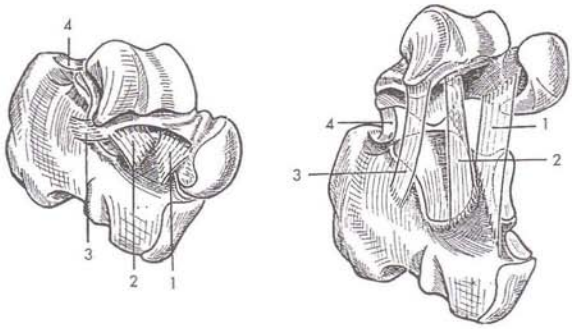

LA ARTICULACION MEDIOTARSIANA Y SUS LIGAMENTOS

Los ligamentos de la articulación mediotarsiana son cinco:

LIGAMENTO GLENOIDEO (1)

También denominado calcaneoescafoideo inferior que une al calcáneo y al escafoides y forma, al mismo tiempo, una superficie articular. Su borde interno da inserción a la base del ligamento deltoideo.

LIGAMENTO ASTRAGALOESCAFOIDEO SUPERIOR (2)

Se extiende desde la cara dorsal del cuello del astrágalo a la cara dorsal del escafoides.

LIGAMENTO EN "Y" DE CHOPART (3)

Por su posición media, constituye la clave de la articulación. Está formado por dos fascículos cuyo origen común se encuentra en la cara dorsal de la apófisis mayor del calcáneo, cerca de su borde anterior.

FASCICULO INTERNO (4)

(Calcaneoescafoideo externo). Se extiende en un plano vertical para insertarse en el extremo externo del escafoides, mientras que su borde inferior, a veces, va a unirse al ligamento calcaneoescafoideo inferior, de modo que divide la articulación mediotarsiana en dos cavidades sinoviales distintas.

FASCICULO EXTERNO (5)

(Calcaneocuboideo interno). Menos sólido que el precedente, forma una lámina horizontal que se fija en la cara dorsal del cuboides.

LIGAMENTO CALCANEOCUBOIDEO DORSAL (6)

Es una cintilla delgada que se extiende por la cara superoexterna de la calcaneocuboidea.

LIGAMENTO CALCANEOCUBOIDEO PLANTAR (7 Y 8)

Grueso y nacarado, se extiende por la cara inferior de los huesos del tarso. Está formado por dos capas distintas:

CAPA PROFUNDA (7)

Une la tuberosidad anterior del calcáneo con la cara inferior del cuboides, inmediatamente por detrás del canal por donde se desliza el tendón del peroneo lateral largo (PLL).

CAPA SUPERFICIAL (8)

Fijada por detrás en la cara inferior del calcáneo entre las tuberosidades posteriores y la tuberosidad anterior; este abanico fibroso se adhiere a la cara inferior del cuboides por delante del canal del PLL y sus expansiones terminan en la base de los cuatro últimos metatarsianos.

El gran ligamento calcaneocuboideo plantar es uno de los elementos esenciales de sostén de la bóveda plantar.

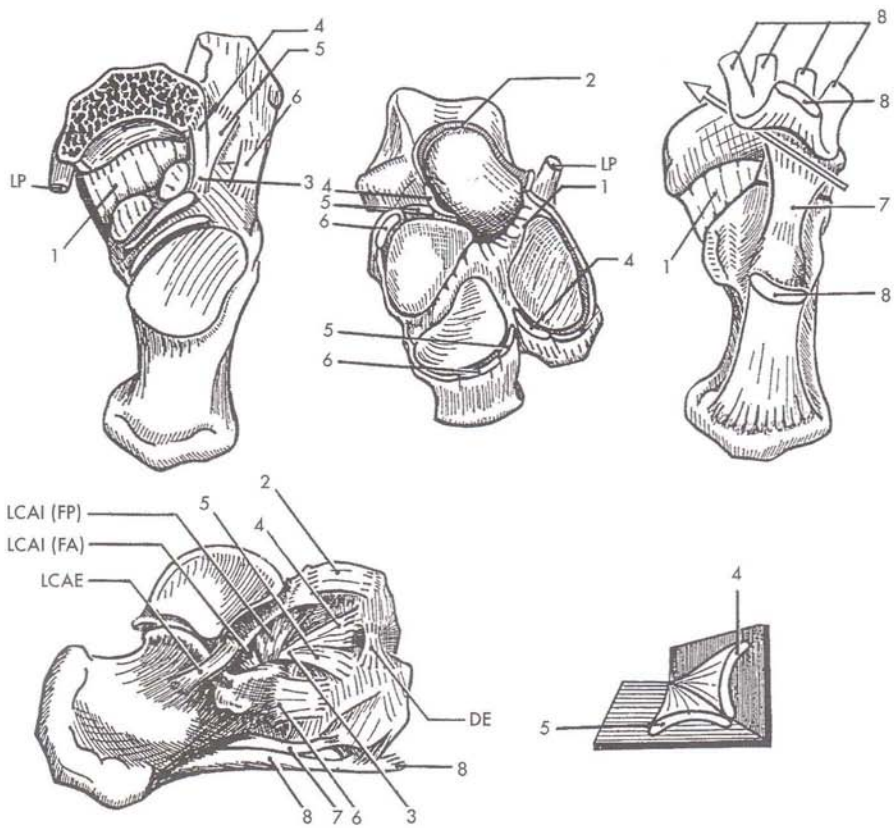

ARTICULACIONES INTERCUNEALES

Comprenden cada una de las carillas (Ic) y de los ligamentos interóseos (L.I.) entre el primero, segundo y tercer cuneiforme (C1, C2 y C3).

ARTICULACION TARSOMETATARSIANA

También llamada interlínea de Lisfranc.

Por dentro, el potente ***ligamento de Lisfranc*** (1) que va de la cara externa del primer cuneiforme (C1) a la cara interna de la base del segundo metatarsiano (MII).

Por fuera, un ***sistema ligamentario*** que contiene fibras directas (2) entre el segundo cuneiforme (C2) y el segundo metatarsiano (MII) y entre el tercer cuneiforme (C3) y el tercer metatarsiano (MIII) y fibras cruzadas (3) entre el tercer cuneiforme (C3) y el segundo metatarsiano (MII) y entre el segundo cuneiforme (C2) y el tercer metatarsiano (MIII).

Está asegurada por numerosos ligamentos que se extienden desde la base de cada metatarsiano hasta el hueso tarso que le corresponde y hacia la base de los metatarsianos vecinos. En particular en la cara dorsal existen ligamentos que se irradian desde la base del segundo metatarsiano (MII) en dirección a todos los huesos próximos, y en la cara plantar ligamentos que se extienden desde el primer cuneiforme (C1) a los tres primeros metatarsianos(MI, MII y MIII). En el lado plantar de la base del primer metatarsiano (MI) se fija el tendón del peroneo lateral largo (LPLL).

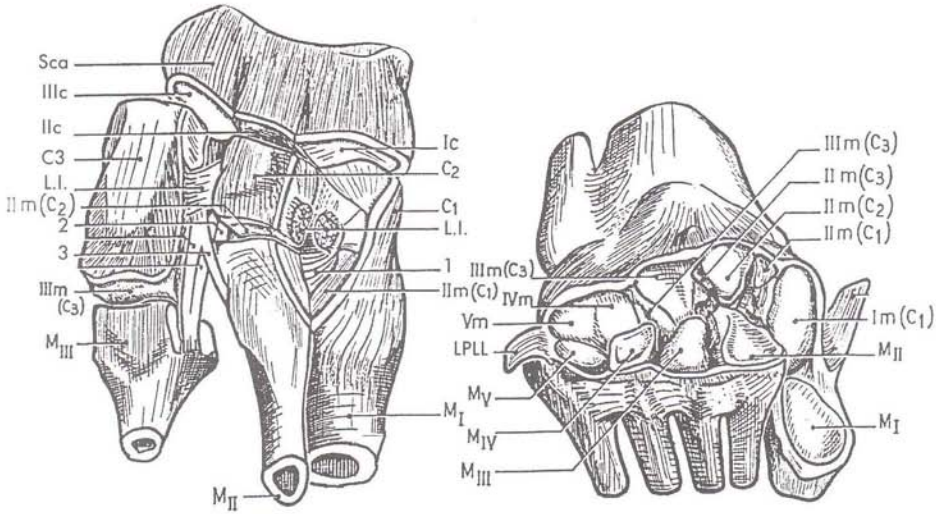

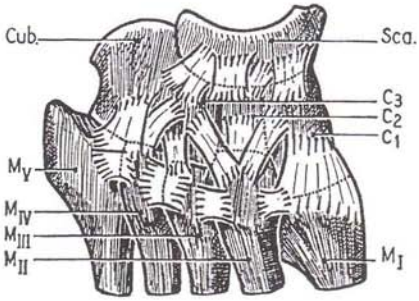
Cub.
Sca.
C3
C2
C1
MV
MIV
MIII
MII
MI

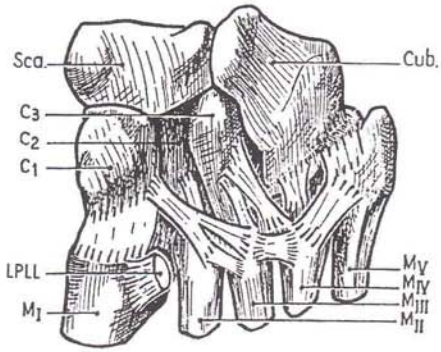
Sca.
Cub.
C3
C2
C1
LPLL
MI
MV
MIV
MIII
MII

2

EXPLORACION FISICA DEL PIE Y TOBILLO

EXPLORACION FISICA DEL PIE Y TOBILLO

El pie y el tobillo son puntos focales en los que se transmite el peso durante la marcha, estando muy bien adaptados para esa función.

Los almohadillados de talón y dedos actúan como amortiguadores en los actos de marcha y carrera, y las articulaciones están capacitadas para efectuar los ajustes necesarios para el equilibrio sobre diversos terrenos.

A causa de la tensión concentrada sobre el pie y el tobillo, éstos se ven afectados, a menudo, por deformaciones estáticas que les afectan por compensaciones ascendentes o descendentes, según sea la causa por alteraciones del pie o de la musculatura pélvica que somete a las extremidades inferiores a adoptar posturas defectuosas que obligan al pie a modificar su estática fisiológica.

Una de las agresiones que el pie tiene que soportar directamente es el zapato inadecuado que por sí mismo puede producir o complicar muchos problemas de esta parte de la extremidad inferior, por lo que debemos examinar cuidadosamente el calzado del enfermo, sobre todo el aspecto externo.

Las deformaciones del zapato están producidas por alteraciones de la estructura del pie. Por ejemplo, los zapatos de un paciente con pies planos suelen tener los contrafuertes mediales rotos a causa de la prominencia de la cabeza del astrágalo. Los zapatos de un paciente con pie caído tienen desgaste de la punta de la suela por fricción contra el suelo en la fase de balanceo. Los zapatos de las personas que marchan con inclinación de los dedos hacia dentro (pie varo) tienen desgaste excesivo en el borde lateral externo de la suela. Los surcos en la porción anterior del zapato sugieren patología del pie, las que son muy oblicuas en vez de transversas indican posibilidad de rigidez del primer dedo, puesto que el impulso se efectúa con la cara lateral externa de los otros cuatro dedos. La falta de surcos indica que no hay impulsos con los dedos del pie.

Los problemas del pie también pueden originarse por objetos que hacen protusión dentro del zapato: uñas, remaches, costuras espesas o forros arrugados.

La exploración completa del pie y tobillo abarca la inspección de toda la extremidad inferior, comprendida la pelvis y columna lumbar.

Hay que observar al paciente mientras se desnuda, comprobando las posturas antiálgicas que adopta. Se le pedirá al paciente que ande, viendo el comportamiento en la deambulación, ya que es en posición de carga cuando se manifiestan los trastornos más importantes.

En la inspección, debemos valorar las alteraciones congénitas (dedos supernumerarios, macrodactilias, sindactilias, etc.).

Conviene hacer la exploración del pie con el paciente sentado, para saber si sus pies asumen en reposo los pocos grados normales de flexión plantar e inversión, en vez de dorsiflexión y eversión.

La valoración general del pie nos informa de sus condiciones normales. El dorso del pie es acuminado a causa del arco longitudinal medial que se extiende entre la cabeza del primer metatarsiano y el calcáneo. El arco es más prominente en la posición que no carga peso. En ocasiones, es demasiado alto (pie cavo), en otras no lo hay (pie plano).

Hay que observar el cambio de color del pie en las posiciones de carga de peso y de reposo, en condiciones normales se requieren pocos segundos para que cambie el color desde sonrosado oscuro hacia el más claro cuando el pie deja de cargar peso. Si observamos que del color rosado claro, cuando el pie está elevado, pasa a rojo oscuro, cuando está descendido, puede haber enfermedad de los pequeños vasos o insuficiencia arterial, por lo que evitaremos las manipulaciones estructuradas o con tracción.

El engrosamiento de la piel, es un dato más a tener en cuenta ya que nos informa de las zonas normales de carga de peso (talón, borde lateral, cabeza de los metatarsianos primero y quinto). El aumento patológico de este grosor de la piel forma las características callosidades, causadas por el exceso de peso en dichas áreas.

Por último, la palpación, pruebas mecánicas y neurológicas completan el estudio de pie y tobillo. Estas serán explicadas en capítulos siguientes.

No hay que olvidar la importancia que tiene el pie en relación con la estática y la comprensión de las consecuencias mecánicas ascendentes, ya que al ser bípedos la información parte de los pies y todas las cadenas musculares tienen una raíz podal, por lo que es de suponer que en toda lesión osteopática se debe examinar el pie.

MECANISMOS LESIONALES

La convexidad de la superficie articular del astrágalo se encaja bien en la concavidad de la superficie articular tibial correspondiente. El peso del cuerpo exige un encajamiento perfecto esté o no la articulación en movimiento. La tibia determina la posición del astrágalo en la posición de pie.

Comparando las superficies articulares de los maléolos interno y externo con las del astrágalo observamos que durante la flexión y la extensión, el maléolo externo posee una superficie de contacto con el astrágalo más importante que la del maléolo interno. Las posiciones del astrágalo y del peroné están en armonía, sobre todo en la posición de pie, donde el peso del cuerpo asegura el contacto.

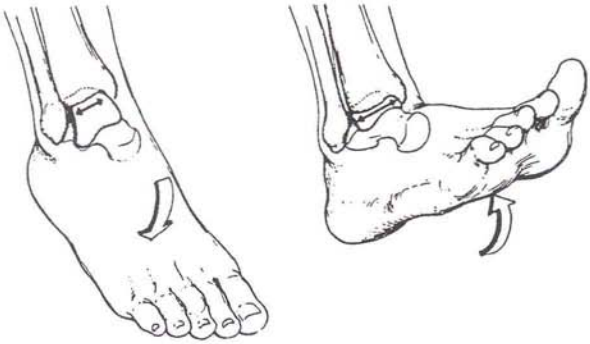

Podemos ver pues, que la posición del astrágalo en los movimientos del tobillo en carga debe mantener en todo momento las relaciones precisas con los huesos de la pierna y en particular la tibia.

Cuando el pie está en carga la posición del astrágalo está determinada por la tibia y el peroné. Existe bastante juego entre la tibia y el astrágalo para que éste siga al peroné en las lesiones de rotación. Cuando existe una lesión, el astrágalo se posiciona en relación a la tibia en las fases de la marcha donde el tobillo no está en carga. Cada vez que el astrágalo reajusta su posición en relación a la tibia, el ligamento astrágaloperoneo anterior o posterior (según la posición del peroné) queda en tensión.

Esto constituye lo que se ha dado en llamar un esguince astrágalo-peroneo secundario a una lesión tibioperonea. A cada paso, los ligamentos de la articulación tibioperonea inferior sufrirán el aumento de tensión.

Los movimientos son pequeños y pasivos:

En ***extensión plantar*** la parte más ancha del astrágalo se hunde entre los maléolos.

En ***flexión plantar*** inverso al anterior.

En ***eversión*** la parte anterior se desliza hacia afuera.

En ***inversión*** al contrario.

Cuando hay una lesión de la cabeza del peroné, automáticamente, arrastra al astrágalo. El peroné tiene un punto de balanceo muy alto y las masas musculares se encuentran arriba.

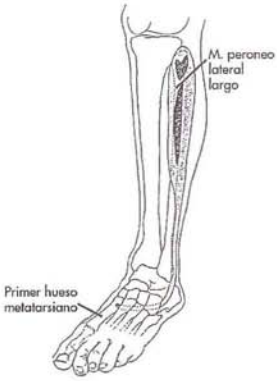

Si hay un peroné anterior nos vamos a encontrar un maléolo posterior y una rotación interna del peroné.

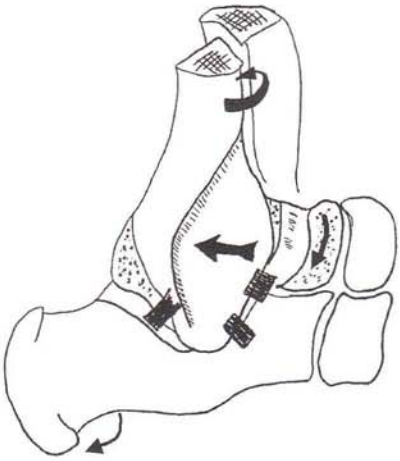

Si hay un peroné posterior nos vamos a encontrar un maléolo anterior con una rotación externa.

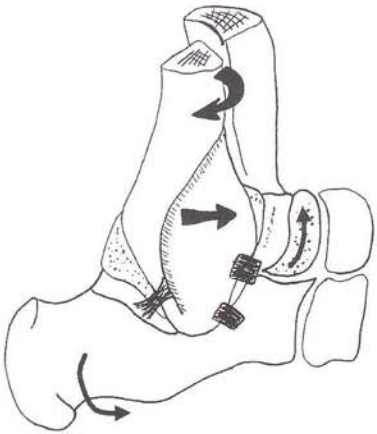

La cabeza del peroné posterior y maléolo posterior producen una rotación externa.

TOBILLO

La flexión y la extensión sobre el eje transversal, inversión y eversión, pone en juego la articulación tibio-peroneo-astragalina, astrágalo-calcáneo-escafoidea y calcáneo-cuboidea.

***Inversión**: el pie se desplaza hacia adentro*

***Eversión**: el pie se desplaza hacia afuera*

Si hay dolor a la flexión en la parte anterior o limitación, ***lesión de tibia anterior***. El paciente no se puede poner en cuclillas, siendo el dolor en brazalete en la parte anterior.

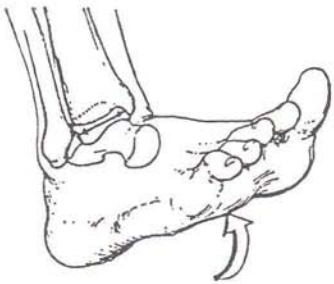

Si hay dolor a la extensión en la parte posterior o limitación, l***esión de tibia posterior.***

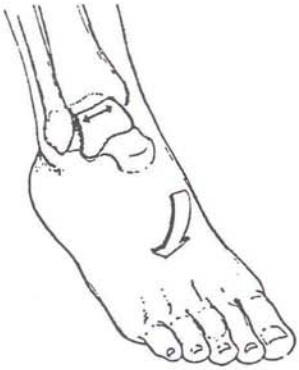

Si el movimiento de aducción y abducción del calcáneo produce dolor o limitación, ***lesión subastragalina*** entre el astrágalo y el calcáneo.

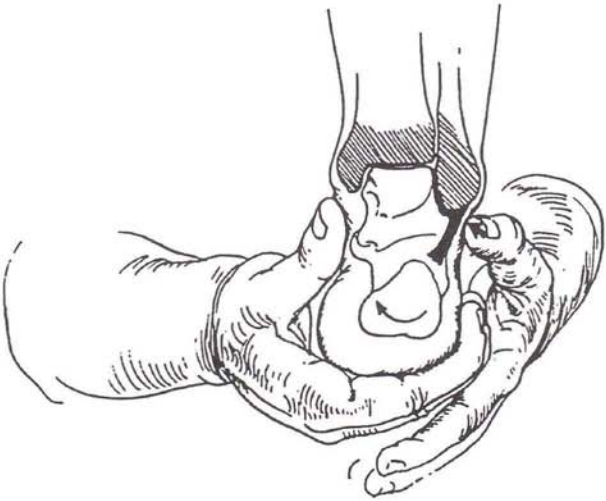

ESGUINCES

LESION DEL ASTRAGALO EN R.I. (Esguince externo)

Se produce por un movimiento brusco de inversión y de hiperextensión o hiperflexión.

SIGNOS CLINICOS

Dolor inmediato y vivo y edema periarticular, la inversión pasiva provoca un dolor por la puesta en tensión de los ligamentos laterales externos. La hiperextensión a veces es dolorosa.

PUNTOS DOLOROSOS PRECISOS

Ligamento peroneoastragalino anterior y sobre todo el posterior, ligamento peroneocalcáneo medio. La equimosis confirma la gravedad del alcance ligamentoso. El pie queda situado en inversión sobre el plano articular.

Los ligamentos se verticalizan.

Alcance más constante: haz posterior.

EXPLICACION DEL MECANISMO LESIONAL

Calcáneo

Bascula hacia afuera y su cara anterior mira hacia adentro.
Apertura de la interlínea externa con el astrágalo.

Astrágalo

La cara anterior mira hacia adentro, la parte externa choca contra el maléolo externo y lo separa.

Cuboides

Es arrastrado en rotación externa.

Escafoides

Solicitado por el astrágalo en rotación interna.

El esguince externo se produce por una inversión con el pie fijado al suelo, solicitando bruscamente el plano ligamentoso lateral externo.

El astrágalo bascula hacia afuera produciendo un bostezo astragalocalcáneo y tibioastragalino.

Primer tiempo

Apoyo del calcáneo en su cara inferolateral externa, cierre astragalocalcáneo interno y bostezo externo del seno del tarso.

Segundo tiempo

Cabeza del astrágalo contra el borde anterior de la tibia que no puede volver a tomar su movilidad debido a la contractura reaccional de los peroneos y extensores, quedando en fijación de rotación interna.

Clínica

Punto doloroso retromaleolar externo (L.L.E). Tensión de los peroneos que pueden provocar calambres e incomodidad a la marcha prolongada y déficit a la extensión del pie, como mecanismo de defensa.

MECANISMO LESIONAL DEL ESGUINCE EXTERNO

LESION DEL ASTRAGALO EN ROTACION INTERNA

LESION DEL ASTRAGALO EN R.E. (Esguince interno)

Se produce por un movimiento brusco de eversión.

El esguince interno se produce por una eversión y una posición forzada de la dorsiflexión del tobillo cuando el pie está bloqueado, proyectando hacia adentro el esqueleto tibial.

Primer tiempo
El astrágalo arrastrado por su pinza del maléolo va a bascular hacia adentro produciendo un bostezo interno de la articulación tibioastragalina y astragalo-calcanea.

Segundo tiempo
Cuando el pie toma su posición inicial el segmento tibial se verticaliza, el astrágalo no puede volver a tomar su movilidad debido a la contractura reaccional de los tibiales. Cierre externo del seno del tarso.
La cabeza del astrágalo mira hacia afuera, repercutiendo sobre el escafoides, quedando una lesión de rotación externa.

Clínica
Punto doloroso peroneoastragalino anterior (L.L.I.). Tensión de los tibiales que pueden provocar calambres, incomodidad a la marcha prolongada y déficit a la extensión del pie.

Tanto en el esguince externo como en el interno se produce una rotación del astrágalo que mantiene tensos y verticalizados los ligamentos, por lo que antes de relajarlos hay que normalizar el astrágalo.

El esguince interno produce una rotación del astrágalo de dentro a fuera tensando el ligamento tibioastragalino anterior.

El esguince externo al contrario que el anterior (ligamento peroneo-astragalino posterior).

El seno tarsiano está afectado, a menudo, por los esguinces de tobillo. La concavidad normal del seno puede estar llena por edema y la trayectoria del ligamento peroneoastragalino anterior se vuelve dolorosa. El dolor profundo dentro del seno es prueba de algún problema dentro del complejo subastragalino.

MECANISMO LESIONAL DEL ESGUINCE INTERNO

LESION DEL ASTRAGALO EN ROTACION EXTERNA

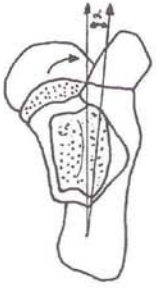

ARTICULACION DE CHOPART

La articulación de Chopart comprende las relaciones articulares astragaloescafoidea y calcaneocuboidea. Vista desde arriba la interlínea forma una "S".

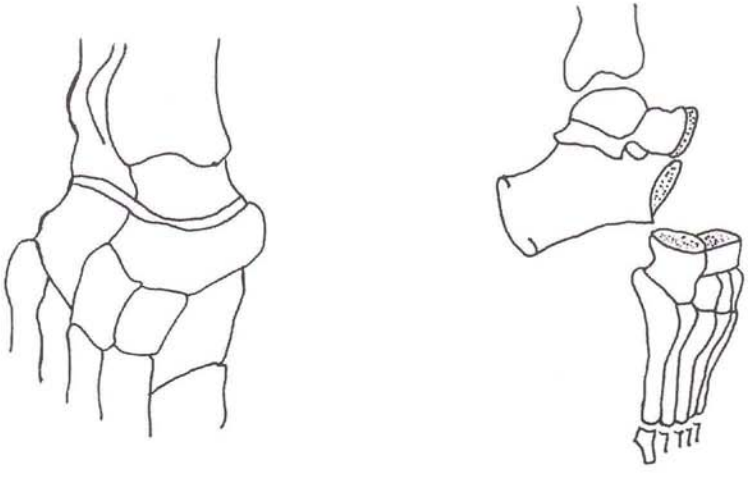

ARTICULACION MEDIOTARSIANA ABIERTA

I. Haz interno = calcaneoescafoideo externo.

II. Haz externo = calcaneocuboideo interno.

III. Calcaneocuboideo dorsal.

IV. Ligamento glenoideo.

V. Ligamento calcaneocuboideo plantar. Capa profunda y superficial.

VI. Ligamento astragaloescafoideo superior.

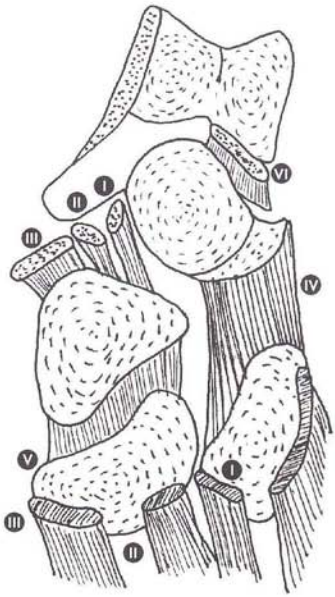

Si el músculo peroneo lateral largo está contraído va a tirar del cuboides y lo va a arrastrar en rotación interna. Es una consecuencia mecánica descendente. (El punto fijo se encuentra arriba). Si el punto fijo está debajo del metatarsiano lo va a arrastrar hacia afuera.

El peroneo lateral largo y el tibial posterior tienen una acción conjunta, hacen mover al escafoides y cuboides como ruedas dentadas. Cuando el cuboides pivota en rotación interna, el escafoides lo hace en rotación externa.

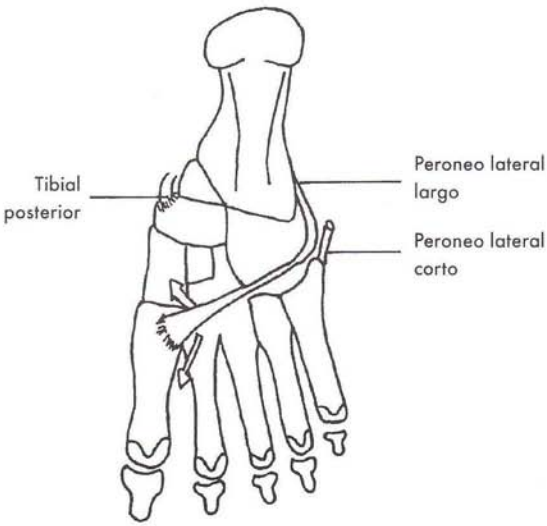

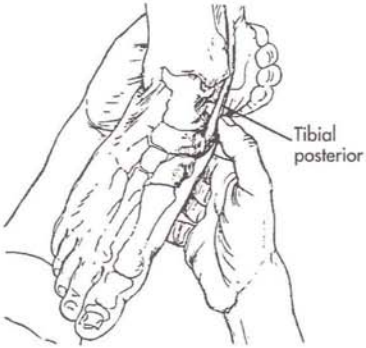

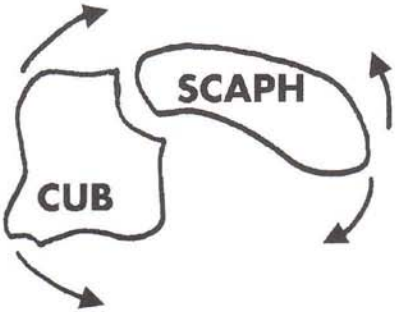

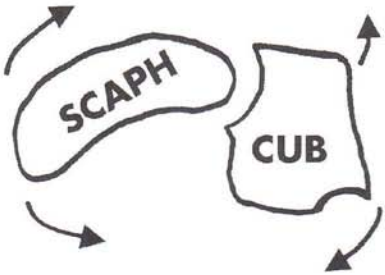

PIE PLANO

En el pie plano nos encontramos con una disminución o depresión del arco longitudinal interno del pie que merma su capacidad para soportar el peso del cuerpo. Puede ser congénito o adquirido, en este último será donde el osteópata podrá tratar con mejores resultados.

PIE PLANO ESTATICO

1.- ***Lesión primaria:*** pelviana o vertebral.

2.- ***Lesión secundaria:*** debilidad de la musculatura del pie que afecta a la zona tarsiana.

PIE PLANO CONGENITO

Vista interna

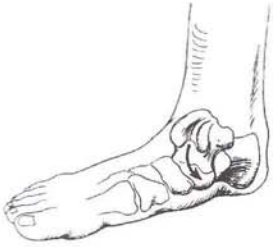

Vista anterior

Vista posterior

La lesión o relajación del tibial anterior puede producir una lesión en rotación interna o externa de las cuñas.

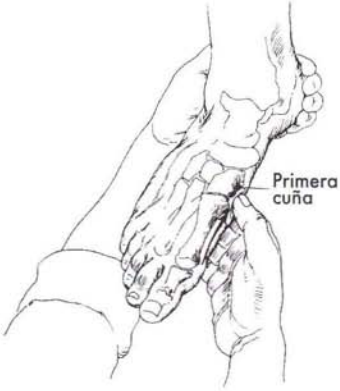

HALLUS VALGUS

Esta afección se puede producir por una relajación del peroneo lateral largo y el aductor del primer dedo que lo desplaza hacia adentro y en rotación interna. Cuando hay una subluxación del sesamoideo externo y entra entre los metatarsianos, ya no hay posibilidad de realizar la normalización osteopática, siendo competencia del cirujano.

Uno de los causantes más comunes del hallus valgus son los zapatos inadecuados terminados en punta, que hacen que el dedo se desplace hacia dentro y realice una rotación interna. La agravación se produce cuando el sesamoideo externo se desplaza entre los dos metatarsianos y actúa en forma de cuña impidiendo la corrección. A menudo los dolores del hallus valgus son debidos a la gota, con alojamiento de los cristales de ácido úrico localizados entre la bolsa y el sesamoideo.

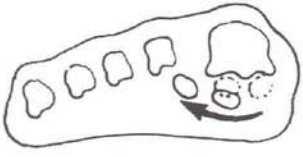

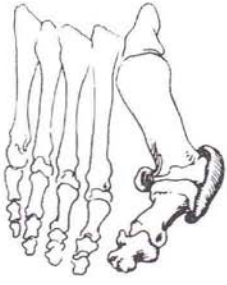

METATARSIANOS

ARCO TRANSVERSO

El arco transverso de la porción distal del pie está localizado inmediatamente por detrás de las cabezas de los metatarsianos. Es este arco el que hace más prominentes las cabezas de los metatarsianos primero y quinto. La palpación de estas cabezas nos informa de la prominencia o desproporción de las mismas. Si esto ocurre con alguna de ellas es que carga una cantidad no acostumbrada de peso y estará expuesta a diversos problemas.

Estas alteraciones patológicas ocurren más a menudo en la cabeza del segundo metatarsiano, formando callosidades a causa del aumento de presión que puede ocultar por completo a esta cabeza. El dolor en las cabezas de los metatarsianos

segundo, tercero o cuarto puede ser secundario a necrosis asépticas (falta de circulación sanguínea), que a su vez, produce marcha antiálgica.

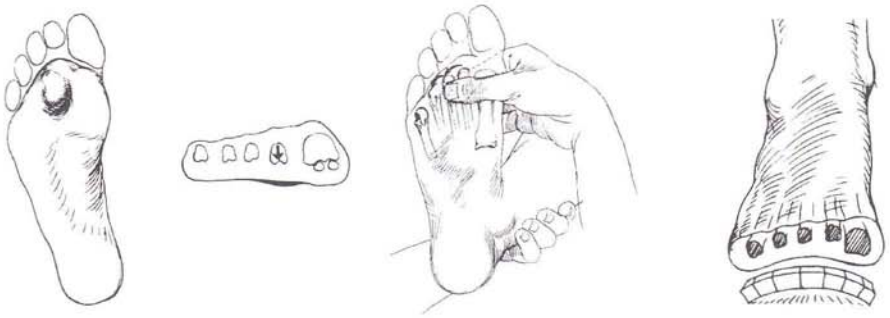

NEUROMA DE MORTON

Neuroma doloroso que suele estar localizado entre las cabezas del tercero y cuarto metatarsiano.

DEDOS EN GARRA Y MARTILLO

Producidos generalmente por un desplazamiento anterior de la línea de gravedad del cuerpo.

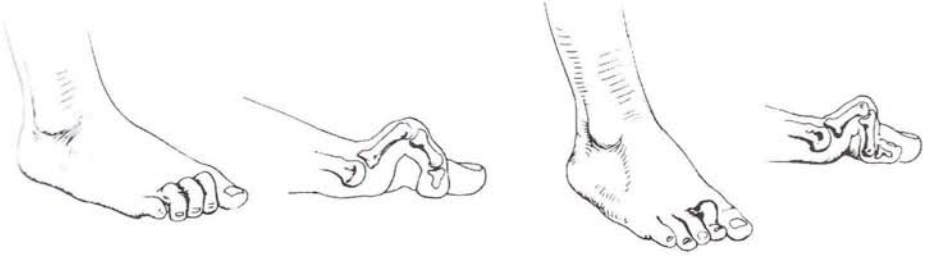

Dedos en garra

Dedos en martillo

TRIANGULO DE APOYO PLANTAR

Si las líneas de gravedad que llegan al escafoides y al cuboides son desviadas, toda la estática pelviana está perturbada.

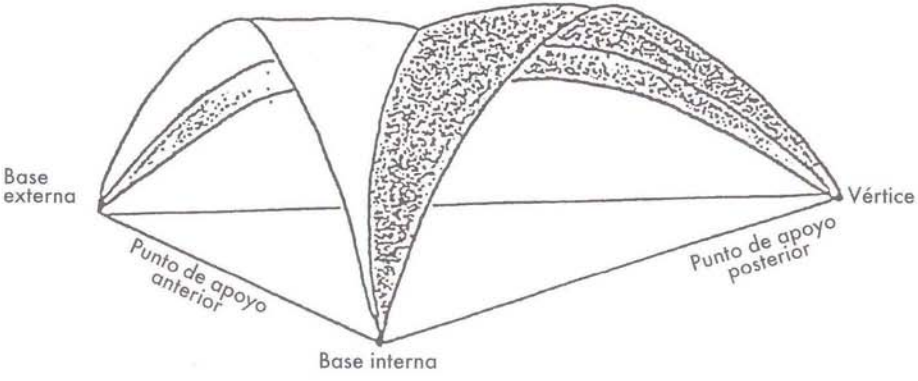

PUNTOS DE APLICACION DEL PESO DEL CUERPO

La rotura del triángulo de apoyo plantar repercute sobre:

- P.L.L. - CUBOIDES
- T.P - ESCAFOIDES
- O los dos asociados.

CONSECUENCIAS MECANICAS ASCENDENTES Y DESCENDENTES

Ejemplo de las consecuencias mecánicas más comunes a través del sistema de compensación pélvico desde el pie hasta la columna lumbar y viceversa.

CONSECUENCIA MECANICA ASCENDENTE

Inversión o supinación del pie

C. Lumbar E.L. ≠ R. izda.

Sacro Izdo/Izdo

CADERA

Iliaco anterior derecho.

R. Externa coxofemoral

RODILLA

Peroné posterior

R. Ext. de tibia

Traslación interna de la rótula

Fijación del menisco interno

PIE

Maléolo anterior

R. Int. astrágalo

Calcáneo en varo

R. Ext. cuboides

R. Int. escafoides

CONSECUENCIA MECANICA DESCENDENTE

Rotación interna de la cadera

C. Lumbar F.L.= R. izda.

CADERA

Iliaco posterior izquierdo

Sacro Dcho/Izdo.

R. Interna coxofemoral

RODILLA

Peroné anterior

R. Int. de tibia

Traslación externa de la rótula

Fijación del menisco externo

PIE

Maléolo posterior

R. Ext. astrálago

Calcáneo en valgo

R. Ext. escafoides

R. Int. cuboides

PRUEBAS NEUROLOGICAS

PRUEBAS FUNCIONALES

DORSIFLEXORES

Los dorsiflexores primarios del pie se encuentran en el compartimiento tibial anterior. Como tienen una inervación común (nervio tibial anterior) cualquier alteración patológica que impida el funcionamiento del nervio dará por resultado una caída del pie.

Músculo tibial anterior

Inervado por el nervio tibial anterior que corresponde a las raíces de L4 y L5

Músculo extensor propio del dedo gordo

Inervado por el tibial anterior (L5)

Músculo extensor común de los dedos

Inervado por el tibial anterior (L5)

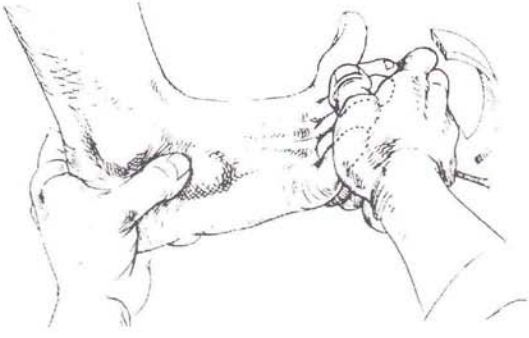

FLEXORES PLANTARES

Peroneos laterales largo y corto

Inervados por el nervio musculocutáneo (S1)

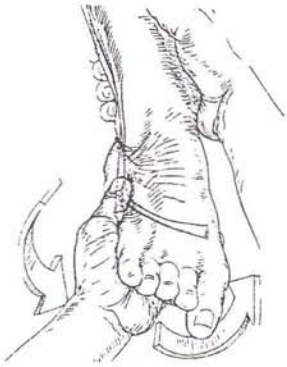

Gemelos y sóleo

Inervado por el ciático poplíteo interno (S1-S2)

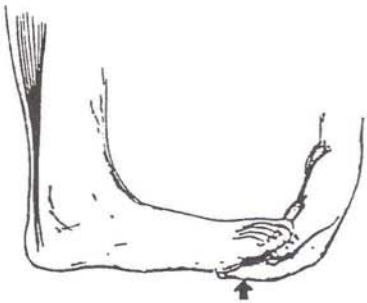

Flexor largo del dedo gordo

Inervado por el ciático poplíteo interno (L5)

Flexor largo común de los dedos del pie

Inervado por el ciático poplíteo interno (L5)

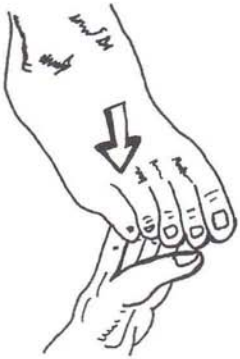

Tibial posterior

Inervado por el ciático poplíteo interno (L5)

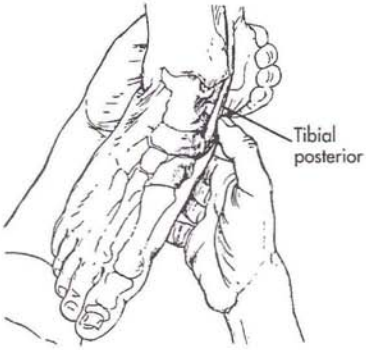

PRUEBAS DE REFLEJOS

REFLEJO DEL TENDON DE AQUILES (S1)

El reflejo del tendón de Aquiles es un reflejo tendinoso profundo, mediado por los músculos gemelos y sóleo. Es conducido de manera predominante por los nervios que salen del nivel medular de S1.

Si la raíz de S1 está afectada faltará de manera virtual el reflejo del tendón de Aquiles.

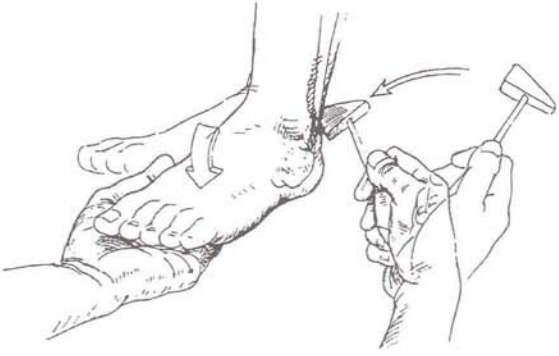

PRUEBAS DE SENSIBILIDAD

La sensibilidad de la piel de la pierna y el pie es proporcionada por nervios que salen de las regiones lumbares y sacras.

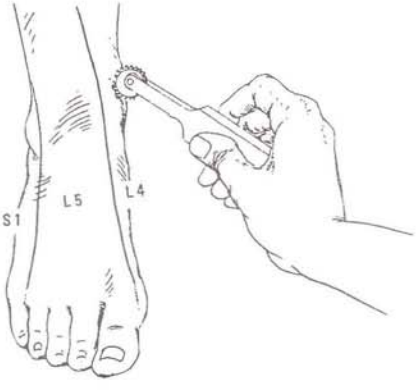

3

DIAGNOSTICO DE LAS LESIONES OSTEOPATICAS DEL PIE Y TOBILLO

DIAGNOSTICO

TEST DE LOS RECEPTORES DE CHOQUE

Paciente en supino. El terapeuta en la parte inferior de la camilla, atrapa el pie en lesión por la articulación del tobillo, levantando la extremidad inferior con una ligera flexión de cadera, manteniendo la pierna recta. En esta posición, el terapeuta golpea sobre el calcáneo comprobando si la articulación subastragalina manifiesta dolor.

Esta prueba nos informa de la inflamación tibioperoneoastragalina.

MALEOLO EXTERNO

LESION ANTERIOR O POSTERIOR

INVER → Rot int.
EVERS → Rot. ext.

Paciente en supino. El terapeuta en el borde inferior de la camilla coge el tobillo, inmovilizando la tibia mientras con el dedo índice y el pulgar de la otra mano en forma de pinza atrapa el maléolo externo desplazándolo hacia delante y atrás.

Si hay dolor o limitación a la presión hacia atrás, maléolo anterior, al contrario, maléolo posterior.

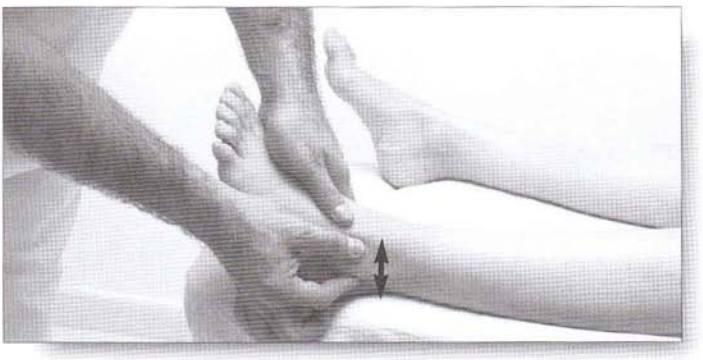

VARIANTE

Se realiza en la misma posición que el anterior, ayudándose de la flexión y extensión de tobillo para ampliar el movimiento de la articulación peroneotibial. Flexión de tobillo, movilización posterior; extensión de tobillo, anterior.

MOVILIZACION ANTERIOR INVER → Ri + Inf. (Peroné)

MOVILIZACION POSTERIOR EVERS → Re + Sup (Peroné)

LESION SUPERIOR O INFERIOR DEL MALEOLO EXTERNO

Esta lesión suele ser traumática y afecta a la articulación tibioperonea inferior y superior, por lo que el diagnóstico se realiza en las dos articulaciones.

LESION INFERIOR

Paciente en supino. El terapeuta al lado, sitúa ambos pulgares superpuestos o las eminencias tenar e hipotenar en la parte inferior del peroné, realizando una presión ascendente, comprobando el movimiento pasivo y la sensibilidad a la presión.

LESION SUPERIOR

Paciente en supino con la pierna flexionada. El terapeuta al lado contrario de la lesión, sitúa los pulgares superpuestos encima de la cabeza del peroné, presionando en sentido descendente. Si comprobamos una restricción en el movimiento o dolor, nos confirma la lesión.

TEST DE LA ARTICULACION TIBIO-ASTRAGALINA

TEST DE FLEXION-EXTENSION

Paciente en supino. El terapeuta en el borde inferior de la camilla, realiza una flexión y extensión de tobillo en ambos pies. La limitación y dolor en flexión nos indica lesión de tibia anterior y en extensión, lesión de tibia posterior.

LESION DE TIBIA ANTERIOR

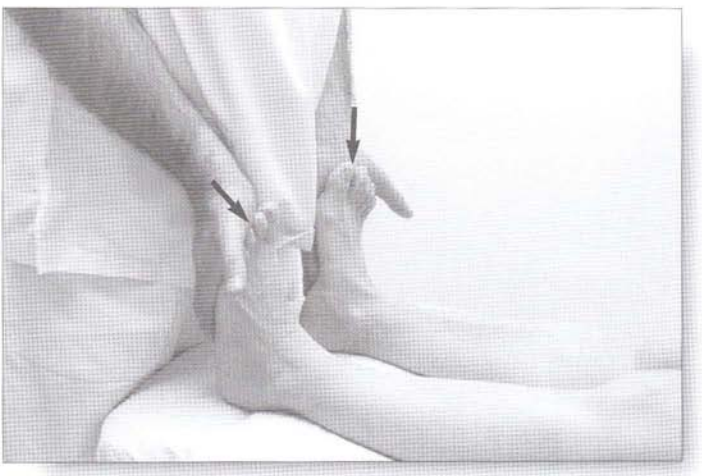

LESION DE TIBIA POSTERIOR

VARIANTE EN DESLIZAMIENTO ANTEROPOSTERIOR

Paciente en supino con el pie fuera de la camilla. El terapeuta en el extremo inferior de la camilla, inmoviliza el tobillo con una mano y con la otra coge el talón por su zona plantar y apoya el antebrazo en la planta del pie, colocándolo a 90°. En esta posición, desplaza el pie hacia arriba y hacia abajo.

Una limitación o dolor anteroposterior nos informa de una ***lesión de tibia posterior***, y al contrario, ***anterior***.

ADD ABD

VALGO O VARO DEL CALCANEO

Fisiado calcaneo → A Astrag-Calcan. Ri/Re Tb-Astrag

Paciente en supino. El terapeuta en el borde inferior de la camilla, coge ambos maléolos y realiza un movimiento comparativo en varo y valgo, comprobando la desigualdad en la amplitud, restricción de movilidad o hipermovilidad.

Una limitación en varo o valgo de uno de los calcáneos nos informa de una lesión subastragalina.

VARIANTE bilateral.

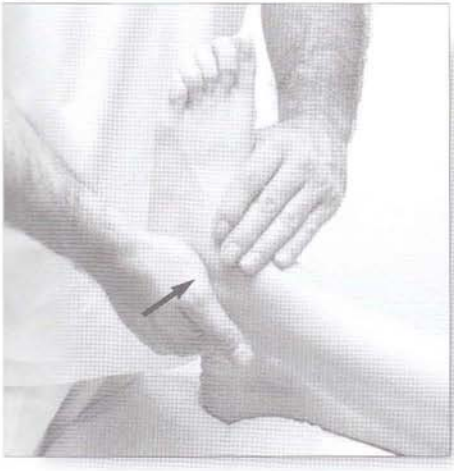

TEST DE ROTACION INTERNA Y EXTERNA DEL ASTRAGALO

Paciente en supino. El terapeuta atrapa el pie, situando los dedos pulgares en el tubérculo interno y externo de la cabeza del astrágalo movilizando la articulación en inversión y eversión, comprobando la restricción de movilidad.

Si comprobamos que el tubérculo interno de la cabeza del astrágalo no cede a la presión en una inversión de 40°, nos indica lesión de rotación interna. Si lo efectuamos en eversión de 20° y el tubérculo externo de la cabeza del astrágalo no cede, nos confirma una lesión de rotación externa.

TEST DE ROTACION INTERNA DEL ASTRAGALO

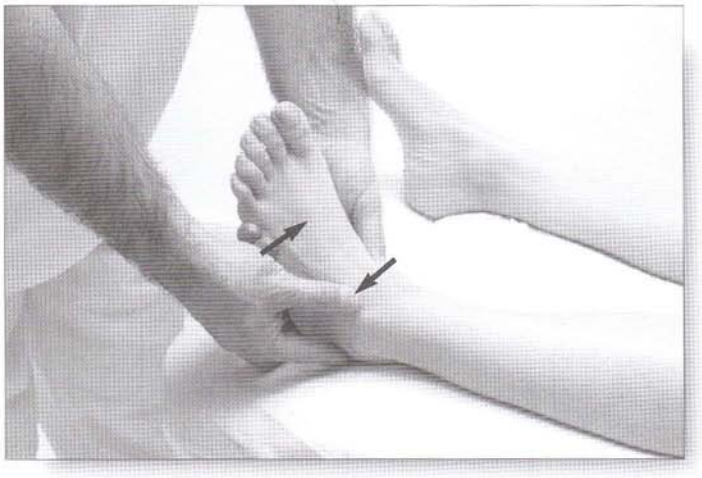

TEST DE ROTACION EXTERNA DEL ASTRAGALO

TEST DE LA ARTICULACION MEDIOTARSIANA

Este test se realiza para valorar la elasticidad global de la zona mediotarsiana.

Paciente en supino. El terapeuta en el mismo lado de la lesión, apoya el calcáneo sobre su pierna, inmovilizándolo con una mano mientras con la otra coge el conjunto de la articulación escafoides-cuboides e imprime un movimiento de rotación interna y externa. Si hay restricción o dolor en alguno de los movimientos, comprobar separadamente el movimiento de los huesos del tarso.

Rot - Astragalo (tambien atrapando tabia)

TEST DEL CUBOIDES

Paciente en prono con la pierna flexionada a 90°. El terapeuta del lado contrario a la lesión, inmoviliza el calcáneo con una mano, y con el índice y el pulgar de la otra atrapa el cuboides, movilizándolo en rotación interna o externa.

La lesión se encuentra en el movimiento facilitado.

VARIANTE EN SUPINO

El terapeuta al lado, sitúa el borde interno del pie sobre su pierna, inmovilizando el calcáneo con una mano y con el pulgar e índice de la otra atrapa el cuboides en forma de pinza, movilizándolo en R.I. y R.E.. La restricción en alguno de los movimientos nos confirma la lesión.

TEST DEL ESCAFOIDES

Paciente en supino. El terapeuta a los pies de la camilla, sujeta la articulación subastragalina con una mano y con el índice y el pulgar de la otra atrapa el escafoides, movilizándolo en rotación interna y externa, comprobando el sentido de restricción y si existe dolor.

Se inmovilizan Tib.-Peroné y Calcaneo.

Variante → atrapamos calcaneo (fijar) y escafoides (IRi/IRe)

CUNEIFORMES

ID → CUBOIDES

Paciente en prono con la pierna flexionada a 90°. El terapeuta del lado de la lesión, inmoviliza con una mano el escafoides, y con el índice y el pulgar de la otra, en forma de pinza, atrapa el primer cuneiforme, movilizándolo en rotación interna y externa.

La limitación en rotación interna implica lesión en rotación externa y viceversa.

VARIANTE EN SUPINO

El terapeuta al lado, apoya el calcáneo sobre la camilla o sobre su pierna, inmovilizando el escafoides con el índice y pulgar de una mano en forma de pinza, mientras con los mismos dedos de la otra mano atrapa la primera cuña, movilizándola en rotación interna y externa. La restricción en alguno de los sentidos nos confirma la lesión.

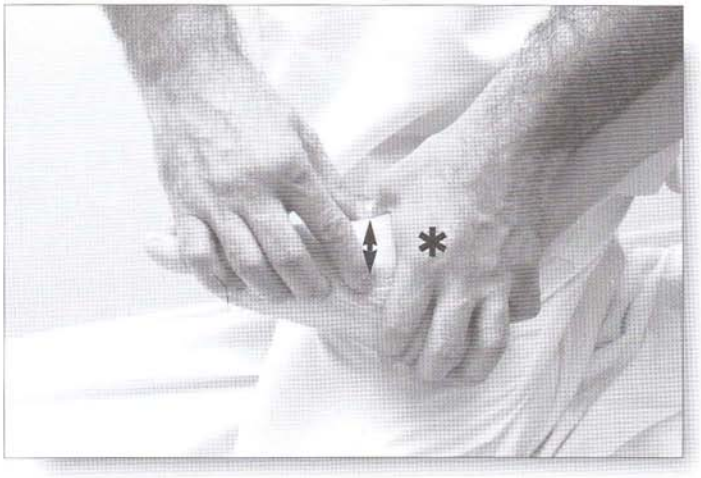

PRIMER METATARSIANO EN SUPERIORIDAD O INFERIORIDAD

2º a 4º Metat → Mov sup/inf

Paciente en supino. El terapeuta al lado, coloca el borde externo del pie sobre su pierna o la camilla, inmovilizando con los dedos índice y pulgar de una mano el primer cuneiforme y con los de la otra atrapa el primer metatarsiano y lo desplaza hacia arriba y hacia abajo. y Rí-Re

En la lesión en superioridad nos encontramos una limitación o dolor en inferioridad y al contrario en inferioridad.

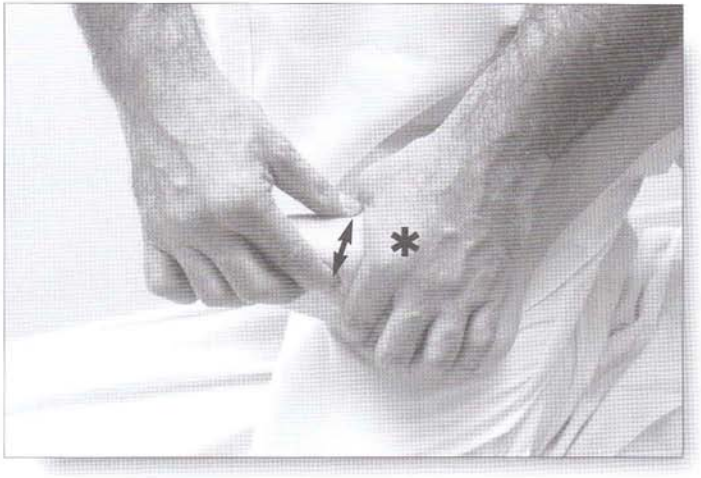

ARTICULACION METATARSOFALANGICA DEL PRIMER DEDO

Paciente en supino. El terapeuta al lado, atrapa con los dedos índice y pulgar de una mano la parte distal del primer metatarsiano y con los de la otra la parte proximal de la primera falange, realizando movimientos de diferenciación de las lesiones de la articulación, que pueden ser, de fijación de la articulación, donde realizaremos un movimiento de descoaptación valorando el desplazamiento articular o de hallus valgus, efectuando movimientos en varo y valgo que nos confirmen la lesión.

Test en descoaptación

Se realiza efectuando movimientos de tracción y de torsión. Si comprobamos que la articulación no se separa en el movimiento y la torsión está limitada nos confirmará la lesión.



Test de valgo y varo

Se efectúa para valorar la restricción de movimiento en varo de las lesiones de hallus valgus realizando el movimiento en ambos sentidos.

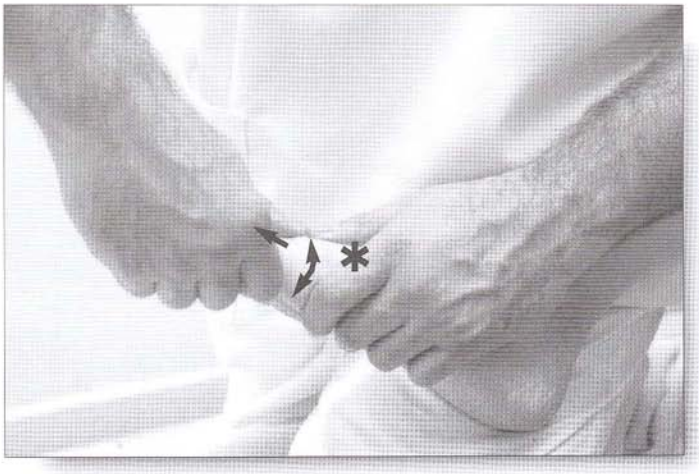

TEST DE LUXACION DEL SESAMOIDEO INTERNO

Esta técnica se realiza para valorar la lesión de hallus valgus y si nos permite todavía efectuar la corrección.

Con el paciente en supino, se presiona con el pulgar entre los dos metatarsianos, si aparece dolor agudo y encontramos el sesamoideo externo en el canal nos confirma la luxación.

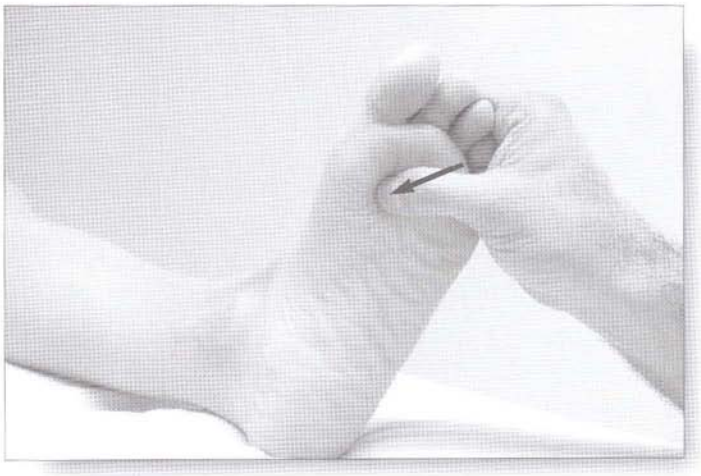

CABEZAS METATARSIANAS EN INFERIORIDAD

El paciente en supino. El terapeuta al borde inferior de la camilla, atrapa con ambas manos en forma de pinza la articulación o articulaciones metatarsofalángicas, realizando una flexión plantar y comprobando la restricción al movimiento y al dolor que nos confirma la lesión.

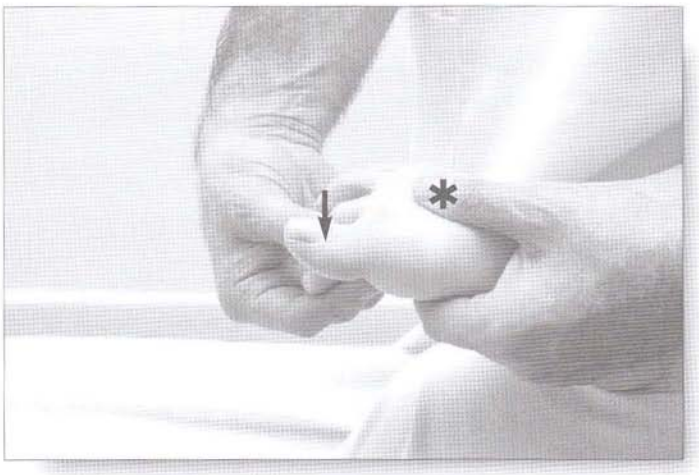

CABEZAS METATARSIANAS EN SUPERIORIDAD

Se realiza en el movimiento contrario al anterior, realizando una extensión plantar.



VARIANTE

Este test se utiliza como complemento a los anteriores, para confirmar la lesión.

Paciente en supino. El terapeuta al lado, atrapa con una mano el metatarso y con la otra la falange proximal, efectuando un movimiento en presión contrariada, valorando si hay restricción en alguno de los sentidos.

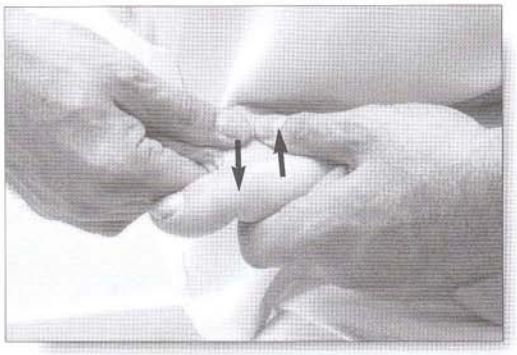

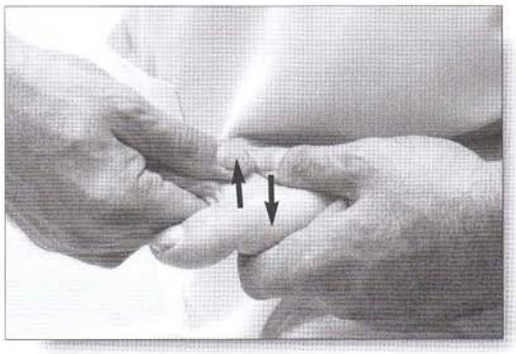

TEST DE LAS FALANGES

El terapeuta sujeta el pie del paciente con una mano en la zona metatarsiana y con el índice y pulgar de la otra en forma de pinza, moviliza las articulaciones falángicas, realizando un estiramiento, lateralización y rotación; comprobando la sensibilidad y el dolor.



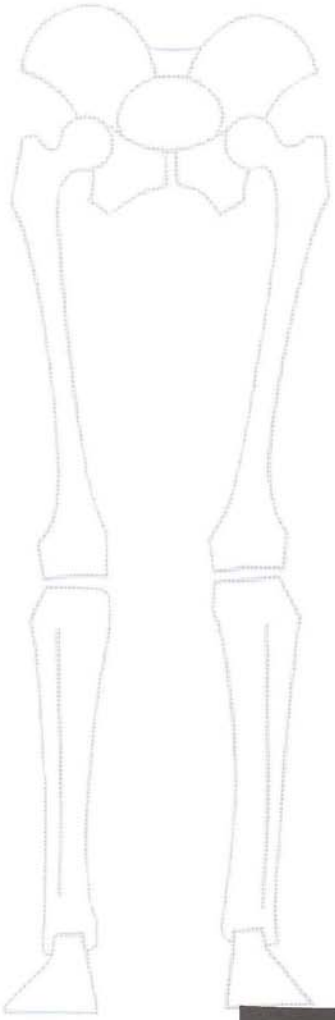

4

TECNICAS DE ELASTIFICACION GLOBAL

TECNICAS DE INHIBICION

TIBIALES

Paciente en supino. El terapeuta al lado, inmoviliza la pierna con una mano a la altura del tobillo y con la eminencia tenar o hipotenar de la otra va presionando lenta y profundamente desde el origen hasta la inserción del vientre muscular.

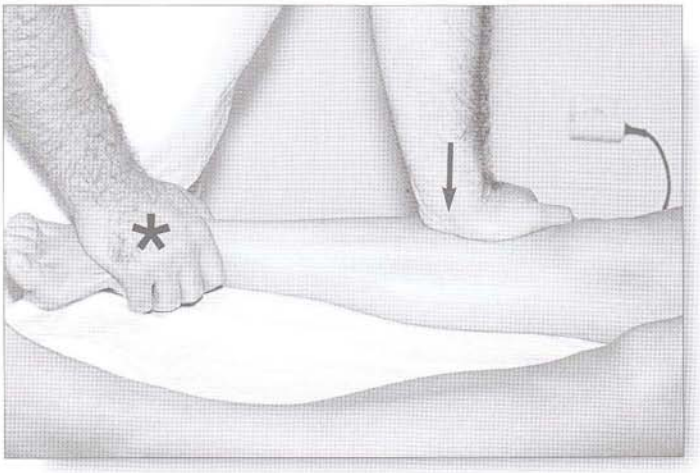

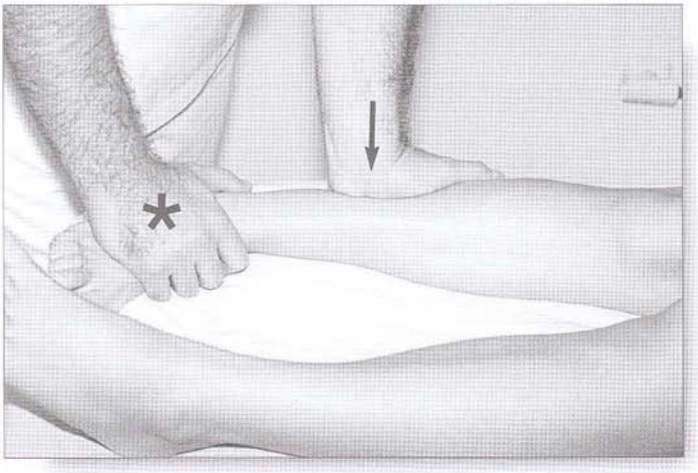

PERONEOS

Igual que la técnica anterior, en rotación interna para facilitar la manipulación.



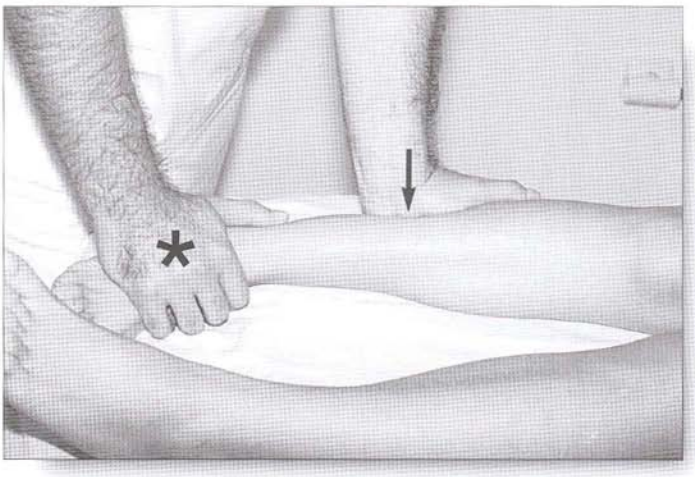

GEMELOS Y SOLEOS

Paciente en prono. El terapeuta al lado, sitúa ambas manos en los vientres musculares de los gemelos, a la altura de la rodilla y va presionando sobre uno de ellos de origen a inserción del vientre muscular, al mismo tiempo que inmoviliza el contrario paralelamente.

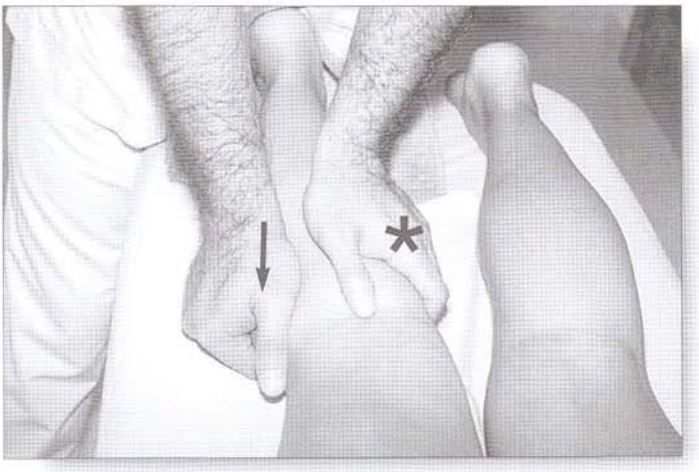

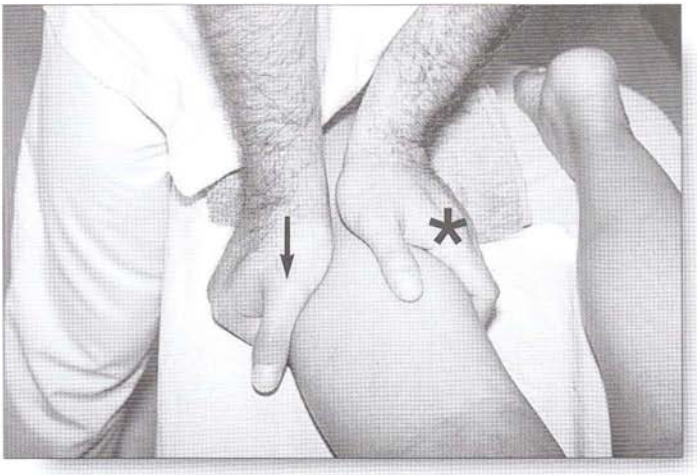

TECNICAS MIOTENSIVAS

ELONGACION DE LOS MUSCULOS TIBIALES

Paciente en supino. El terapeuta al lado, inmoviliza con una mano el tobillo y con la otra atrapa el pie (a la altura metatarsofalángica), situándolo en eversión. En esta posición, el paciente efectúa un movimiento en inversión contra resistencia, previa puesta en tensión, ganando grados de movilidad en eversión.

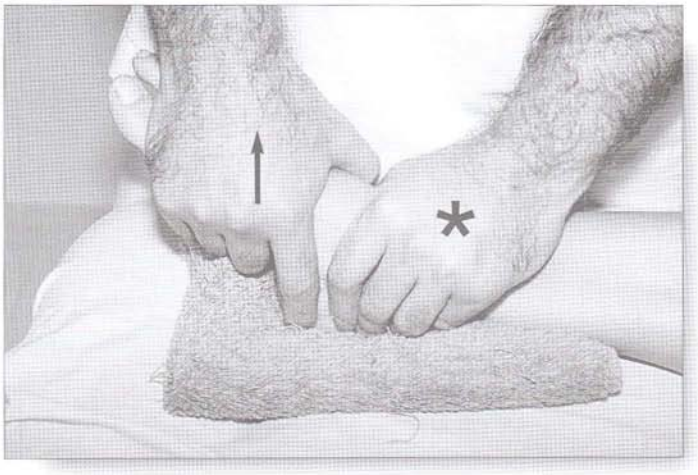

ELONGACION DE LOS MUSCULOS PERONEOS

Se realiza igual que la técnica anterior. De eversión resistida a inversión.

ELONGACION DE LOS GEMELOS Y SOLEOS

Paciente en supino. El terapeuta al lado, sujeta la pierna con una mano y con la otra atrapa el talón, apoyando el antebrazo sobre la planta del pie, movilizándolo en extensión hasta la puesta en tensión, efectuando la técnica miotensiva.

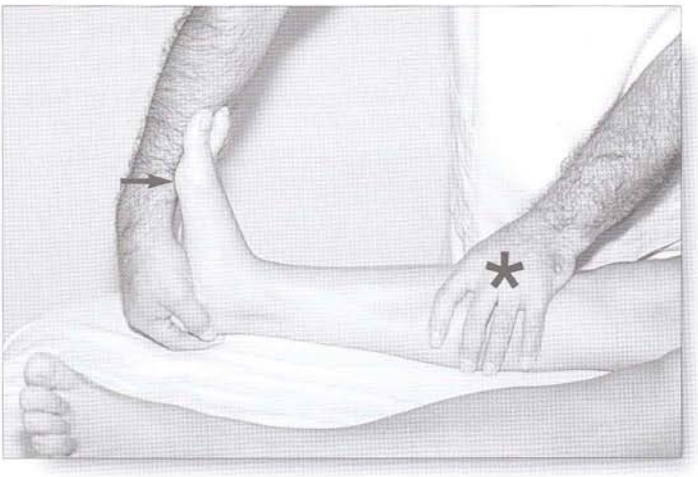

TECNICAS PASIVAS

Se realizan como preparación a las técnicas de corrección, orientadas lo más selectivamente posible a la lesión y siguiendo un orden de mayor a menor resistencia. Se empieza elastificando la articulación tibio-astrágalo-calcánea en varo o en valgo, siguiendo por la elastificación global del pie en inversión o eversión y a continuación la mediotarsiana:

COLUMNA ARTICULAR DEL ASTRAGALO:

- Astrágalo, escafoides, cuñas y tres primeros metatarsianos.

COLUMNA ARTICULAR DEL CALCANEO:

- Calcáneo, cuboides y cuarto y quinto metatarsianos.

Terminando en las articulaciones metatarsofalángicas (en su zona dorsal y plantar).

Todas estas técnicas se realizan con un fulcro de toalla o similar, para facilitar la manipulación y evitar producir dolor.

ARTICULACION TIBIO-ASTRAGALO-CALCANEA

ELASTIFICACION EN VARO ADD

Paciente en decúbito lateral. El terapeuta al lado, inmoviliza con una mano el tobillo y con la otra atrapa el calcáneo, que está situado fuera del fulcro (a nivel de su interlínea articular tibio-astragalina), presionando en varo aprovechando el peso del cuerpo.

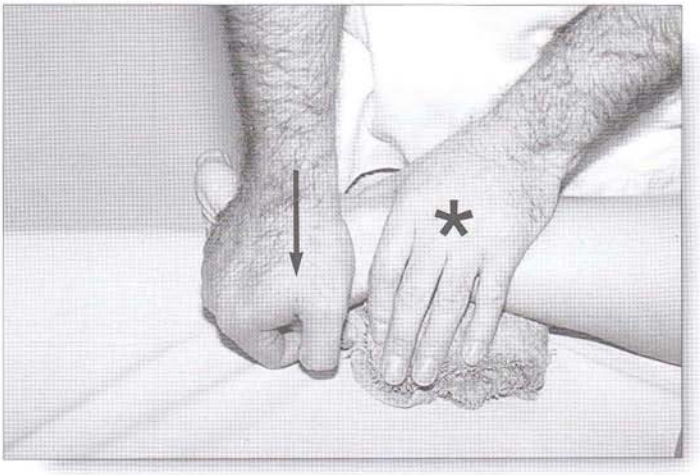

ELASTIFICACION EN VALGO ABD

Posición y parámetros contrarios a la técnica anterior.

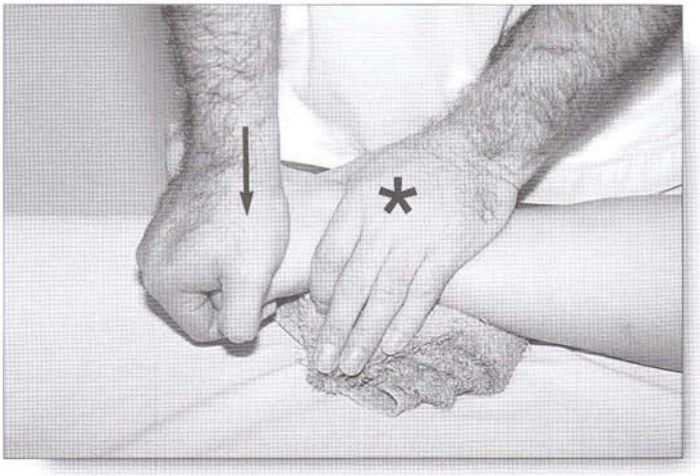

ELASTIFICACION GLOBAL EN INVERSION Y EVERSION

Esta técnica permite que las elastificaciones selectivas se puedan efectuar sin dolor a la presión.

Elastificación en inversión

Paciente en decúbito lateral. El terapeuta al lado, atrapa el tobillo con una mano y con la eminencia tenar e hipotenar de la otra va presionando desde el calcáneo hasta la zona metatarsofalángica.

Elastificación en eversión

Posición y parámetros contrarios al anterior.

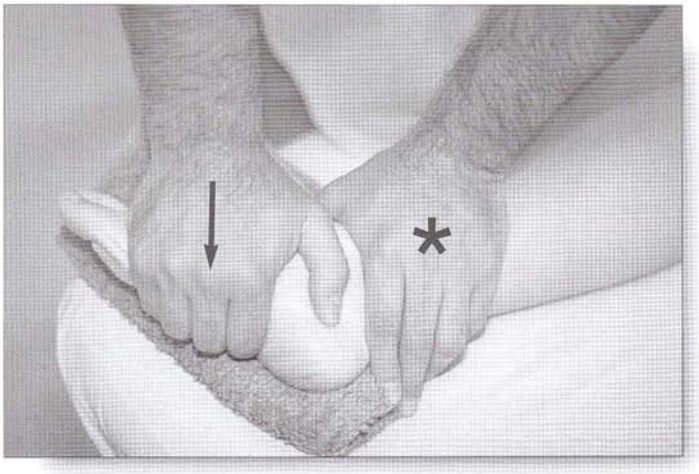

ELASTIFICACION DEL TARSO

COLUMNA DEL ASTRAGALO

CUBOIDES - METAT

Presión en rotación externa.

Paciente en decúbito lateral. El terapeuta al lado, inmoviliza el calcáneo con una mano y con la otra, situada sobre la cara interna, va presionando desde el escafoides hasta el primer metatarsiano.

+ Presiones. Contrariadas

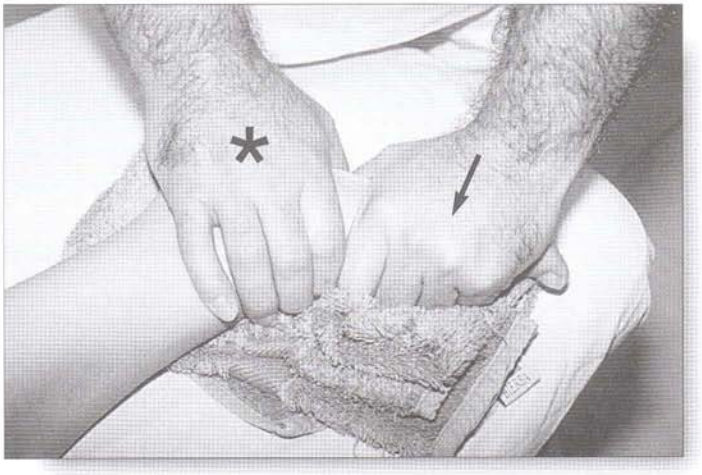

Presión en rotación interna.

Se efectúa en sentido contrario al anterior.

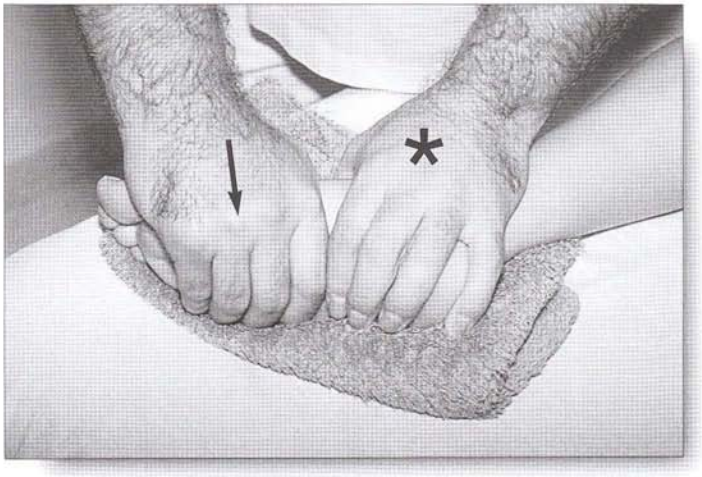

COLUMNA DEL CALCANEO

CUNEO - METAT

Presión en rotación interna.

Paciente en decúbito lateral. El terapeuta al lado, sitúa una mano en el calcáneo y la otra en el borde externo del pie, movilizando la zona desde el calcáneo hasta el metatarso.

Tambien Presiones contrariadas

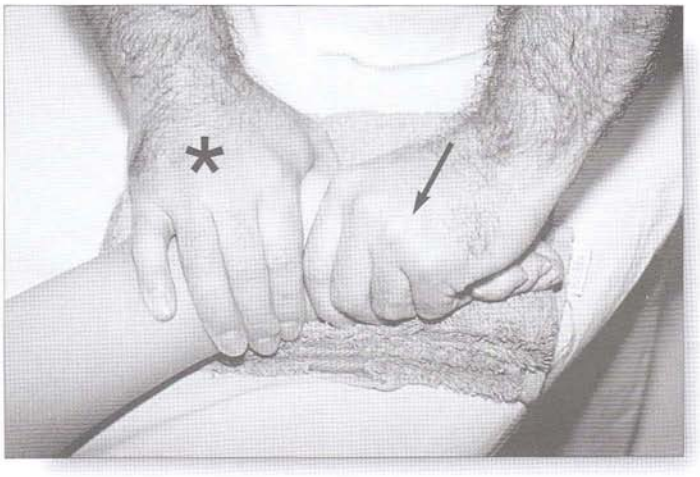

Presión en rotación externa.

Paciente en decúbito lateral. El terapeuta al lado, sitúa una mano en el calcáneo y la otra en el borde externo del pie, efectuando una presión desde el calcáneo hasta el metatarso, en dirección plantar.

Tambien Presiones Contrariadas

ARTICULACION METATARSOFALANGICA

ELASTIFICACION METATARSOFALANGICA DORSAL

Paciente en supino. El terapeuta al lado, atrapa con una mano el pie (a la altura metatarsiana) y con la eminencia tenar e hipotenar de la mano libre sobre la articulación metatarsofalángica, efectúa una presión contrariada movilizando en dirección descendente hasta las falanges distales.

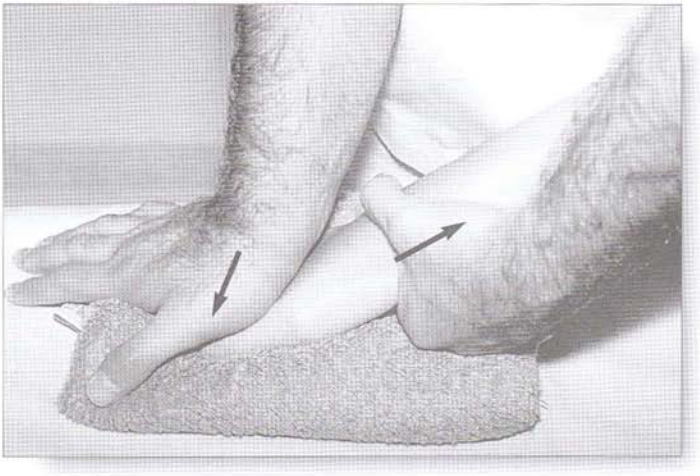

ELASTIFICACION METATARSOFALANGICA PLANTAR

Igual que la anterior, efectuada sobre la zona plantar.

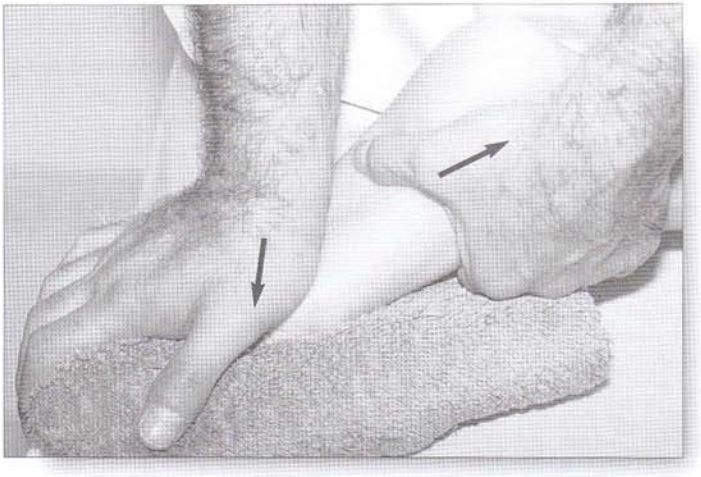

Nota: *después de la inhibición muscular, se elastifica el tejido celular subcutáneo si está adherido o con pérdida de elasticidad.*

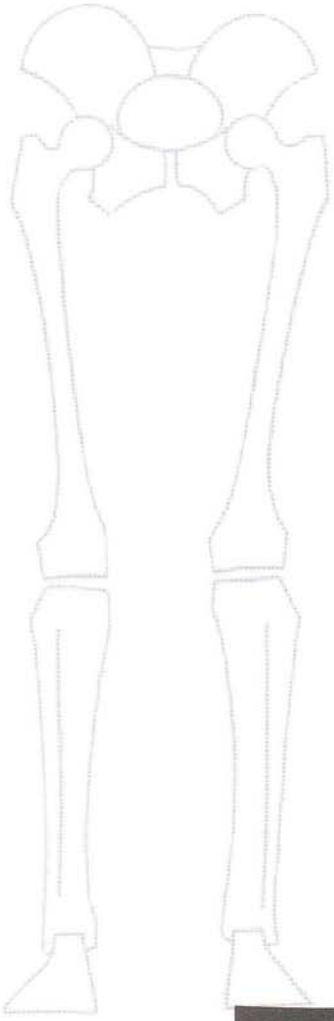

5

TECNICAS DE NORMALIZACION

NORMALIZACIONES

MALEOLO ANTERIOR (Técnica para niños)

Paciente en supino. El terapeuta al lado contrario, coloca la pierna en ligera rotación interna y los pulgares superpuestos sobre el maléolo, realizando la tracción con un movimiento vertical descendente.

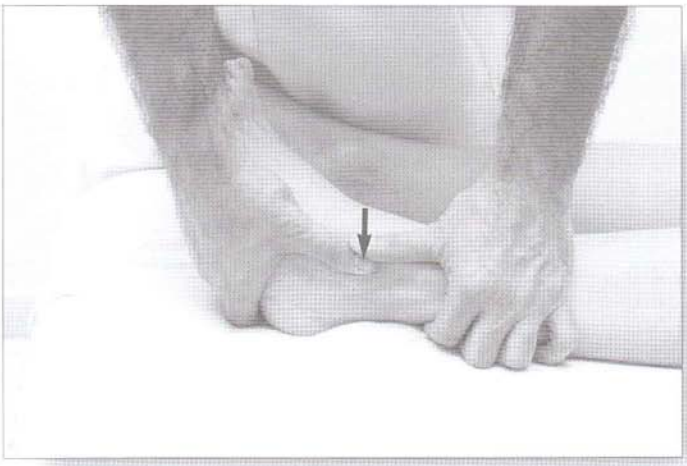

VARIANTE (Para adultos)

Se realiza igual que la anterior pero utilizando el pisiforme.

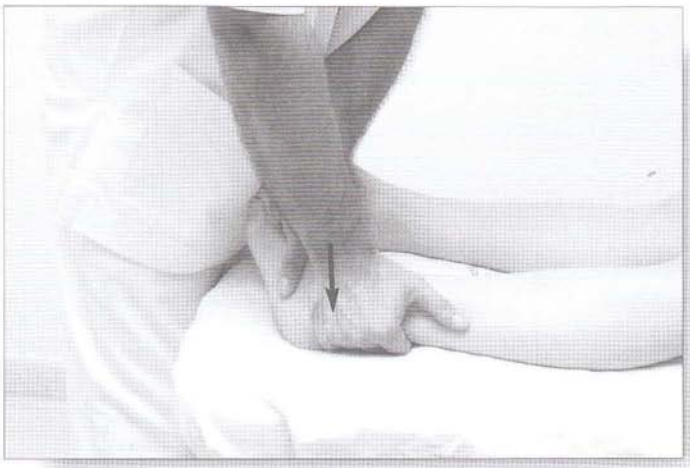

VARIANTE TECNICA DE LATIGAZO

Paciente en supino. El terapeuta a los pies del paciente, atrapa el tobillo con ambas manos, colocando el pulgar superpuesto encima del maléolo. En esta posición realiza una tracción de extensión a flexión de tobillo, presionando con los pulgares hacia abajo en forma de latigazo.

PRIMERA FASE

SEGUNDA FASE

MALEOLO POSTERIOR (Técnica para niños)

Paciente en prono con los pies fuera de la camilla. El terapeuta coloca el pie a 90°, manteniéndolo con su pierna; con los dedos pulgares superpuestos en la parte posterior del maléolo realiza la tracción hacia abajo (hacia adelante).

VARIANTE (Para adultos)

Igual que la anterior pero utilizando el pisiforme.

VARIANTE TECNICA DE LATIGAZO

Paciente en prono al borde de la camilla. El terapeuta coge con ambas manos el tobillo, colocando los pulgares en la parte posterior del maléolo externo, efectuando una tracción de flexión a extensión de tobillo, presionando hacia abajo el maléolo en forma de latigazo, previa descoaptación.

PRIMERA FASE

SEGUNDA FASE

MALEOLO INFERIOR

Paciente en supino. El terapeuta al lado, coloca el pulgar en la parte inferior del maléolo y con la eminencia tenar de la otra golpea sobre el pulgar en sentido craneal.

PRIMERA FASE

SEGUNDA FASE

MALEOLO SUPERIOR

Paciente en supino con las piernas flexionadas. El terapeuta al lado, coloca un pulgar sobre la parte superior de la cabeza del peroné y presiona sobre el pulgar con la eminencia hipotenar de la otra en sentido descendente.

PRIMERA FASE



SEGUNDA FASE



DESCOAPTACION GLOBAL DE LA TIBIA

Paciente en supino. El terapeuta atrapa el pie a la altura de la cabeza del astrágalo, entrelazando los dedos en el dorso del pie, realizando una tracción en estiramiento, procurando que el pie se encuentre en la posición más neutra posible.

Esta técnica se realiza después de una inmovilización prolongada, (al ser retirada una escayola, después de un vendaje y antes de la normalización de las lesiones de la tibia).

TIBIA ANTERIOR

Paciente en supino. El terapeuta al lado, desliza el pulgar y el índice de una mano a ambos lados de los maléolos hasta apoyar el ángulo formado por el primer y segundo metacarpianos sobre la cabeza del astrágalo y con la otra mano atrapa la tibia, realizando una descoaptación en ligera extensión, pasando a la movilización en tracción vertical descendente sobre el borde inferior de la tibia.

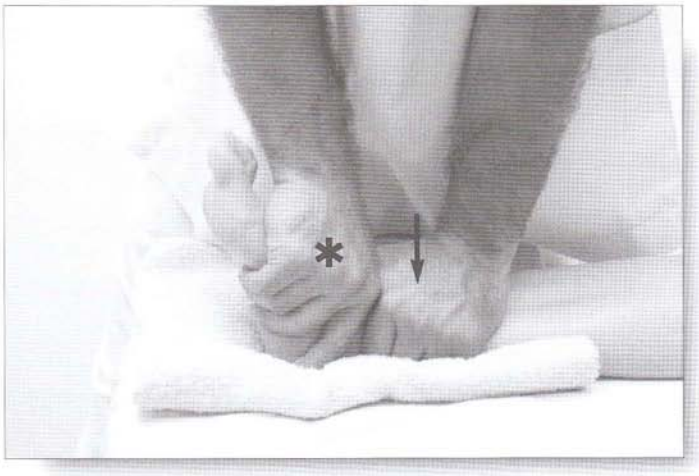

VARIANTE

Paciente en supino con la pierna flexionada a 90°. El terapeuta del lado contrario, bloquea el talón con el ángulo formado por el primer y segundo metacarpianos sobre la camilla, y con la otra mano atrapa la tibia, colocando el pisiforme en su borde inferior, realizando la tracción con un movimiento anteroposterior de la tibia.

VARIANTE EN PRONO

Paciente en prono con la pierna flexionada a 90°. El terapeuta del mismo lado de la lesión, coloca una mano en la tibia y la otra en el calcáneo, realizando la tracción con un movimiento contrariado, previa descoaptación.

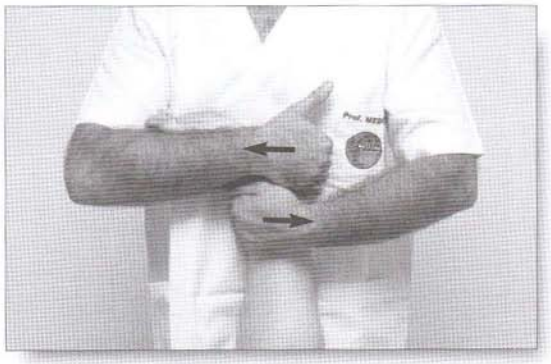

TIBIA POSTERIOR

Paciente en supino con el pie fuera de la camilla. El terapeuta coloca el pie en flexión de tobillo, pasando con los dedos pulgar e índice de una mano a ambos lados de los maléolos, sobre la cabeza del astrágalo. Con la otra mano inmoviliza la tibia atrapando el tendón del calcáneo con los dedos, y realiza la tracción con el pie en sentido descendente, ayudándose de la pierna para mantenerlo en flexión neutra.

DESCOAPTACION GLOBAL DEL ASTRAGALO

Paciente en supino. El terapeuta al lado, coloca la pierna en flexión máxima de cadera y rodilla, cogiendo con una mano el calcáneo (a la altura de la inserción del tendón), y con la otra pasa el índice y pulgar por delante de los maléolos, situando el ángulo formado por estos dos dedos sobre la cabeza del astrágalo, llevando el pie a flexión de tobillo. En esta posición sujeta el calcáneo, presiona en extensión sobre el astrágalo, aprovechando la palanca del pie. Codo en cara post. del 1/3 inf. cuanto para bloquear

POSICION DE PARTIDA

FASE DE CORRECCION

EVERSION

ROTACION EXTERNA DEL ASTRAGALO (ESGUINCE INTERNO)

Paciente en supino. El terapeuta al lado, coge el calcáneo con una mano, colocándolo en valgo; la otra mano, con apoyo del pisiforme sobre el tubérculo externo de la cabeza del astrágalo (lado externo), atrapa el pie colocándolo en flexión de tobillo. En esta posición se realiza la tracción con un movimiento combinado de extensión + varo.

+ INVERSION

PRIMERA FASE

SEGUNDA FASE

VARIANTE PARA UNA ROTACION EXTERNA DEL ASTRAGALO

Paciente en supino. El terapeuta a los pies de la camilla atrapa el calcáno con una mano y con la otra el pie (a la altura metatarsiana), situando el cuarto dedo sobre el tubérculo externo de la cabeza del astrágalo. En esta posición realiza la tracción sobre el astrágalo con un movimiento combinado de extensión + varo, contrario a la lesión. (Posición de partida: flexión + valgo).

POSICION DE PARTIDA

FASE DE CORRECCION

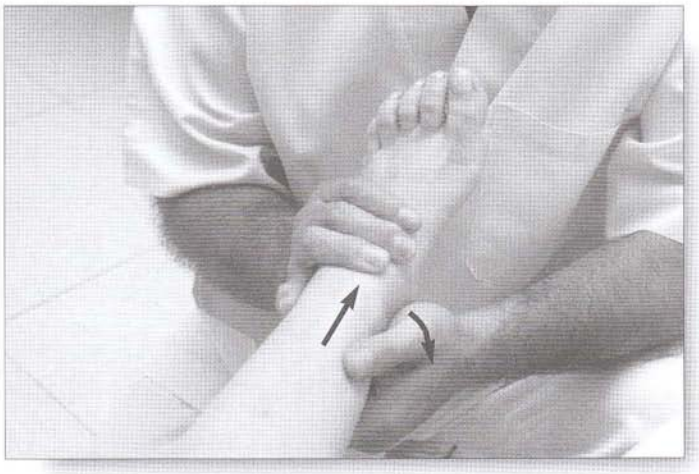

INVERSION

ROTACION INTERNA DEL ASTRAGALO (ESGUINCE EXTERNO)

Se realiza en los esquemas contrarios a la anterior. Normalización de varo a valgo + extensión de tobillo por presión del tubérculo interno de la cabeza del astrágalo con el pisiforme. El terapeuta se sitúa del mismo lado de la lesión, partiendo del esquema de lesión (flexión + varo). a Extensión + valgo + Eversión

PRIMERA FASE

SEGUNDA FASE

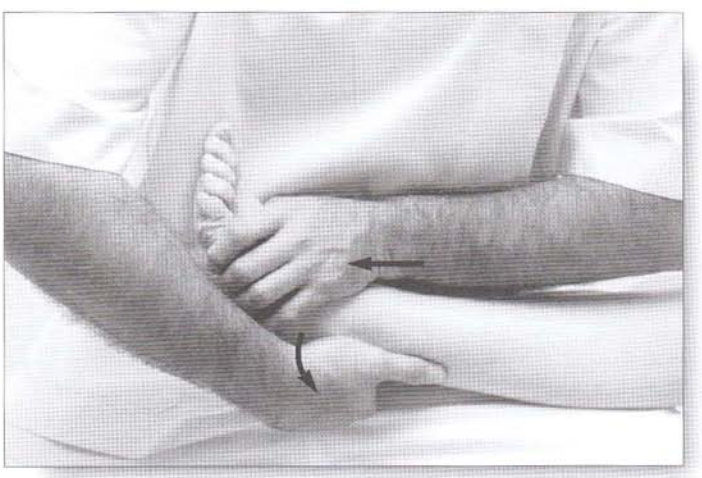

VARIANTE PARA UNA ROTACION INTERNA DEL ASTRAGALO

Paciente en supino. El terapeuta a los pies de la camilla, atrapa el calcáneo con una mano y con la otra el pie, situando el cuarto dedo sobre el tubérculo interno de la cabeza del astrágalo. En esta posición, realiza la tracción sobre el astrágalo con un movimiento combinado de extensión + valgo contrario a la lesión. (Posición de partida: flexión + varo).

POSICION DE PARTIDA

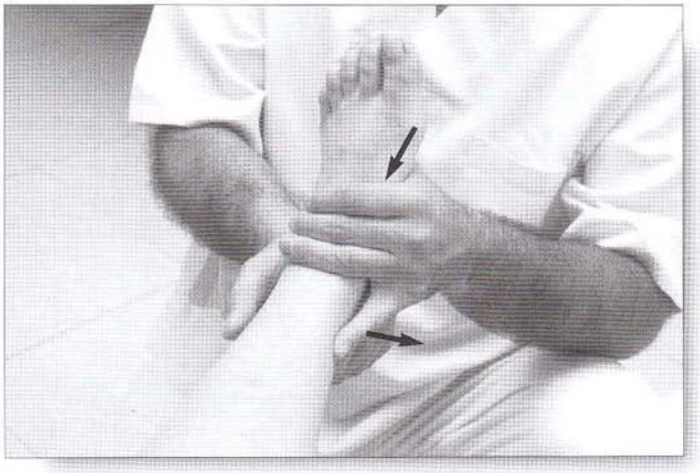

FASE DE CORRECCION

Nota: *tanto la variante para una rotación externa del astrágalo como para la interna están indicadas para pies grandes.*

ESGUINCES

REARMONIZACION LIGAMENTOSA

Esta técnica va encaminada a quitar la tensión ligamentosa. Se realiza presionando con el pulgar sobre el recorrido del ligamento, de forma transversal o longitudinal, colocando la articulación lesionada en el máximo acortamiento ligamentoso.

Se realiza después de la normalización del astrágalo en rotación interna o externa, con el fin de elastificar y flexibilizar el tejido conectivo local.

ESCAFOIDES EN ROTACION EXTERNA

Paciente en supino con los pies fuera de la camilla. El terapeuta del mismo lado de la lesión, apoya el pie en su pierna por su cara externa, cogiendo con una mano el tobillo e inmovilizando el astrágalo. Con la otra mano atrapa el dorso del pie, con apoyo de la articulación metacarpofalángica del primer dedo en el escafoides y realiza una descoaptación y tracción en rotación interna.

Presiones Cochrasicadas también

ESCAFOIDES EN ROTACION INTERNA

Paciente en prono con la pierna flexionada a 90°. El terapeuta del mismo lado de la lesión, apoya el pie contra su cuerpo y desliza el pulgar perpendicular al tubérculo del escafoides hasta situarlo encima, y con el pulgar de la otra mano superpuesto, realiza una tracción vertical descendente, movilizándolo en rotación externa.

Nota: *técnica indicada para niños.*

VARIANTE CON PRESION CONTRARIADA

Paciente en decúbito lateral con el lado externo del pie apoyado en una toalla. El terapeuta en la parte inferior de la camilla, inmoviliza el calcáneo con una mano, mientras con el pisiforme de la otra sobre el escafoides, realiza una presión contrariada para descoaptar la articulación, seguida de una tracción oblicua ascendente, llevando el escafoides en rotación externa.

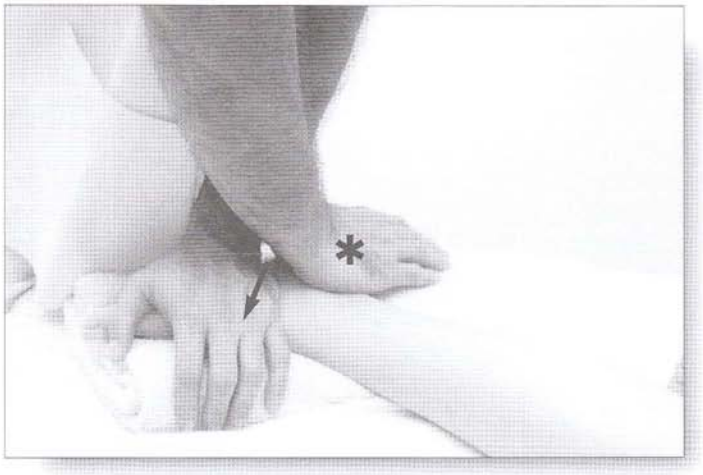

CUBOIDES EN ROTACION EXTERNA

Paciente en prono con la pierna flexionada a 90°. El terapeuta del lado contrario a la lesión, coloca el pulgar de una mano sobre el cuboides y superponiendo el otro, realiza la tracción hacia abajo, apoyando el pie sobre su cuerpo.

Nota: *técnica indicada para niños.*

VARIANTE

Igual que la anterior pero utilizando el codo.

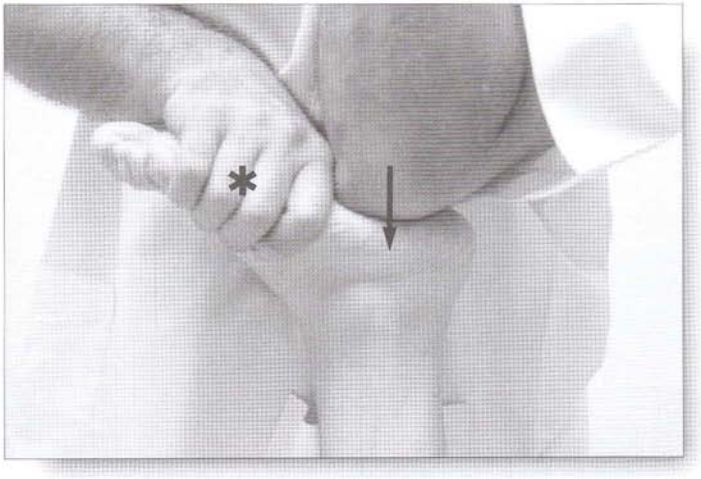

CUBOIDES EN ROTACION INTERNA

Paciente en supino. El terapeuta del lado interno del pie, coloca éste sobre su pierna e inmoviliza el calcáneo con una mano, mientras con la otra coge el pie a la altura del cuboides, situando la articulación metacarpofalángica del índice sobre éste, realizando una descoaptación y tracción en rotación externa.

También mediante Presiones Contrariadas

VARIANTE EN DECUBITO LATERAL

Paciente en prono o en decúbito lateral con la cadera y la rodilla flexionadas ligeramente para favorecer la posición del pie, que se encuentra apoyado en su cara interna, en una superficie almohadillada. El terapeuta en la parte inferior de la camilla, con una mano inmoviliza el calcáneo y con la eminencia hipotenar de la otra sobre el cuboides, realiza una presión contrariada en dirección oblicua descendente, previa descoaptación en rotación externa.

También Presiones Contrariadas

CUBOIDES R.I. - ESCAFOIDES R.E. (TECNICA GLOBAL) Art. CHOPART

Esta técnica se realiza para un cuboides en rotación interna y un escafoides en rotación externa, normalizando ambos en una sola manipulación.

Paciente en prono. El terapeuta en la parte inferior de la camilla, coge con las dos manos el pie por su zona dorsal y coloca ambos pulgares juntos en la zona plantar, sobre la interlínea cuboides-escafoides, realizando la tracción hacia abajo en forma de latigazo.

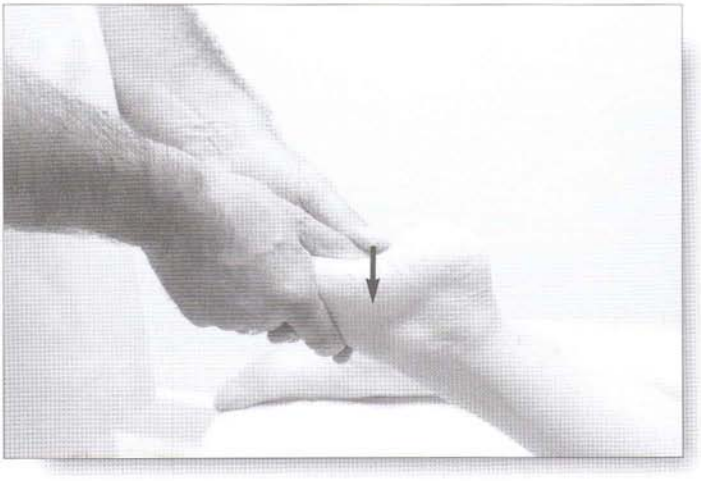

Tambien: Cuboides en Ri
Escafoides en Re

VARIANTE

Paciente en prono con la rodilla flexionada a 90°. El terapeuta del lado contrario, con una mano atrapa la zona metatarsofalángica por la cara dorsal y sitúa el pulgar de la otra en la interlínea articular que separa el cuboides del escafoides, realizando una tracción contrariada previa descoaptación, llevando la zona metatarsofalángica hacia arriba, mientras con el pulgar presiona hacia abajo.

PRIMERA FASE

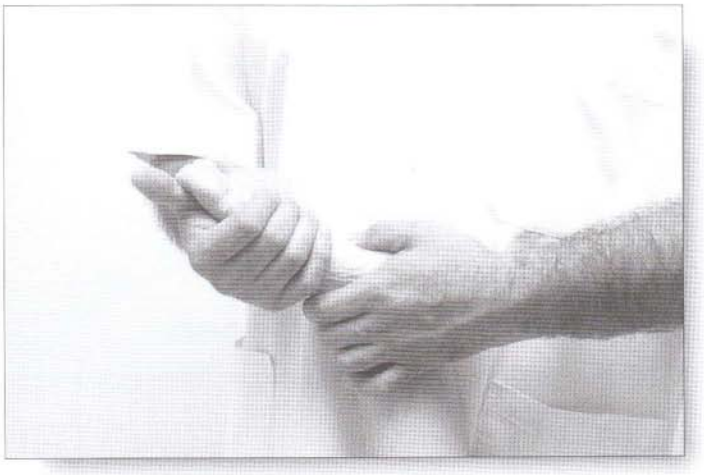

Tambien Cuboides Ri / Pres. ambos pulgares (superpuestos)
Escafoides Re / interlinea ACE Chopart. plantar

SEGUNDA FASE



CUNEIFORMES EN ROTACION INTERNA

Paciente en prono. El terapeuta en la parte inferior de la camilla, coge la parte anterior del pie con ambas manos, despejando con el pulgar el tejido externamente y situando ambos pulgares superpuestos sobre el primer cuneiforme, realiza la tracción en sentido descendente en forma de latigazo.

VARIANTE EN DECUBITO LATERAL

Paciente en decúbito lateral con la zona externa del pie apoyada en una toalla. El terapeuta, en la parte inferior de la camilla, inmoviliza con una mano el calcáneo y con el pisiforme de la otra en posición contrariada sobre la primera cuña, realiza una presión oblicua hacia adelante, previa descoaptación.

CUNEIFORMES EN ROTACION EXTERNA

Paciente en supino. El terapeuta al lado, apoya el pie en su pierna, por su cara externa, fulcrando con una mano la articulación subastragalina (incluido el escafoides) y con la otra atrapa el pie, situando la articulación metacarpofalángica del índice sobre la primera cuña, efectuando una tracción en rotación interna previa descoaptación, aprovechando el peso del cuerpo.



PRIMER METATARSIANO EN INFERIORIDAD

Paciente en supino. El terapeuta sitúa la cara externa del pie sobre su muslo e inmoviliza con una mano los cuneiformes y con la otra atrapa los metatarsianos con apoyo de la articulación metacarpofalángica del índice en el borde proximal del primer metatarsiano. En esta posición se efectúa una descoaptación, y tracción descendente.

VARIANTE

Paciente en supino. El terapeuta en la parte inferior de la camilla, atrapa el primer dedo del pie con los dos últimos dedos de la mano, apoyando el índice en la base del primer metatarsiano (en su zona plantar). Con los pulgares superpuestos en el borde proximal se realiza la tracción en sentido ascendente, previa descoaptación, presionando con el índice la base del primer metatarsiano.

PRIMER METATARSIANO EN SUPERIORIDAD

Paciente en supino. El terapeuta en la parte inferior de la camilla, atrapa el primer metatarsiano entrelazando los dedos 2°, 3° y 4° de ambas manos. En esta posición se realiza la tracción con una presión descendente en estiramiento.

VARIANTE

Paciente en supino. El terapeuta del lado de la lesión coge con los dedos 4° y 5° de una mano el primer dedo del pie del paciente y sitúa el 2° y 3° dedos de la misma debajo del metatarsiano y el pulgar en su base (zona dorsal). Con el pisiforme de la otra mano, colocado sobre el primer dedo, realiza la tracción hacia abajo y en estiramiento, previo desplazamiento del extensor hacia el lado externo, para no dañarlo.

CABEZA METATARSIANA EN SUPERIORIDAD

Paciente en supino. El terapeuta a los pies de la camilla, coge en forma de pinza, la cabeza metatarsiana a normalizar, colocando el pulgar en la parte superior del metatarsiano y con el pisiforme de la otra mano, colocado sobre el pulgar, realiza una tracción descendente, previa descoaptación.

VARIANTE TECNICA DE LATIGAZO

Paciente en supino. El terapeuta en el lado inferior de la camilla, atrapa la articulación metatarsofalángica en lesión con los dedos índice y pulgar de una mano, reforzándola con la otra y efectúa un movimiento descendente con el pulgar sobre la cabeza metatarsiana, con un efecto de latigazo.

CABEZA METATARSIANA EN INFERIORIDAD

Paciente en prono con la pierna flexionada a 90°. El terapeuta al lado, atrapa con los dedos 3°, 4° y 5° de una mano, la falange en estiramiento y con el pulgar de la otra mano colocado en la cabeza del metatarsiano, realiza una tracción en presión contrariada, perpendicular a la camilla, ayudado de la flexión plantar.

PRIMERA FASE

SEGUNDA FASE

VARIANTE TECNICA DE LATIGAZO

Se realiza igual que la técnica en supino, efectuando la tracción en prono.

VARIANTE DIRECTA

Paciente en prono. El terapeuta atrapa la cabeza del metatarsiano en lesión con el índice y pulgar de una mano en forma de pinza y sitúa el pisiforme de la otra sobre el pulgar. En esta posición realiza la tracción descendente, previa descoaptación.

Nota: *estas técnicas de la articulación metatarsofalángica no se realizan en el primer dedo.*

FIJACION DE LA ARTICULACION METATARSOFALANGICA Y FALANGICA DEL PRIMER DEDO (TECNICA DE LATIGAZO)

Paciente en supino. El terapeuta atrapa la articulación metatarsofalángica del primer dedo con el pulgar e índice reforzados con la otra mano, efectuando una tracción en estiramiento en forma de latigazo.

PRIMERA FASE

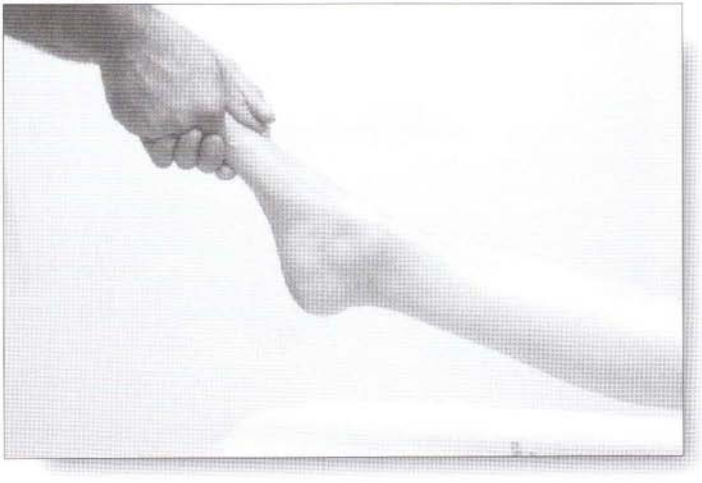

SEGUNDA FASE

Nota: *si es la articulación interfalángica la que está en lesión, la técnica es la misma, localizando la interlínea articular.*

HALLUS VALGUS

Paciente en supino. El terapeuta a los pies de la camilla, coge el primer dedo del pie del paciente con los dedos primero, segundo y tercero, realizando una rotación externa y situando el pulgar por debajo de la interlínea articular interna sobre la falange. Con el pisiforme de la otra mano, colocado sobre el pulgar, lleva a cabo una tracción en varo y estiramiento, previa puesta en tensión.

FALANGES

Paciente en supino. El terapeuta a los pies de la camilla, coge la falange a normalizar con el pulgar y el índice en forma de pinza, reforzándolos con los mismos dedos de la otra mano y realiza un estiramiento en tracción, con lo que se logra la separación articular de la falange.

Nota: *todas las técnicas de normalización, excluyendo las técnicas de descoaptación y de latigazo, se pueden hacer funcionales, primero en el sentido de la lesión y luego en el de corrección.*

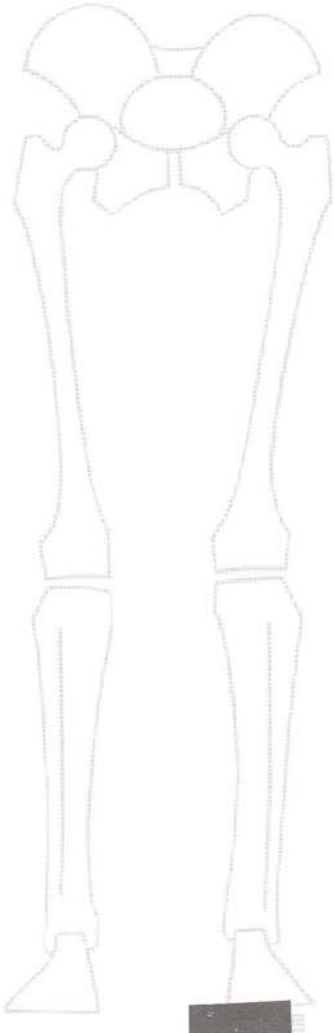

6

EJERCICIOS DE CORRECCION DEL PIE

EJERCICIOS DE CORRECCION DEL PIE

Estos ejercicios se realizan para los pies planos estáticos, cavos, tendencia a esguinces, valgo y varo del calcáneo, etc.

PIES PLANOS

ANDAR DE PUNTILLAS

Ayuda a reforzar la musculatura del tobillo y potencia los gemelos y sóleos.

ANDAR CON EL CANTO EXTERNO

Potencia los músculos tibiales ayudando a subir la bóveda interna.

COGER UN LAPIZ O UN PAÑUELO DEL SUELO CON LOS DEDOS

Potencia los flexores plantares ayudando a subir la bóveda interna y el arco transverso anterior.



POTENCIACION DE LA MUSCULATURA TIBIAL

Se realiza con los pies cruzados en supino, con una goma a la altura del metatarso de ambos pies, efectuando un movimiento de inversión y forzando la resistencia que ofrece la goma (ayuda a subir la bóveda interna).

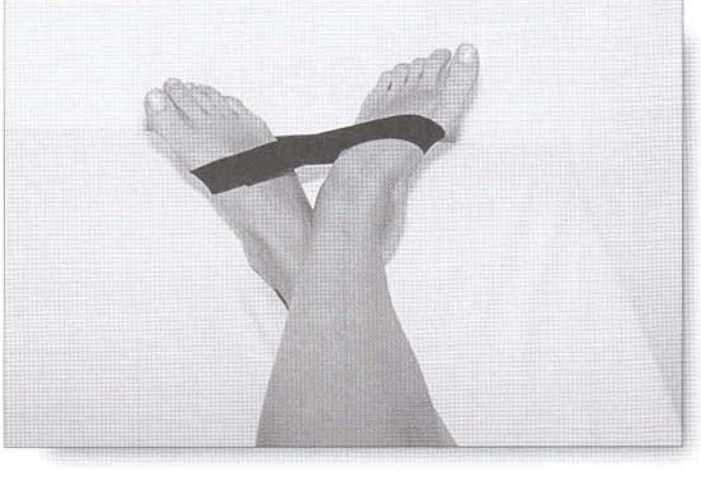

PIES CAVOS

ANDAR CON CANTO INTERNO

Potencia los músculos peroneos, ayudando a subir la bóveda externa.



ANDAR DE TALONES

Ayuda a elastificar los flexores plantares y a modificar el exceso de bóveda interna.



POTENCIACION DE LOS MUSCULOS PERONEOS

Con los pies juntos en supino, se coloca una goma a la altura del metatarso de ambos pies y se efectúa un movimiento de eversión forzando la resistencia que ofrece la goma.

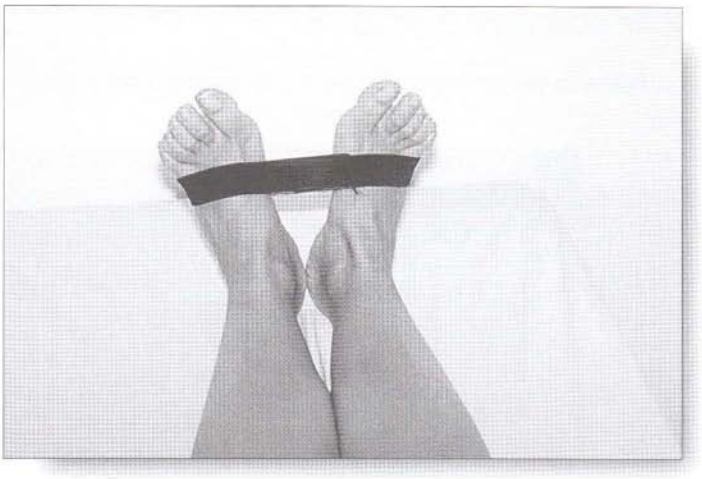

LESION DEL ARCO TRANSVERSO ANTERIOR CEDIDO

Se realiza cruzando los pies en bipedestación, desplazándose lateralmente en ambos sentidos y potenciando la musculatura intrínseca del pie (interóseos y lumbricales) que ayude a elevar el arco transverso anterior.

Ejemplo de traslación a la izquierda

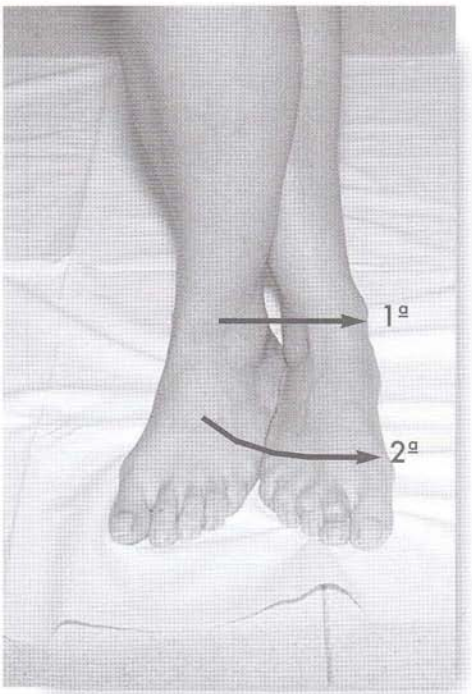

(2) Este ejercicio se complementa con el de flexión falángica, cogiendo un lápiz o un pañuelo del suelo con los dedos

ARTICULACION DE LA RODILLA

1

RECUERDO ANATOMOFISIOLOGICO DE LA RODILLA

BREVES NOTAS SOBRE ANATOMIA Y FISIOLOGIA ARTICULAR DE LA RODILLA

La rodilla es la articulación intermedia del miembro inferior. Principalmente, es una articulación dotada de un solo sentido de libertad de movimiento: la ***flexión-extensión***, que le permite acercar o alejar, más o menos, el extremo del miembro a su raíz.

SUPERFICIE ARTICULAR DE LA FLEXION - EXTENSION

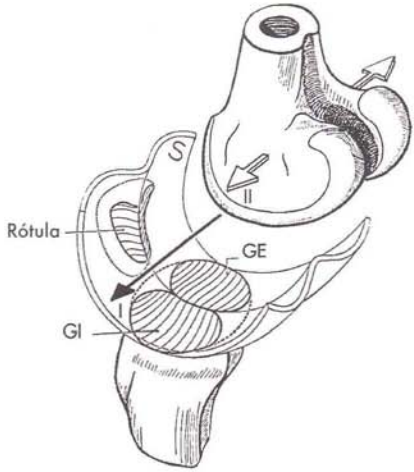

De manera accesoria, la articulación de la rodilla posee un segundo sentido de libertad: ***la rotación sobre el eje longitudinal de la pierna***, que sólo aparece cuando la rodilla está en flexión.

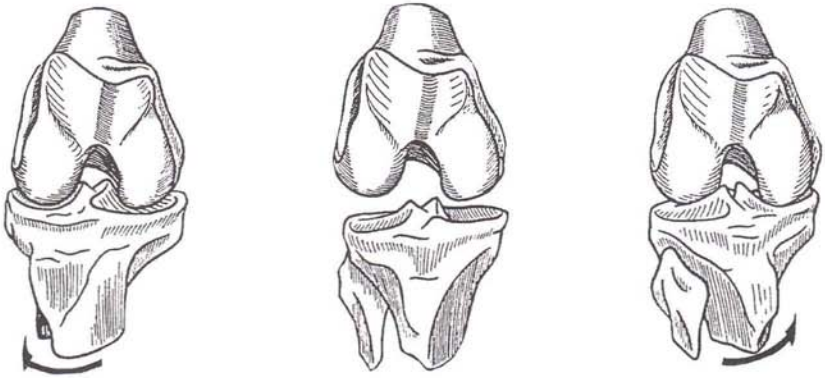

LA CAPSULA ARTICULAR

Se puede comparar con un cilindro al que se le deprime la cara posterior siguiendo una generatriz. En la cara anterior de este cilindro se recorta una ventana en la que se va a "engarzar" la rótula. Los bordes del cilindro se insertan en el fémur por arriba y en la tibia por abajo, quedando fuera de la cápsula los ligamentos cruzados.

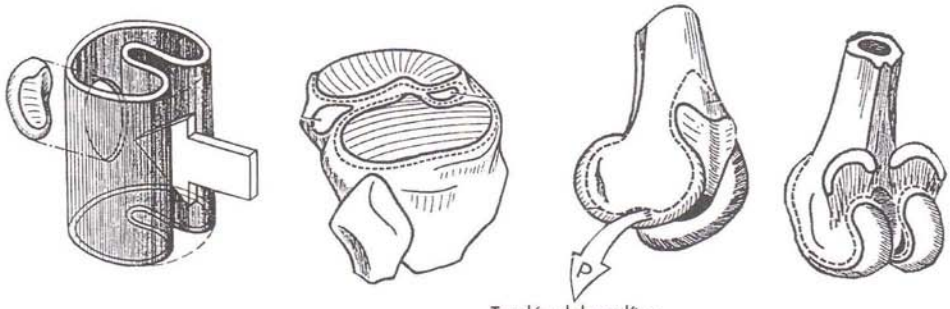

Tendón del poplíteo

LOS MENISCOS

Los meniscos o fibrocartílagos semilunares están interrumpidos a nivel de las espinas tibiales de manera que tienen la forma de media luna, con un cuerno anterior y otro posterior. Los cuernos del menisco externo están más próximos entre sí que los del interno y, por tanto, el menisco externo forma un anillo casi completo, teniendo forma de O, mientras que el interno se parece más a una media luna y tiene forma de C.

Los meniscos no están libres entre las dos superficies articulares, sino que contraen conexiones importantes desde el punto de vista funcional:

- Inserción de la cápsula (cap) en la cara periférica.
- Fijación de los cuernos en la plataforma tibial a nivel de la superficie preespinal (cuernos anteriores) y retroespinal (cuernos posteriores).
    - Cuerno anterior del menisco externo (4) por delante mismo de la espina externa.
    - Cuerno posterior del menisco externo (5) por detrás de la espina externa.
    - Cuerno anterior del menisco interno (6) en el ángulo anterointerno de la superficie preespinal.
    - Cuerno posterior del menisco interno (7) en el ángulo posterointerno de la superficie retroespinal.

- Los dos cuernos anteriores están unidos por el ligamento yugal (8) o transverso, que está unido a su vez a la rótula a través del paquete adiposo.

- Las aletas meniscorrotulianas (9), fibras que se extienden desde los bordes de la rótula (R) a las caras laterales de los meniscos.

- El ligamento lateral interno (LLI) fija sus fibras posteriores en el borde interno del menisco interno.

- El ligamento lateral externo (LLE), al contrario, está separado de su menisco por el tendón del músculo poplíteo (Pop), que envía una expansión fibrosa (10), al borde posterior del menisco externo.

- El tendón del semimembranoso (11) envía también una expansión fibrosa al borde posterior del menisco interno.

- Por último, fibras distintas del ligamento cruzado posterointerno van a fijarse en el cuerno posterior del menisco externo y forman el ligamento meniscofemoral (12). También existen fibras del ligamento cruzado anteroexterno que se fijan en el cuerno anterior del menisco interno.

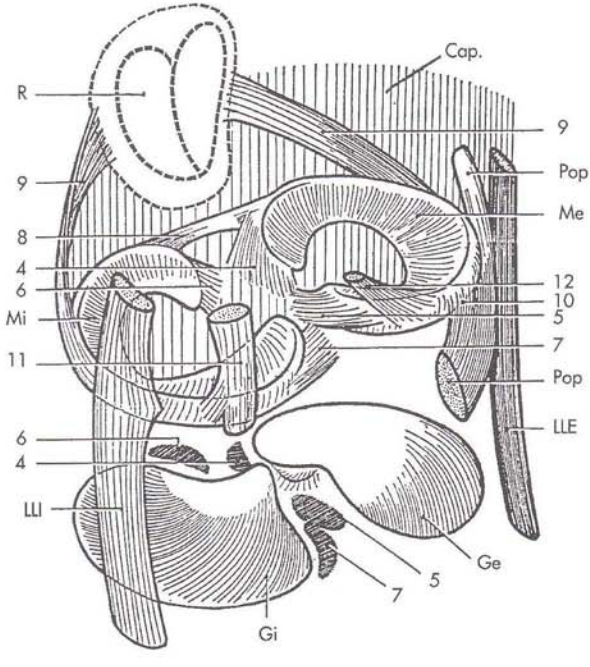

DESPLAZAMIENTO DE LOS MENISCOS EN FLEXOEXTENSION

El punto de contacto entre cóndilos y glenoides retrocede sobre las glenoides en flexión y avanza en la extensión.

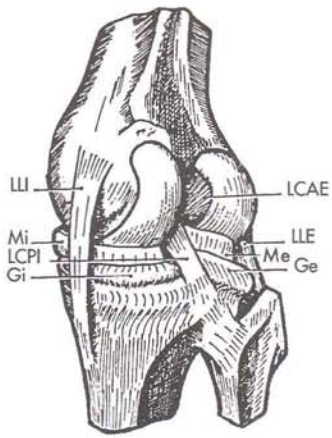

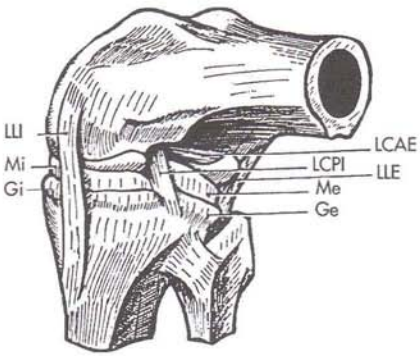

Una vista superior de los meniscos sobre las glenoides muestra que, a partir de la posición en extensión, los meniscos avanzan de manera desigual: en posición de flexión, el menisco externo ha retrocedido dos veces más que el interno. El recorrido del menisco interno es de 6mm y el del externo de 12mm.

Los factores que intervienen se pueden clasificar en dos grupos: ***activos*** y ***pasivos***.

Sólo hay un factor pasivo del movimiento de traslación de los meniscos: los cóndilos rechazan los meniscos hacia delante, de modo parecido a un hueso de cereza impulsado entre dos dedos.

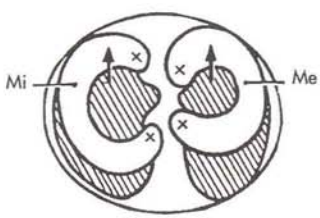

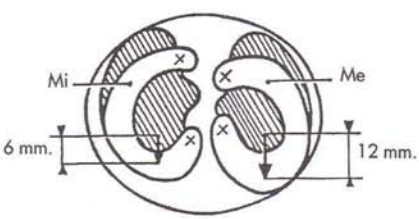

Los f***actores activos*** son numerosos:

Durante la extensión:

Las aletas meniscorrotulianas (1), tensas por el avance de la rótula, arrastran al ligamento yugal y tiran de los meniscos hacia delante. Además, la tensión del ligamento meniscofemoral (2), simultánea a la tensión del ligamento cruzado posterointerno, impulsa hacia delante al cuerno posterior del menisco externo.

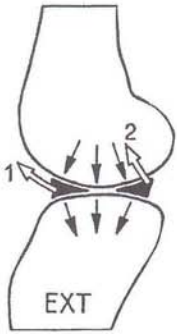

Durante la flexión:

- ***El menisco interno*** es impulsado hacia atrás por la expansión del semimembranoso (3), que se inserta en su reborde posterior, mientras que el cuerno anterior es atraído por las fibras del cruzado anteroexterno (4) que van a él.
- ***El menisco externo*** es impulsado hacia atrás por la expansión del poplíteo (5).

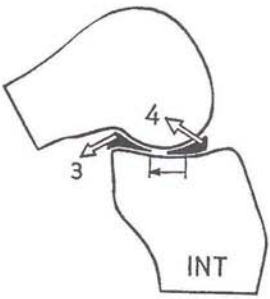

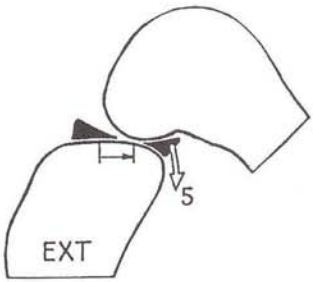

DESPLAZAMIENTOS DE LOS MENISCOS EN LA ROTACION AXIAL

En posición neutra, los meniscos siguen con exactitud los desplazamientos de los cóndilos sobre las glenoides.

- ***En la rotación externa*** de la tibia bajo el fémur, el menisco externo está impulsado hacia la parte anterior (1) de la glenoide externa, mientras que el menisco interno es conducido hacia atrás (2).
- ***En la rotación interna*** el menisco interno avanza (3), mientras el externo retrocede (4).

También en la rotación axial los meniscos se deforman al desplazarse en torno a sus puntos fijos, siendo dos veces mayor el desplazamiento del menisco externo. Son sobre todo pasivos (arrastre condíleo), pero existe también un factor activo, la tensión de la aleta meniscorrotuliana, debida al desplazamiento de la rótula en relación a la tibia; esta tracción arrastra a uno de los meniscos hacia delante.

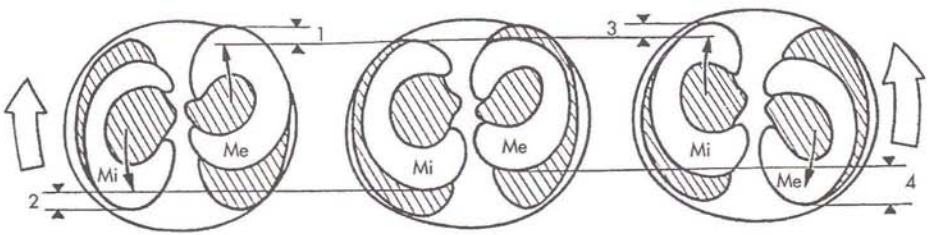

ROTACION EXTERNA *POSICION NEUTRA* *ROTACION INTERNA*

LESIONES DE LOS MENISCOS

Los movimientos de la rodilla ***pueden ocasionar lesiones de los meniscos*** cuando éstos no siguen a los cóndilos en sus desplazamientos sobre las glenoides: en estas circunstancias, "sorprendidos" en posición anormal, acaban aplastados. Es lo que sucede, por ejemplo, en ***un movimiento de extensión brusca de la rodilla***, en la que no hay tiempo suficiente para que uno de los meniscos sea llevado hacia delante y éste queda

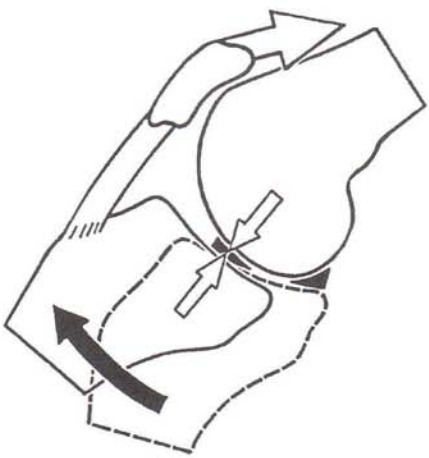

enclavado entre el cóndilo y la glenoide, con mayor fuerza cuanto más se aplica la tibia contra el fémur en la extensión.

El otro mecanismo de lesiones del menisco lo constituye la ***distorsión de la rodilla***, que asocia un movimiento de lateralidad externa (1) y una rotación externa (2); de esta manera, el menisco interno es conducido hacia el centro de la articulación, bajo la convexidad del cóndilo interno es sorprendido por el esfuerzo de enderezamiento y queda apretado entre el cóndilo y la glenoide, con la aparición de una fisura longitudinal del menisco (Fig. 1) o de una desinserción capsular total (Fig. 2), o, incluso, de una fisura compleja (Fig. 3). También son frecuentes las roturas transversales (Fig. 4-a) o las desinserciones del cuerno anterior que se repliega como la esquina de una tarjeta (Fig. 4-b).

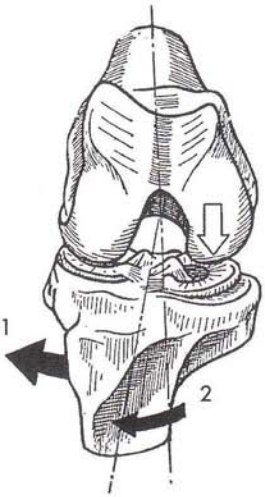

FIG 1

FIG 2

FIG 3

FIG 4

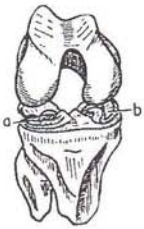

A partir del momento en que un menisco se rompe, la parte lesionada no sigue los movimientos normales y se enclava entre el cóndilo y la glenoide; la consecuencia es un bloqueo de la rodilla en posición de flexión tanto más acentuada cuanto más posterior sea la lesión del menisco, imposibilitando la extensión completa.

DESPLAZAMIENTOS DE LA ROTULA SOBRE EL FEMUR Y LA TIBIA

El movimiento normal de la rótula sobre el fémur durante la flexión es una traslación vertical a lo largo de la garganta de la tróclea y hasta la escotadura intercondílea.

La cápsula articular forma alrededor de la rótula tres fondos de saco profundos (subcuadricipital y laterorrotulianos). Cuando la inflamación suelda las dos láminas de los fondos de saco, éstas pierden su profundidad y la rótula queda adherida

al fémur, no pudiéndose deslizar por su canal. Esta retracción capsular constituye una de las causas de rigidez de la rodilla en extensión después de los traumatismos o de las infecciones.

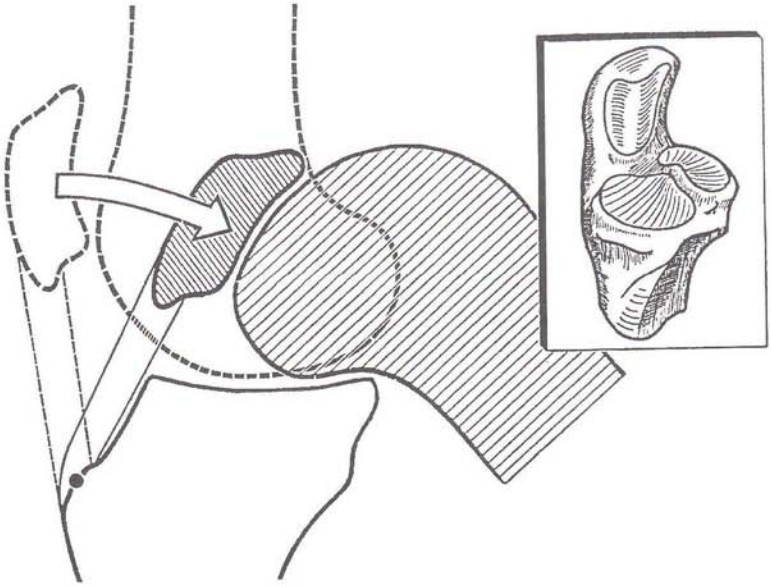

La rótula efectúa dos clases de movimientos con relación a la tibia: flexión-extensión y rotación axial. Las lesiones osteopáticas de rotación de la tibia arrastran en lesión a la rótula.

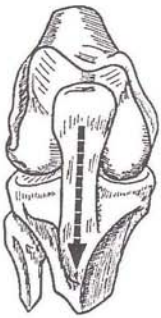

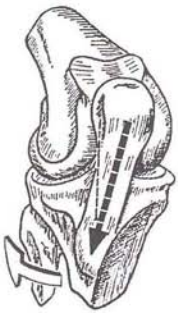

LIGAMENTOS DE LA ARTICULACION DE LA RODILLA

LIGAMENTOS LATERALES

Refuerzan la cápsula articular por sus lados interno y externo y aseguran la estabilidad lateral de la rodilla en extensión. Se tensan en extensión y se relajan en flexión.

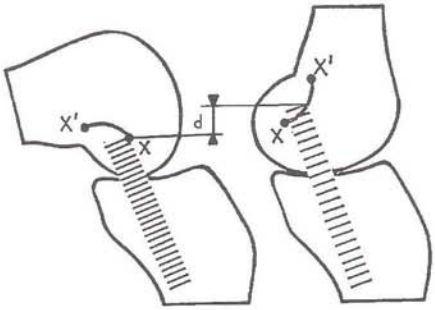

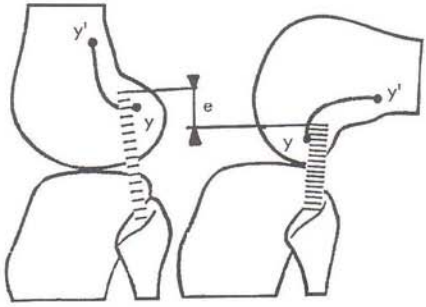

LIGAMENTO LATERAL INTERNO

Se extiende desde la cara cutánea del cóndilo interno hasta el extremo superior de la tibia (LLI).

Su inserción superior está en la parte posterosuperior de la cara cutánea (x x').

Su inserción inferior se encuentra por detrás de la zona de inserción de los músculos de la pata de ganso, en la cara interna de la tibia.

Sus fibras anteriores son distintas de las de la cápsula, mientras que las posteriores se confunden con ellas y se adhieren al borde interno del menisco.

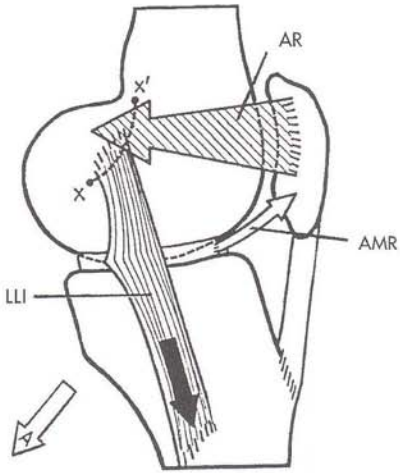

Su dirección es oblicua hacia abajo y hacia delante, cruzada con el ligamento lateral externo (flecha A).

LIGAMENTO LATERAL EXTERNO

Se extiende desde la cara cutánea del cóndilo externo hasta la cabeza del peroné (LLE).

Su inserción superior está situada por encima y por detrás de la línea de los centros de curvatura (y y') del cóndilo externo.

Su inserción inferior está situada en la porción anterior de la cabeza del peroné, en el interior de la zona de inserción del bíceps.

Se distingue de la cápsula en todo su trayecto.

Es oblicuo hacia abajo y hacia atrás, cruza con el ligamento lateral interno (flecha B).

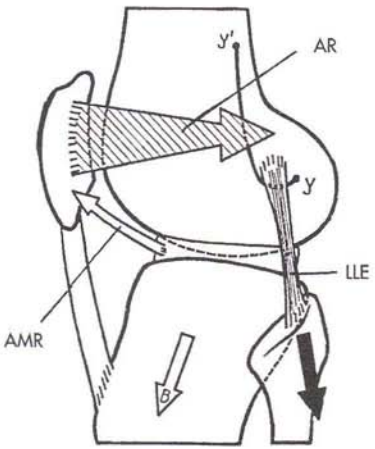

LIGAMENTOS CRUZADOS

Están situados en el mismo centro de la articulación, alojándose, en gran parte, en la escotadura intercondílea.

LIGAMENTO CRUZADO ANTEROEXTERNO (1)

- Su inserción tibial tiene lugar en la superficie preespinal, a lo largo de la glenoide interna, entre la inserción del cuerno anterior del menisco interno por delante, y del menisco externo por detrás.
- Su inserción femoral se efectúa en la cara axial del cóndilo externo.
- Su trayecto es oblicuo hacia arriba, hacia atrás y hacia fuera.

LIGAMENTO CRUZADO POSTEROINTERNO (2)

- Su inserción tibial se efectúa en la parte más retrasada de la parte retroespinal, incluso sobrepasa el contorno posterior de la plataforma tibial.
- Su inserción femoral ocupa el fondo de la escotadura intercondílea.
- El trayecto es oblicuo hacia delante, hacia dentro y hacia arriba.

LIGAMENTO MENISCOFEMORAL (3)

El ligamento cruzado posterointerno va acompañado, constantemente, por el ligamento meniscofemoral que se fija en el cuerno posterior del menisco externo, para unirse en seguida al cruzado posterointerno, al que, en general, acompaña adherido a su cara anterior, fijándose en la cara axial del cóndilo interno.

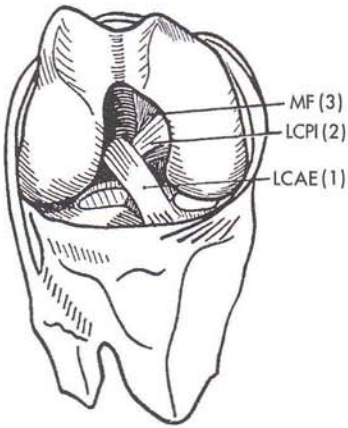

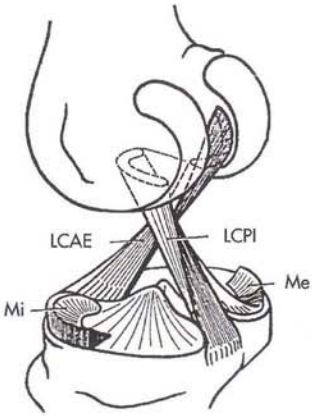

Los ligamentos cruzados están unidos entre sí por su borde axial y el ligamento externo pasa por fuera del interno.

Los ligamentos cruzados contraen relaciones tan íntimas con la cápsula articular que podemos decir que en realidad no son más que engrosamientos de la misma.

Los ligamentos cruzados aseguran la estabilidad anteroposterior de la rodilla y permiten los movimientos de charnela mientras mantienen el contacto entre las superficies articulares.

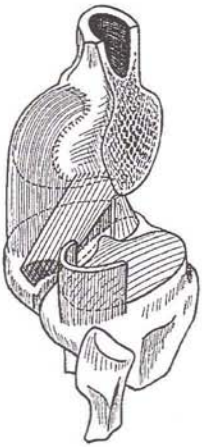

MUSCULOS DE LA RODILLA

EXTENSORES

CUADRICEPS CRURAL

Es el músculo extensor de la rodilla, formado por cuatro músculos que se insertan en un tendón común, en la tuberosidad anterior de la tibia. Tres músculos monoarticulares: el crural, el vasto interno y el vasto externo y un músculo biarticular: el recto anterior.

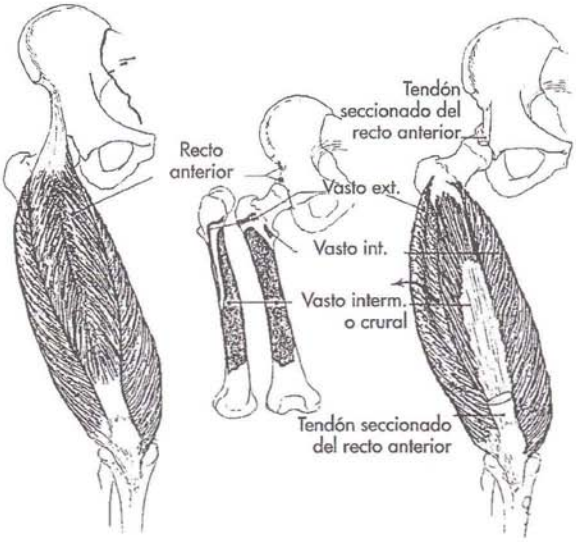

CRURAL

Origen

Superficies anterior y externa de los dos tercios proximales del cuerpo del fémur, tercio distal de la línea áspera y tabique intermuscular externo.

VASTO EXTERNO

Origen

En la porción proximal de la línea intertrocantérea mayor, labio externo de la tuberosidad glútea, mitad proximal del labio externo de la línea áspera y tabique intermuscular externo.

VASTO INTERNO

Origen
Mitad distal de la línea intertrocantérea, labio interno de la línea áspera, porción proximal de la línea supracondílea interna, tendones de los aductores largo y mayor y tabique intermuscular interno.

RECTO ANTERIOR

Origen
Porción directa en la espina iliaca anteroinferior, la porción refleja, en el surco situado por encima del reborde del acetábulo.

Inserción
Común para los cuatro: borde proximal de la rótula hasta el ligamento y tuberosidad de la tibia.

Acción
Extiende la articulación de la rodilla y la porción del recto anterior flexiona la cadera.

Inervación
Nervio crural, L2, L3 y L4.

FLEXORES

Son los isquiotibiales: ***bíceps crural, semitendinoso, semimembranoso y músculos de la pata de ganso, recto interno y sartorio***.

BICEPS CRURAL

Origen de la porción larga
Zona distal del ligamento sacrotuberositario y parte posterior de la tuberosidad del isquion.

Origen de la porción corta
Labio externo de la línea áspera, dos tercios proximales de la línea supracondílea y tabique intermuscular externo.

Inserción
Cara lateral de la cabeza del peroné, meseta externa de la tibia y fascia profunda en el lado externo de la pierna.

Acción
Ambas porciones realizan la flexión y rotación externa de la articulación de la rodilla. La porción larga extiende y contribuye a la rotación externa de la cadera.

Inervación porción larga
Ciático, rama tibial, L5, S1, S2 y S3

Inervación porción corta
Ciático, rama peronea, L5, S1 y S2.

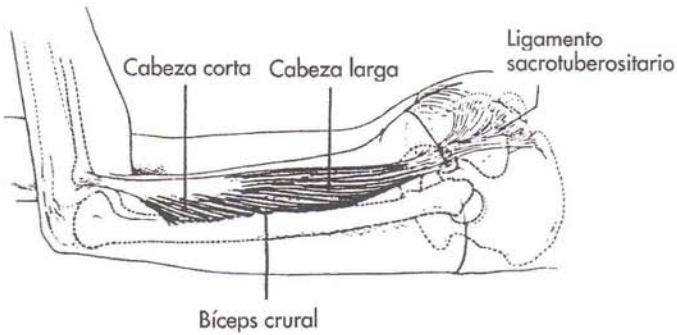

SEMITENDINOSO

Origen
Tuberosidad del isquión por medio de un tendón común con la porción larga del bíceps femoral.

Inserción
Porción proximal de la superficie interna del cuerpo de la tibia y fascia profunda de la pierna.

Acción
Flexión y rotación interna de la rodilla. Extiende y ayuda a la rotación interna de la cadera.

Inervación
Ciático, rama tibial, L4, L5, S1 y S2.

SEMIMEMBRANOSO

Origen
Tuberosidad isquiática en la porción proximal y externa con respecto al bíceps crural y al semitendinoso.

Inserción
Cara posteroexterna de la meseta interna de la tibia.

Acción
Flexión y rotación interna de la rodilla. Extiende y ayuda a la rotación interna de la articulación de la cadera.

Inervación
Ciático, rama tibial, L4, L5, S1 y S2.

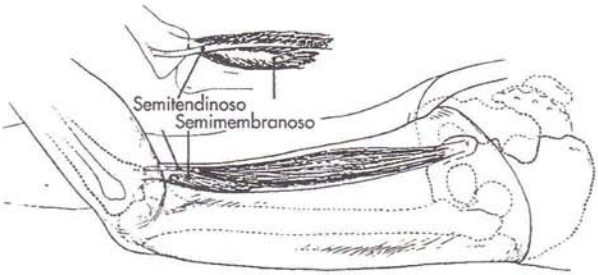

RECTO INTERNO

Origen
Mitad inferior de la sínfisis pubiana y reborde interno de la rama inferior del pubis.

Inserción
Superficie interna de la diáfisis de la tibia, distal del cóndilo, proximal a la inserción del semitendinoso y posterior a la inserción del sartorio.

Acción
Aductor de la cadera y flexor de la rodilla.

Inervación
Nervio obturador, L2, L3 y L4.

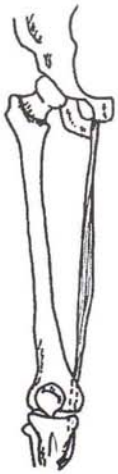

SARTORIO

Origen
Espina iliaca anterosuperior y mitad superior de la escotadura inmediatamente distal de la espina.

Inserción
Porción proximal de la superficie interna de la tibia, cerca de su borde anterior.

Acción
Flexor, rotador externo y abductor de la articulación de la cadera. Flexiona la rodilla y ayuda a su rotación interna.

Inervación
Crural, L2, L3 y L4.

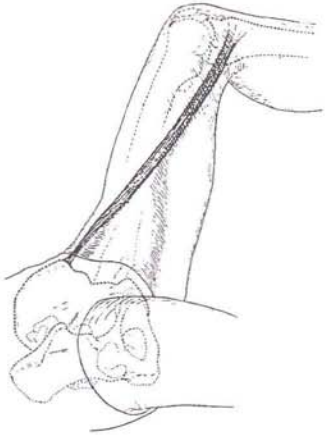

MUSCULOS ROTADORES

Los flexores de rodilla son al mismo tiempo sus rotadores, se reparten en dos grupos, de acuerdo con su punto de inserción en el esqueleto de la pierna.

ROTADORES EXTERNOS

Se fijan por fuera del eje vertical, bíceps crural (expuesto en los flexores de rodilla) y tensor de la fascia lata.

TENSOR DE LA FASCIA LATA

Origen
Porción anterior del labio externo de la cresta iliaca, superficie externa de la espina iliaca anterosuperior y superficie profunda de la fascia lata.

Inserción
En la cintilla iliotibial de la fascia lata, a nivel de la unión de los tercios proximal y medio del muslo.

Acción
Produce flexión, rotación interna y abducción de la articulación de la rodilla, contribuye a la tensión de la fascia y puede ayudar a la extensión de la rodilla.

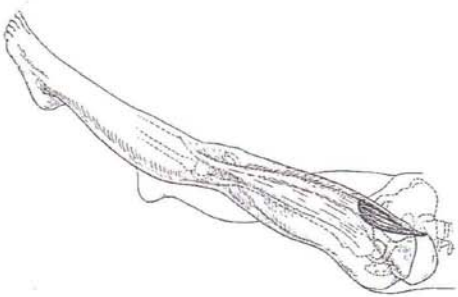

Inervación
Glúteo superior, L4, L5 y S1.

ROTADORES INTERNOS

Se insertan por dentro del eje vertical, representados por: el sartorio, el semitendinoso, el semimembranoso, el recto interno (expuestos en el apartado de flexión de rodilla) y el poplíteo.

POPLITEO

Origen
Porción anterior del surco del cóndilo externo del fémur y ligamento poplíteo oblicuo de la articulación de la rodilla.

Inserción
Area triangular proximal a la línea del sóleo sobre la superficie posterior de la tibia y fascia de cobertura del músculo.

Acción
En descarga el poplíteo produce la rotación interna de la tibia sobre el fémur y flexiona la articulación de la rodilla durante la carga.

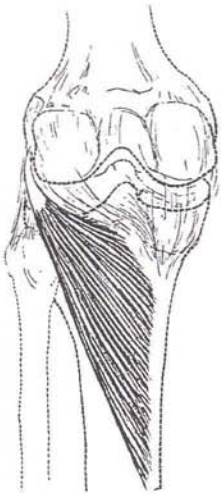

Inervación
Tibial, L4, L5 y S1.

2

EXPLORACION FISICA DE LA RODILLA

EXPLORACION FISICA DE LA RODILLA

La articulación de la rodilla es la más grande del cuerpo, siendo su movimiento principal el de ***flexión-extensión***, que corresponde al eje transversal. Es una articulación de tipo troclear con encaje débil que tiene que trabajar comprimida por el peso que soporta.

De manera accesoria posee un segundo sentido de movimiento, ***la rotación sobre el eje longitudinal de la pierna*** (rotación axial).

Desde el punto de vista mecánico, la rodilla debe tener una gran movilidad en los movimientos de flexión-extensión y poseer una gran estabilidad en extensión completa, posición en la que soporta presiones importantes debidas al peso del cuerpo y a la longitud de los brazos de palanca (tibia y fémur).

La debilidad del acoplamiento de las superficies, condición necesaria para una buena movilidad, expone esta articulación a numerosos traumatismos (luxaciones, esguinces, etc.).

Por lo expuesto, a diferencia de otras articulaciones, la rodilla es la que va a sufrir en mayor medida lesiones que afectan a su estructura (meniscos, ligamentos, cápsula), por lo que requiere una exploración física más exhaustiva para descartarlas de las puramente mecánicas.

Los contornos óseos de la rodilla son prominentes y se palpan con facilidad, siendo fácil su diagnóstico, facilitando la labor del terapeuta.

INSPECCION

La primera valoración del paciente se realiza cuando camina por primera vez en la consulta, su marcha debe ser con movimientos suaves y rítmicos. Al quitarse la ropa se observan sus movimientos buscando cualquier anormalidad que tenga por objeto compensar el dolor o la rigidez a nivel de la articulación.

La tumefacción es uno de los signos indicativos de trastornos de la articulación, distinguiéndose dos tipos: localizada (bolsa sinovial) o generalizada (intraarticular). La tumefacción de la bolsa se encuentra más a menudo a nivel de la rótula (bursitis prerrotuliana) o en el tubérculo tibial (bursitis infrarrotuliana). En ocasiones la encontramos en la bolsa poplítea (a causa de quistes) o en la superficie medial del tubérculo tibial (bursitis de la pata de ganso).

La tumefacción generalizada oculta en parte o por completo el contorno normal de la rodilla; esta suele encontrarse en flexión ligera para compensar la tumefacción, puesto que su capacidad es más grande en flexión parcial que en extensión. Sus causas pueden ser: hemorragia intraarticular, irritación o engrosamiento de la cápsula sinovial (sinovitis), que produce secreción del líquido sinovial.

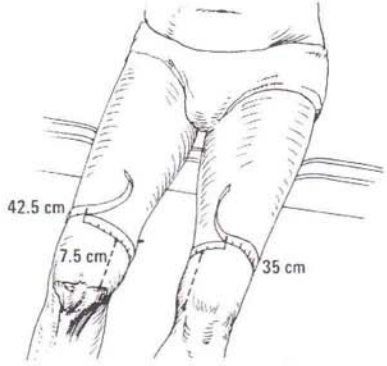

Hay que revisar la simetría de los contornos musculares por encima de la rodilla en busca de atrofia muscular visible.

Hay que explorar la rodilla en carga (bipedestación), comprobando que las rótulas estén simétricas al mismo nivel, las deformaciones en valgo (piernas en X) que suelen ser más frecuentes en las mujeres, las deformaciones en varo (piernas arqueadas), la hiperflexión o recurvatum (rodilla en hiperextensión), que nos indican patología muscular o ligamentosa.

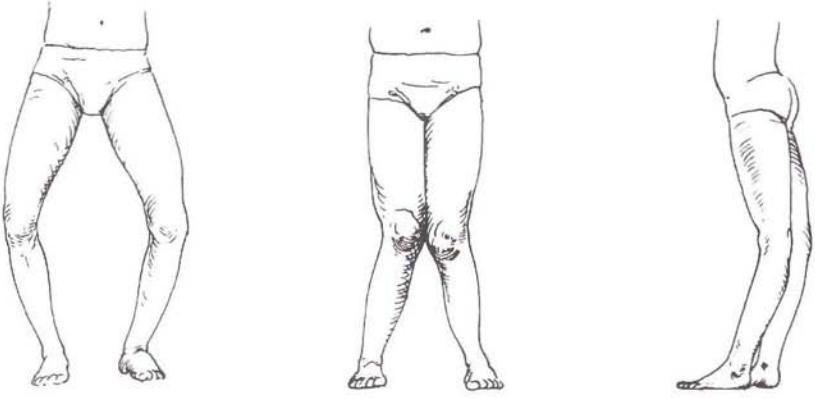

PALPACION

La palpación se realizará con la rodilla flexionada, lo que hace más accesibles sus contornos óseos.

CARA MEDIAL

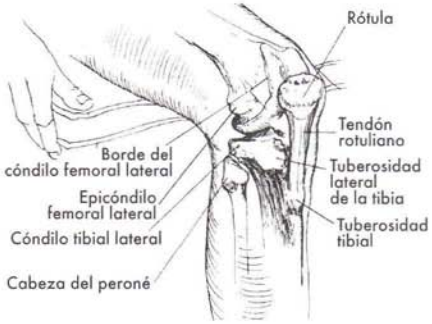

CARA LATERAL

SUPERFICIE MEDIAL

Las depresiones de tejidos blandos que hay a los lados del tendón infrarrotuliano nos sirven de orientación para la palpación de la superficie medial de la articulación.

MESETA TIBIAL MEDIAL

El borde superior de la meseta es palpable por detrás hasta el punto de contacto de la meseta tibial y por delante hasta el tendón infrarrotuliano. La propia meseta sirve como punto de inserción del menisco medial.

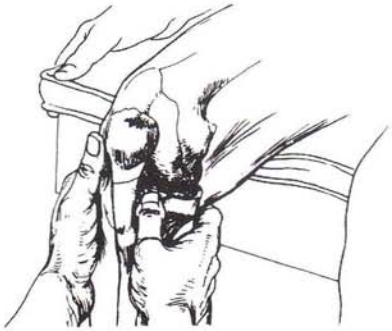

TUBERCULO TIBIAL

Este área tiene importancia por la inserción de la pata de ganso y por la bolsa articular.

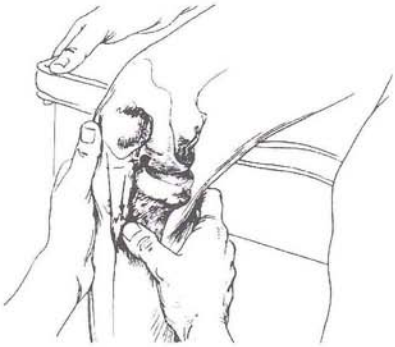

CONDILO FEMORAL MEDIAL

La mayor parte del cóndilo es accesible a la palpación en flexión de rodilla a más de 90°. En ocasiones se puede percibir un defecto en la superficie cartilaginosa, secundario a fragmentos osteocondrales o a osteoartritis (osteofitos).

TUBERCULO ADUCTOR

Se encuentra entre el vasto interno y los tendones de la corva.

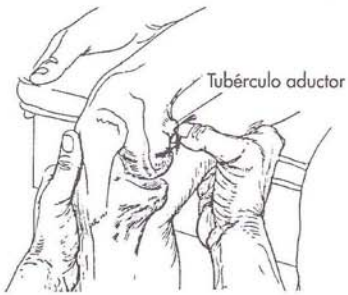

SUPERFICIE LATERAL

MESETA TIBIAL LATERAL

Empujar en la depresión los tejidos blandos hasta percibir el borde superior.

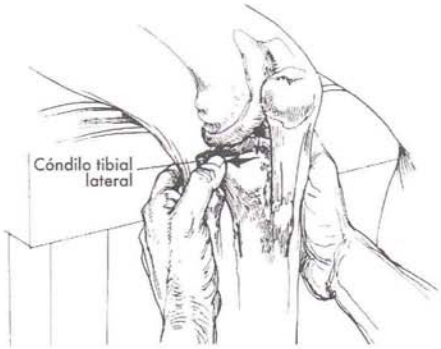

TUBERCULO LATERAL TIBIAL (GERDY)

Es la gran prominencia de hueso que está inmediatamente por debajo de la meseta tibial lateral.

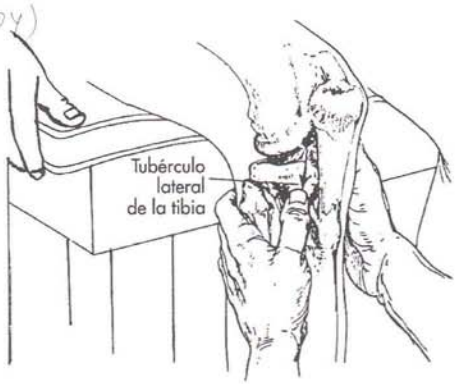

CONDILO FEMORAL LATERAL

Una parte importante del cóndilo femoral lateral está cubierta por la rótula, lo que hace que tenga menos superficie palpable que el medial.

Se palpa mejor apartando la rótula

EPICONDILO FEMORAL LATERAL

Nos informa, con el cóndilo tibial lateral de las posibles lesiones en traslación.

Normalm mantiene la linealidad con la meseta tibial

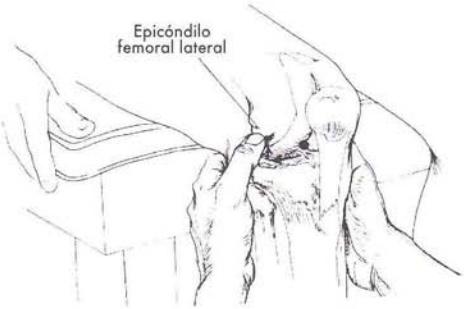

CABEZA DEL PERONE

Se encuentra situada al mismo nivel aproximadamente que el tubérculo tibial.

observar desplazam. ant/post y engrosam. de tejido

SURCO TROCLEAR Y ROTULA

El surco troclear por el que se desliza la rótula está cubierto por cartílago articular pero no se articula con la tibia.

Se palpa al presionar los tendones rotulianos Sup. y lat.

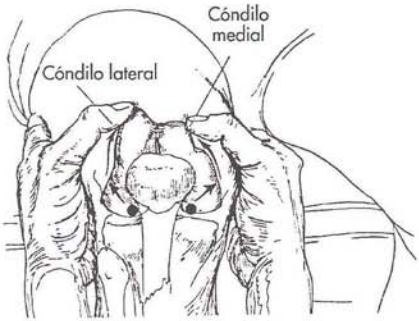

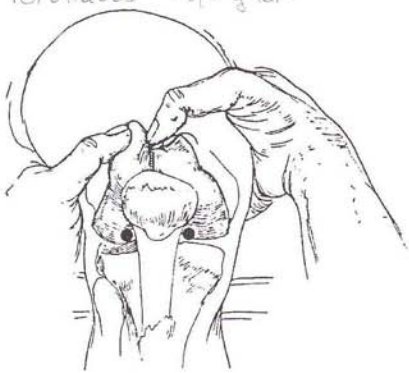

EXPLORACION DE LA ROTULA

Se efectúa con la pierna del paciente extendida, comprobando el estado de las carillas articulares.

- Observamos desplazam lateral y rigidez
- Apretando exteriorm palpamos L. oblicuo interno (alerón int) y viceversa exteriorm.

PALPACION DE TEJIDOS BLANDOS

TENDON INFRARROTULIANO

Este tendón va desde el borde inferior de la rótula hasta su inserción en el tubérculo tibial. Este punto de inserción es doloroso a menudo en personas jóvenes (síndrome de Osgood-Schlatter). El cojinete graso infrarrotuliano se encuentra inmediatamente detrás del tendón rotuliano, a nivel de la línea articular.

SINDROME DE OSGOOD-SCHLATTER

Lateralm. se palpan los retináculos rotulianos

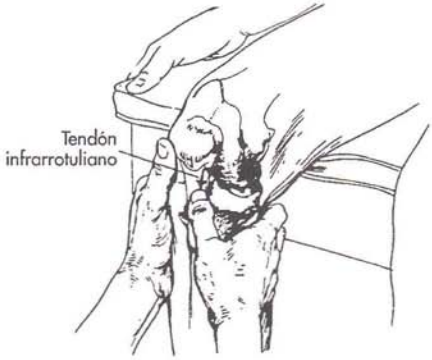

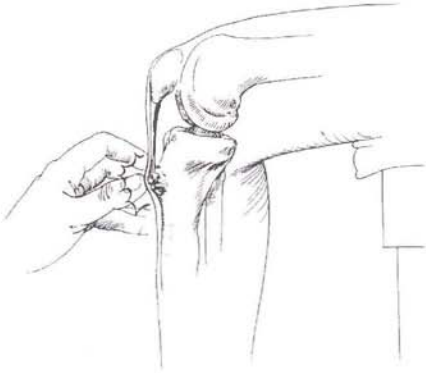

MENISCO MEDIAL

El menisco medial está insertado en el borde superior de la meseta por medio de ligamentos coronarios pequeños. Estos ligamentos son difíciles de palpar, sin embargo, si se desprende el menisco se producirá dolor en el área del borde de la articulación. El menisco medial es palpable cuando la tibia se encuentra en rotación interna.

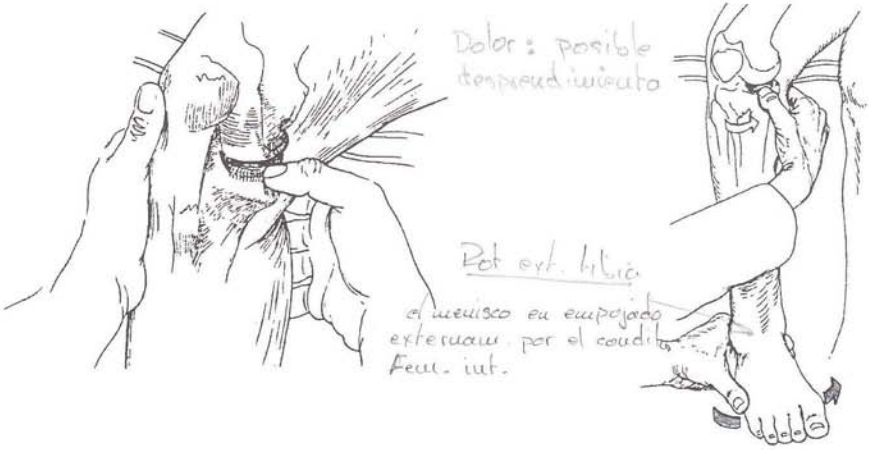

LIGAMENTO COLATERAL MEDIAL

Une el epicóndilo femoral medial con la tibia. Tiene una porción profunda y una superficial. La profunda se inserta en el borde de la meseta tibial y del menisco. La porción superficial en la porción saliente de la tibia.

El ligamento colateral medial es parte de la cápsula articular y con frecuencia se desgarra en las lesiones en valgo.

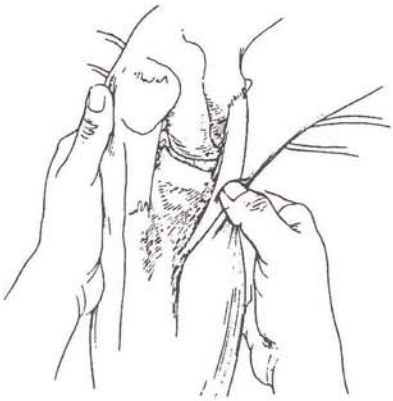

MUSCULOS SARTORIO, RECTO INTERNO Y SEMITENDINOSO

Los tendones de estos músculos forman un saliente visible que cruza la articulación antes de insertarse en la porción inferior de la meseta tibial medial.

Para palparlos mejor se le pide al paciente una flexión resistida. El tendón más posterior e inferior que se puede percibir es el del semitendinoso, el siguiente tendón, un poco por delante, es el recto interno. La banda amplia y gruesa del músculo justamente por encima del tendón del recto interno es el sartorio, que al no ser tan tendinoso es más difícil de palpar.

En la inserción común de estos músculos se encuentra la bolsa de la pata de ganso, que puede inflamarse y doler durante los movimientos. El dolor en esta zona puede estar producido por un iliaco posterior que tensa el músculo sartorio.

Nota: *no confundirse en la palpación con el semimembranoso, que se conserva muscular hasta su inserción, a diferencia del semitendinoso y recto interno que sus tendones son redondos.*

MENISCO LATERAL

Dolor: Posible desprendimiento

Se palpa mejor cuando la rodilla del paciente está en flexión ligera, puesto que suele desaparecer dentro de la articulación durante la extensión total. Está fijo al borde de la meseta tibial por ligamentos coronarios que, cuando se desgarran, pueden hacer que el menisco se desprenda, siendo la zona dolorosa a la palpación.

Rot ext t

Se hace + e al ser empu interna condilo Fe

El menisco lateral está insertado en el músculo poplíteo y no en el ligamento colateral lateral; por lo tanto es más móvil que el menisco medial. Quizá por su movilidad rara vez se desgarra. Si esto ocurre la zona se vuelve sensible a la palpación.

LIGAMENTO COLATERAL LATERAL

Es una cuerda tensa que une el epicóndilo femoral lateral con la cabeza del peroné. Existe de manera independiente a la cápsula articular. Para palparlo se le pide al paciente que cruce las piernas de modo que el tobillo descanse sobre la pierna opuesta. El ligamento está separado de la propia articulación, y se encuentra en posición lateral y posterior en relación con la línea articular. El ligamento puede desgarrarse en ciertas lesiones de la articulación de la rodilla, pero la frecuencia de estos desgarros no es tan grande como la del ligamento lateral medial. Cuando se desgarra se vuelve sensible a la palpación.

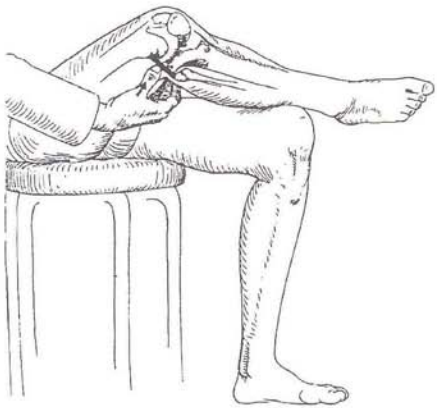

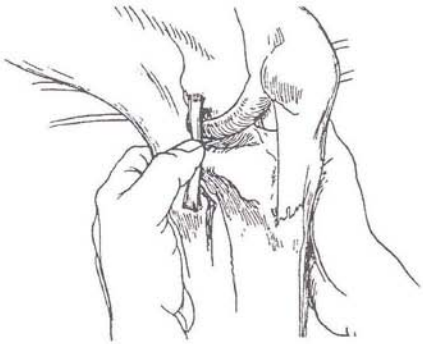

TENDON DEL BICEPS CRURAL

Cuando la rodilla está en flexión se vuelve prominente, en el sitio por el que cruza la articulación de la rodilla, antes de insertarse en la cabeza del peroné. Debe palparse cerca de la inserción en busca de defectos, dolor, desgarros, etc.

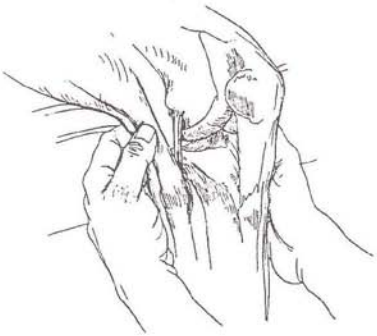

Nota: *no confundir con la cintilla iliotibial.*

CINTILLA ILIOTIBIAL

La cintilla iliotibial está más hacia adelante, sobre la porción lateral de la rodilla. Es palpable en el punto en el que se inserta en el tubérculo tibial lateral. La cintilla iliotibial no es músculo ni tendón, sino una banda larga y gruesa de fascia. Se palpa con más comodidad cuando se hace una flexión de rodilla contra resistencia.

Las contracturas son a menudo causa de deformidad de la rodilla en alteraciones paralíticas como poliomielitis y mielomeningocele.

PRUEBAS DE ESTABILIDAD ARTICULAR

La articulación de la rodilla debe su estabilidad a una cápsula articular fuerte y amplia, ligamentos colaterales, ligamentos cruzados, músculos y tendones circundantes. Las pruebas que a continuación se detallan sirven para valorar la fuerza y la integridad de estos elementos.

LIGAMENTOS COLATERALES

LIGAMENTO MEDIAL L.L.I

La prueba se realiza aplicando una tensión valga con objeto de abrir la articulación de la rodilla por el lado medial. Esta prueba nos informa de la inestabilidad del ligamento articular por posible rotura. Se confirmará palpando la línea articular en busca de hendiduras.

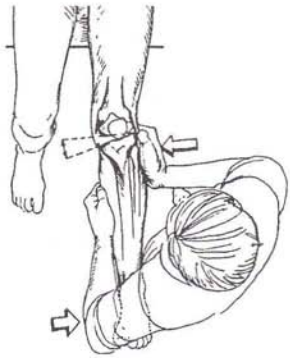

La mayoría de las lesiones de los ligamentos ocurren en el lado medial.

LIGAMENTO LATERAL

Se aplica una tensión vara para abrir la articulación a nivel del lado lateral y se comprueba la inestabilidad; se palpa la línea articular en busca de hendiduras.

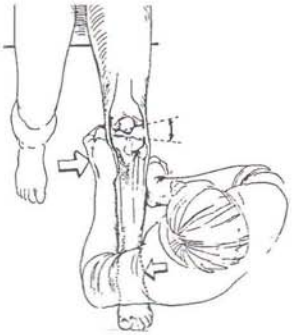

LIGAMENTOS CRUZADOS

Los ligamentos cruzados anterior y posterior son básicos para prevenir la luxación de la tibia hacia adelante y hacia atrás en su articulación con el fémur. Estos ligamentos son intracapsulares, se originan en la tibia y se insertan en los lados internos de los cóndilos femorales.

PRUEBA DEL LIGAMENTO CRUZADO ANTERIOR TEST DE CAJON ANT-POST

Paciente en supino con las rodillas flexionadas a 90°. El terapeuta al lado, se sienta en el pie, estabilizándole. A continuación atrapa la tibia con las dos manos, con los dedos en el área de inserción de los tendones de la corva y los pulgares en la línea articular medial y lateral. En esta posición tira de la tibia hacia sí mismo. Si hay deslizamiento excesivo, nos informa del desgarro del L.C.A.

Cuando se encuentra un signo positivo del L.C.A. es importante repetir la maniobra con la pierna en rotación interna y externa, que nos informa si también ha sido afectada la porción posteromedial de la cápsula articular (rotación externa) y la porción posterolateral (rotación interna).

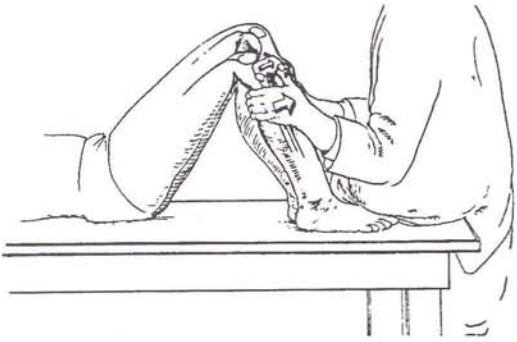

PRUEBA DEL LIGAMENTO CRUZADO POSTERIOR

En la misma posición que para la prueba anterior, el terapeuta empuja la tibia hacia atrás. Si se mueve hacia atrás en relación al fémur será probable la lesión del L.C.P.

El signo de deslizamiento hacia adelante es más común que el deslizamiento hacia atrás.

Estas pruebas deben realizarse de forma bilateral, comparando los resultados.

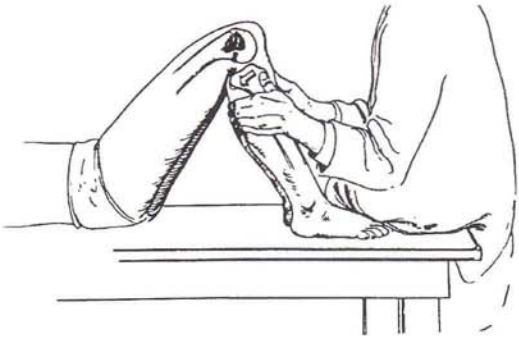

ARCOS ACTIVOS DE MOVILIDAD

Nos informan de la impotencia funcional o pérdida de grados de movilidad.

Flexión

Se le pide al paciente que se siente en cuclillas. Debe ser capaz de realizar la flexión con ambas articulaciones de manera simétrica. Si hay dolor o limitación al movimiento nos informa de una posible lesión de tibia posterior.

Extensión

Se pide al paciente que se levante de la posición de cuclillas, observando si es capaz de subir en extensión o si efectúa más apoyo en una rodilla que en la otra. Si hay dolor o limitación al movimiento nos informa de una posible lesión de tibia anterior.

Rotación axial: interna y externa

Se dibuja un punto en el medio de la rótula y otro en el tubérculo tibial, que deben encontrarse a nivel. Se le pide al paciente que realice una rotación interna o externa comprobando el desplazamiento del tubérculo, que nos informa de las posibles lesiones de la tibia en rotación. El paciente debe ser capaz de efectuar una rotación del pie de 10°.

ARCOS ACTIVOS DE MOVILIDAD

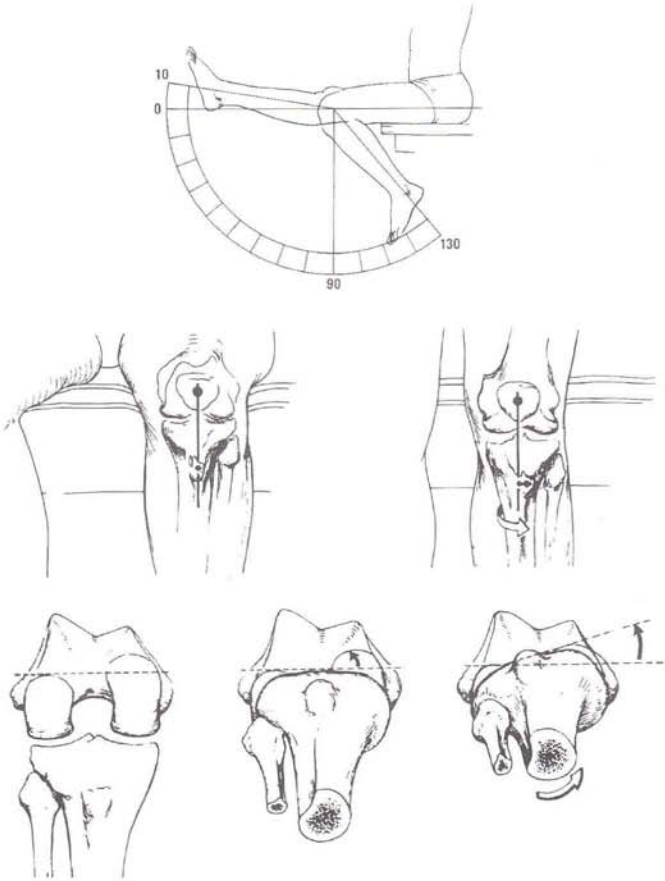

ARCOS PASIVOS DE MOVILIDAD

Nos dan información de los topes articulares rígidos o flexibles y de la pérdida real de grados de movilidad.

Flexión

El punto final de la flexión de la rodilla en el adulto es de aproximadamente 135°, desde la posición de extensión.

Extensión

Las rodillas deben extenderse de manera bilateral hasta los 0°.

Rotación externa e interna

En condiciones normales debe haber movimiento rotatorio aproximado de 10° a cada lado.

EXPLORACION NEUROLOGICA

PRUEBAS MUSCULARES

EXTENSORES PRIMARIOS

Cuádriceps, nervio crural, L2, L3 y L4.

FLEXORES PRIMARIOS

- Semimembranoso, porción tibial del nervio ciático, L5.
- Semitendinoso, porción tibial del nervio ciático, L5.
- Bíceps crural, porción tibial del nervio ciático, S1.

ROTADORES EXTERNOS E INTERNOS

No pueden ser aislados para investigarlos. Se describen en la prueba de flexión y extensión.

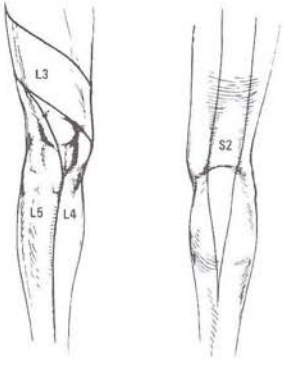

DISTRIBUCION SENSITIVA

REFLEJO ROTULIANO

Es un reflejo tendinoso profundo mediado por los nervios que nacen en los niveles neurológicos de L2, L3 y L4, pero principalmente L4.

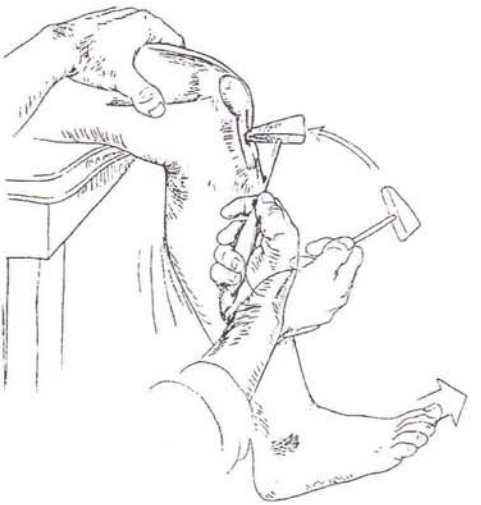

PRUEBAS ESPECIALES

PRUEBA DE MCMURRAY

Se realiza para el diagnóstico de los desgarros de la parte posterior de los meniscos.

Paciente en supino. El terapeuta al lado, con una mano sujeta el talón, flexionando la pierna y con la otra en la articulación de la rodilla contactando con los dedos en la línea articular medial y el pulgar y la eminencia tenar contra la línea articular lateral. En esta posición el terapeuta presiona sobre el lado lateral de la articulación con la eminencia tenar para producir una tensión valga, al mismo tiempo que realiza una rotación externa de la pierna y le pide al paciente que efectúe una extensión con lentitud mientras palpa la línea articular medial. Si la maniobra produce «chasquido» audible o palpable dentro de la articulación, es probable el desgarro del menisco medial, con más frecuencia en la mitad posterior del mismo.

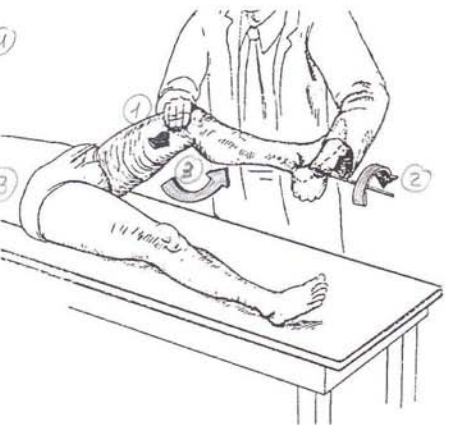

PRUEBA DE COMPRESION Y DISTRACCION DE APLEY

PRUEBA DE COMPRESION

Se utiliza para el diagnóstico del desgarro de los meniscos.

Paciente en prono con la pierna flexionada a 90°. El terapeuta al lado, estabiliza la pierna del paciente apoyando su rodilla sobre el muslo, cerca de la articulación, mientras con ambas manos coge el pie en su parte anterior y posterior, apoyando el cuerpo sobre el talón para comprimir los meniscos medial y lateral entre la tibia y el fémur. A continuación efectúa una rotación interna y externa mientras comprime la articulación. Si esta maniobra despierta dolor, será probable la lesión de los meniscos. Hay que pedirle al paciente que describa la localización del dolor con la máxima precisión. El dolor del lado medial indica lesión del menisco interno y el dolor en la porción lateral sugiere lesión del menisco externo.

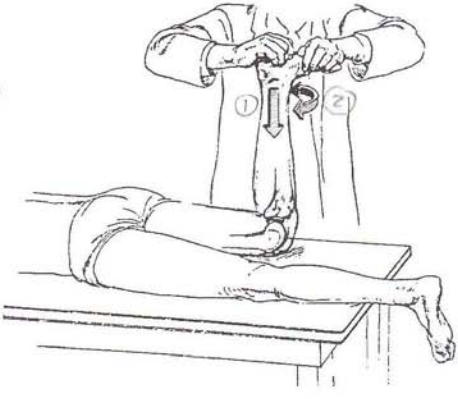

PRUEBA DE DISTRACCION

Ayuda a distinguir las lesiones de meniscos y ligamentos.

Se hace después de la prueba de compresión. En la misma posición que la anterior, se tracciona de la pierna hacia arriba mientras se hace una rotación interna y externa de la tibia en relación con el fémur. Esta maniobra reduce la presión sobre los meniscos y la aumenta sobre los ligamentos.

PRUEBA DE DERRAME MAYOR

Con la pierna del paciente extendida, se empuja la rótula contra el surco troclear, liberándola con rapidez. Esto se conoce como chapoteo rotuliano.

La presión ejercida sobre la rótula hace que el líquido se desplace a los lados de la articulación, volviendo, al soltar, a su posición anterior con un efecto de rebote.

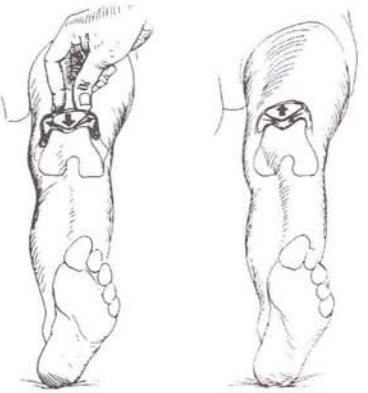

PRUEBA DE DERRAME MENOR

Con la pierna del paciente extendida se exprime el líquido de la bolsa suprarrotuliana (A) y el lado lateral hacia el lado medial (B). Cuando el líquido ha sido forzado hacia el lado medial, se presiona sobre el líquido, que se desplazará por la cavidad hacia el lateral de la articulación. (C)

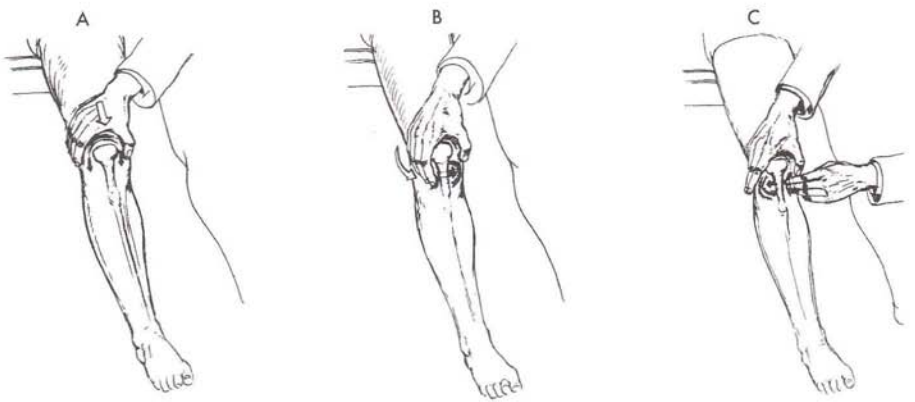

PRUEBA DE APRENSION A LA LUXACION DE LA ROTULA

Se realiza para saber si la rótula tiene propensión a la luxación lateral.

Paciente en supino con las piernas extendidas y el cuádriceps relajado. El terapeuta al lado, realiza una presión contra el borde medial de la rótula con el pulgar. Si

todo está bien no habrá reacción, en cambio si la rótula empieza a luxarse el paciente manifestará temor y malestar.

EXPLORACION DE LAS ZONAS RELACIONADAS

Para hacer un diagnóstico completo hay que explorar las articulaciones vecinas, ya que una lesión lumbar o de cadera puede producir dolor reflejo en la rodilla, lo mismo que una lesión del pie.

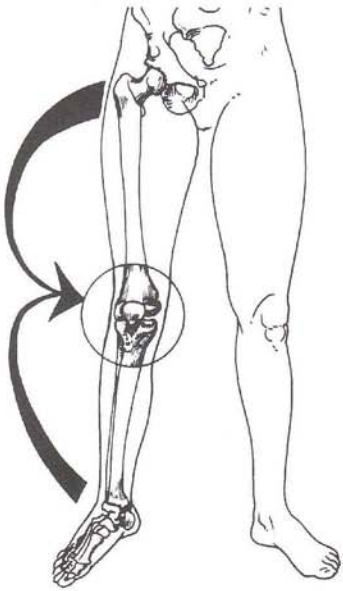

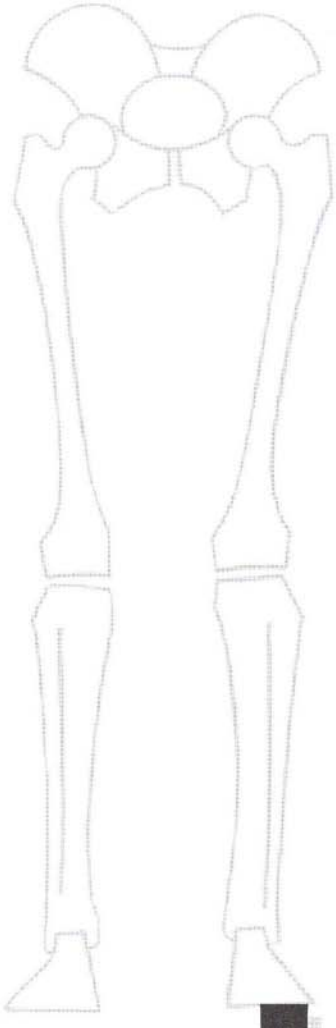

3

LESIONES DE LA RODILLA

LESIONES DE LA RODILLA

MANIFESTACIONES POR LESION DE LA ARTICULACION DE LA RODILLA

La rodilla está sometida a numerosos traumatismos aumentados por los brazos de palanca que son el fémur y la tibia, en los que las lesiones pueden afectar a la estructura (meniscos, ligamentos, cápsula, tejido óseo), o solo a la amplitud de movimiento de origen mecánico, por lo que debemos de diferenciar las lesiones mecánicas de las que afecten a los tejidos por rotura o inflamación.

A continuación se exponen los síntomas más característicos de las lesiones de la rodilla.

ALTERACIONES DOLOROSAS CON IMPLICACION DE LA ESTRUCTURA

- ***LADO EXTERNO***

Dolor horizontal o en la parte anterior o posterior de la interlínea, a menudo indica lesión de menisco externo.

Dolor vertical lateral: dolor del ligamento lateral externo, lesión en abducción o lesión del peroné anterior o posterior.

- ***LADO INTERNO***

Dolor horizontal a nivel de la interlínea hacia adelante o hacia atrás a menudo indica lesión del menisco interno.

Dolor vertical lateral: dolor del ligamento lateral interno o lesión en aducción.

Dolor en la pata de ganso: iliaco posterior o tibia en rotación externa.

Dolor debajo de la rótula en forma de brazalete: tibia anterior.

INESTABILIDAD

Primer origen:
Cuerpo extraño o lengüeta meniscal. El paciente nota sensación de andar sobre una canica, sensación de caída.

Segundo origen:
Generalmente por lesiones periféricas o ligamentosas.

BLOQUEOS

ROTULIANO

Si la rótula se subluxa o si hay lesión cartilaginosa, la fuerza de presión sobre el fémur es tal que hay un enganche parcial o total de dos superficies cartilaginosas. Cuando el paciente dice «mi rodilla se bloquea» es, casi siempre, una lesión rotuliana. El bloqueo desaparece en flexión o en extensión.

MENISCAL

Habitualmente es un asa de cubo que hace que durante la extensión no quede más espacio en el interior de la articulación. Es un bloqueo crónico que no será liberado por ausencia de apoyo.

En algunos momentos la extensión completa de rodilla es imposible.

POR CUERPO EXTRAÑO MOVIL

El paciente no ha tenido nunca nada, ningún dolor, ningún edema y un día aparece un bloqueo a más de 60°, a menudo a 90°.

SENSACION DE DESGARRO ARTICULAR

Generalmente es una lesión meniscal. El paciente declara «hay algo que se desplaza en mi rodilla».

Es, a menudo, una desinserción del cuerno posterior.

TEST CLINICOS

Se efectúan para diferenciar las lesiones mecánicas de las degenerativas o que afectan a la estructura de sostén (roturas, desinserciones, bursitis, etc.).

1.- Test del cajón: lesión de L.C.A.E y L.C.P.I.

2.- Test de estiramiento del L.L.I., L.L.E. y palpación de los mismos.

3.- Chapoteo rotuliano y derrame menor.

4.- Signo del cepillo.

5.- Test de aprensión a la luxación de la rótula.

6.- Palpación de la pata de ganso superficial y profunda.

7.- Test de McMurray.

8.- Test de Apley.

Si el test de compresión de los mecanismos da negativo, se valora la interlinea articular desde la parte anterior hasta la zona posterior y el comportamiento en rotación axial, situando el pulgar en el ojo interno o externo de la rodilla.

La existencia de dolor o molestias nos confirma la alteración en el desplazamiento normal de los meniscos estando indicadas las técnicas osteopáticas.

Nota: *todos estos tests se encuentran en el apartado de EXPLORACION FISICA DE LA RODILLA.*

ALTERACIONES DOLOROSAS DE ORIGEN MECANICO

Las alteraciones de la rodilla entran dentro de un engranaje integrado en la extremidad inferior como unidad funcional, que dependen de la posición del triángulo de sustentación del apoyo podal que afecta a la bóveda interna o externa, colocando el pie en supinación o pronación, forzando a la tibia a una rotación (interna o externa) o los rotadores de la cadera, que condicionan una rotación (externa o interna) del fémur, así como los extensores de rodilla asociados a los flexores de cadera que fijan la rótula.

Tanto la cadera como el pie condicionan una adaptación en rotación axial de la rodilla en rotación interna y externa, afectando a la presión de los cóndilos que no reparten el peso por igual, afectando al sistema de sostén y cartílagos articulares.

Ejemplo de rotación externa de la rodilla.

- Tibia en rotación externa.
- Falso varo de rodilla con mayor presión sobre el cóndilo interno por el desplazamiento hacia fuera de la rodilla.
- Fijación del menisco interno que a la posición de flexión retrocede peor al recibir una presión, produciendo una fijación anterior y pérdida de amplitud en el desplazamiento.
- Peroné posterior que compensa el desplazamiento anterior del maléolo externo en el pie, posteriorizándose con la rotación, tensando la membrana interósea peroneotibial.
- Subluxación interna de la rótula por la rotación, que tensa los alerones externos.

Ejemplo de rotación interna de rodilla.

- Tibia en rotación interna.
- Falso valgo de rodilla con mayor presión sobre el cóndilo externo por el desplazamiento hacia dentro de la rodilla.
- Fijación del menisco externo que a la posición de flexión retrocede peor al recibir más presión, produciendo una fijación anterior y pérdida de amplitud en el desplazamiento.

- Peroné anterior compensándolo al desplazamiento posterior del maléolo externo en el pie, anteriorizándose siguiendo la rotación de la tibia.
- Subluxación externa de la rótula por la rotación, que tensa los alerones internos.

Las compensaciones mecánicas que se han expuesto son las más frecuentes y no tienen porqué, en una misma lesión, estar todas las superficies articulares afectadas. Depende de la intensidad y el tiempo de instauración de la lesión y pueden cambiar por superposición de planos de lesión a través del mecanismo de compensación muscular, por lo que revisaremos siempre la unidad funcional (extremidad inferior) en su conjunto para evitar un diagnóstico erróneo.

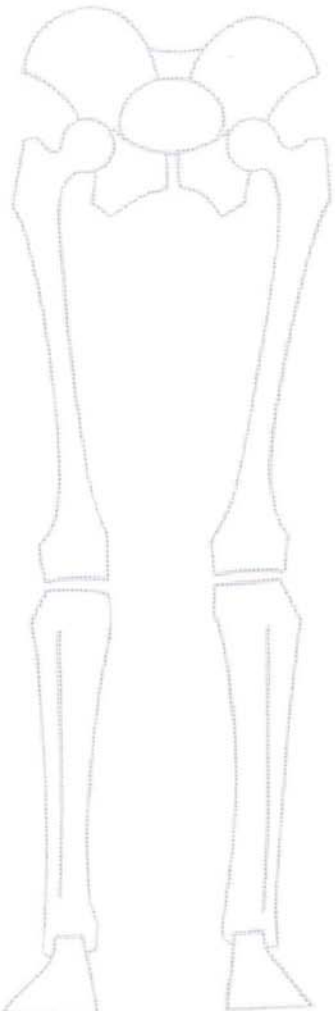

4

DIAGNOSTICO DE LAS LESIONES OSTEOPATICAS DE LA RODILLA

TESTS OSTEOPATICOS DE LAS LESIONES DE RODILLA

LESION DE TIBIA POSTERIOR

Paciente en supino. El terapeuta coge el tobillo de éste con una mano y con la otra sujeta la rodilla realizando una flexión máxima.

Si encontramos limitación o dolor en el movimiento, generalmente es una lesión de tibia posterior (complementar con test de cuclillas), descartando la lesión de los meniscos, rótula o procesos degenerativos.

Mecanismo lesional: suele ser traumático, golpe anterior sobre la parte alta de la tibia o posterior sobre la parte baja del fémur, o frenazo brusco en carrera sobre un pie.

Observar posible contacto oseo previo al Ms.

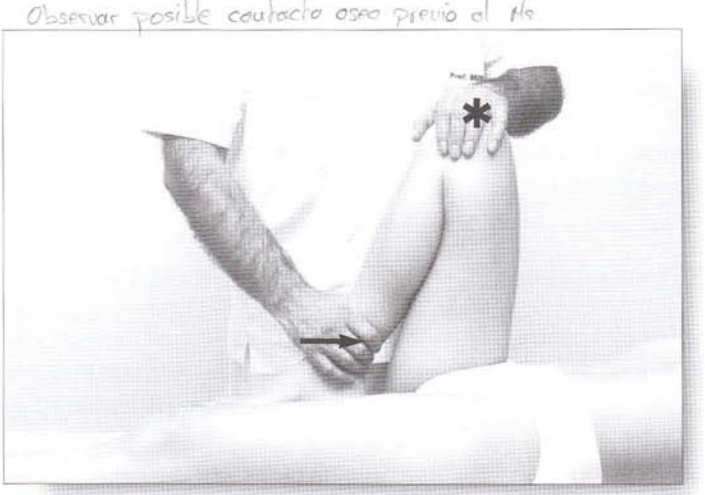

LESION DE TIBIA ANTERIOR

Paciente en supino. El terapeuta coge con una mano el tobillo y con la otra, apoyada en la rodilla, realiza la extensión. Si encontramos dolor o limitación al movimiento, generalmente, es una lesión de ***tibia anterior***.

Mecanismo lesional: contrario al anterior. se dificulta su desplazam. post.

Mejor con Muslo apoyado en camilla fijando rodilla

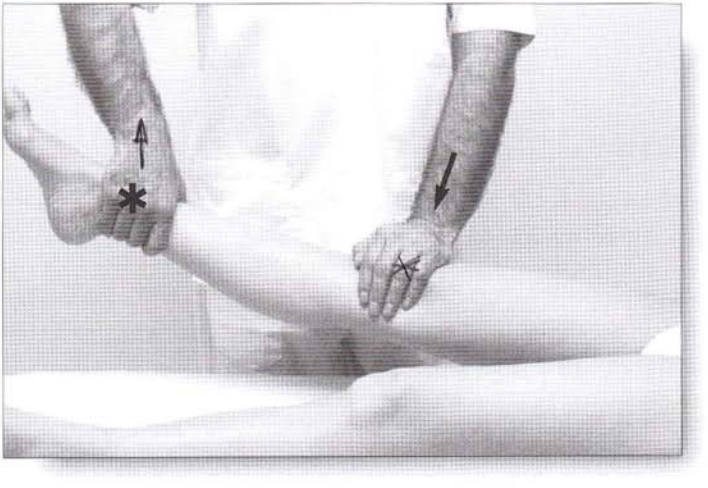

TEST DE VALGO O VARO ABD-ADD

Paciente en supino. El terapeuta al lado, coloca la pierna del paciente entre las suyas, a la altura del tobillo, y atrapa con ambas manos la articulación colocándola en ligera flexión, efectuando una presión en sentido lateral a izquierda y derecha, comprobando la existencia de dolor en alguno de los lados.

Generalmente son lesiones por esguinces, siendo el L.L.I. el más afectado.

Mecanismo lesional: se produce por una puesta en tensión excesiva de un ligamento lateral, sea por aducción o abducción, o por rotación. El esguince más frecuente es el de los L.L.I., a nivel de su inserción superior, producido por una rotación externa más abducción.

Hay que realizar un examen complementario en rotación interna y externa, shock rotuliano por el edema reaccional, etc.

Nota: *no confundir la lesión de traslación lateral con la de valgo o varo. La lesión de traslación se produce por un golpe lateral por encima o por debajo de la rodilla, quedando la tibia en relación al fémur, desplazada lateralmente. El dolor suele estar localizado a nivel de la interlínea lateral interna o externa de la articulación, a diferencia de las lesiones de aducción y abducción en las que el dolor se irradia a lo largo de los ligamentos L.I y L.E.*

El eje longitudinal de la pierna permite Mayor amplitud de la Add.

Movimiento lesional ——→ Movimiento facilitado

Las lesiones de aducción y abducción están, generalmente, asociadas: un traumatismo en la cara exterior, por encima de la interlínea articular, produce una lesión en valgo más deslizamiento interno tibia-fémur.

La asociación más frecuente es la lesión en valgo más rotación externa, con o sin traslación tibia-fémur.

El deslizamiento interno o externo del fémur es un movimiento complementario de la abducción y la aducción

Es importante que el paciente nos cuente cómo ocurrió, para valorar la lesión y hacer una palpación selectiva.

TEST DE TRASLACION EXTERNA Y ESTIRAMIENTO DEL LIGAMENTO LATERAL INTERNO

Paciente en supino. El terapeuta al lado, coge con una mano el tobillo y con la otra, apoyada en el lateral externo de la articulación, presionando en valgo, flexiona y extiende la rodilla, comprobando si hay manifestación de dolor.

Nota: *complementar con el test de inestabilidad articular. Este test nos sirve para diferenciar las lesiones de traslación por el dolor, localizado en la interlínea y no en el ligamento.*

TEST DE TRASLACION INTERNA Y ESTIRAMIENTO DEL LIGAMENTO LATERAL EXTERNO

Se realiza igual que el anterior, en parámetros contrarios.

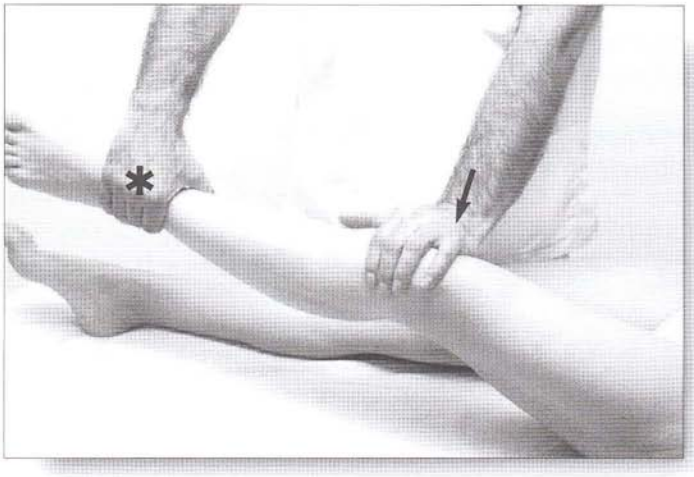

TEST DE ROTACION INTERNA Y EXTERNA

Paciente en prono con la rodilla flexionada a 90°. El terapeuta al lado atrapa el pie, movilizando la tibia en rotación interna y externa. La pérdida de rotación axial en alguno de los lados nos confirma la lesión.

Variante bilateral comparando

TEST EN ROTACION EXTERNA

TEST EN ROTACION INTERNA

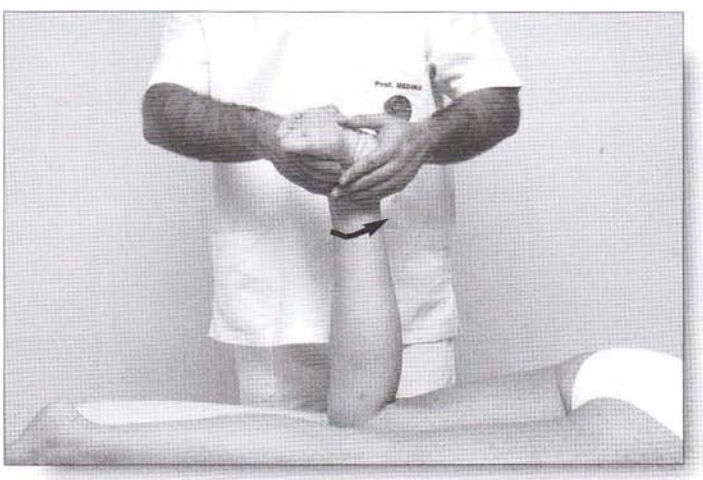

TEST DE LA ARTICULACION PERONEOTIBIAL

Paciente en supino con la pierna flexionada. El terapeuta al lado, coge la cabeza del peroné y con los dedos índice y pulgar en forma de pinza la desplaza hacia adelante y hacia atrás. Dolor o restricción de movilidad hacia adelante, indican una lesión posterior de la cabeza del peroné y al contrario, anterior.

Una lesión posterior de la cabeza del peroné producirá una lesión del L.L.E.. También pueden aparecer calambres en la pierna, dolores musculares, trastornos circulatorios a nivel de la rodilla o del pie. Esta lesión produce, a veces, dolor de tipo flebitis ya que por la posteriorización y el ascenso del peroné, la membrana interósea se tensa y todos los vasos que la perforan están comprimidos, siendo el ciático poplíteo externo, el responsable del dolor.

Nota: *para las lesiones superior o inferior de peroné, mirar el apartado de maléolo superior o inferior, en el pie.*

TEST DE SUBLUXACIONES DE LA ROTULA

FIJACION SUPERO-INFERIOR SIGNO DE CEPILLO

Paciente en supino. El terapeuta al lado atrapa la rótula en sentido supero-inferior con el primer y segundo dedos de ambas manos superpuestos, desplazando la rótula en sentido ascendente y descendente, valorando la amplitud articular.

El dolor o limitación en sentido ascendente nos in- forma de una lesión descendente y viceversa.

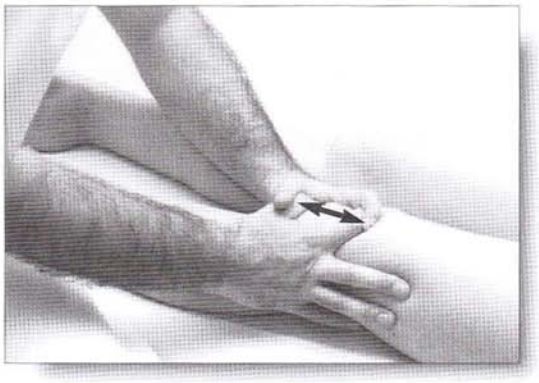

Ambos. Variante Bilateral
Movilización supero-ext. para valorar condromalacia (desgaste cartílago)

FIJACION LATERAL EXTERNA O INTERNA

Partiendo de la posición anterior, el terapeuta sitúa los dedos índice y pulgar de ambas manos a cada lado de la rótula, desplazándola de izquierda a derecha para valorar la amplitud articular.

El dolor o limitación en traslación externa nos informa de una lesión en traslación interna y viceversa.

Generalmente los problemas de rótula son lesiones en rotación interna o externa y al no trabajar sobre su eje se engancha. La causa hay que buscarla en el pie o la cadera y, descartando los problemas traumáticos con afectación de estructura, la mayoría de las lesiones son secundarias de compensación.

Permite observar los Alineamientos rotulianos

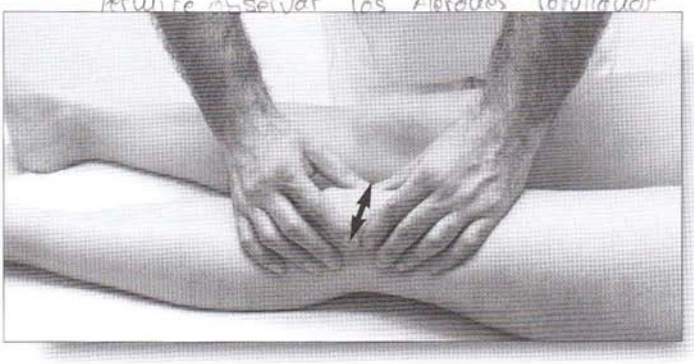

VARIANTE EN FLEXO-EXTENSION

Paciente en supino. El terapeuta al lado, atrapa con una mano el tobillo y con la otra la parte anterior de la rodilla, abarcando la rótula y efectuando movimientos de flexión y extensión, siguiendo el comportamiento y valorando si hay enganche en algún sentido o limitación al movimiento.

PRIMERA FASE

SEGUNDA FASE

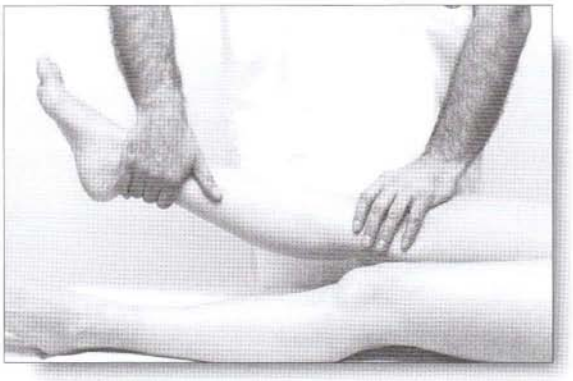

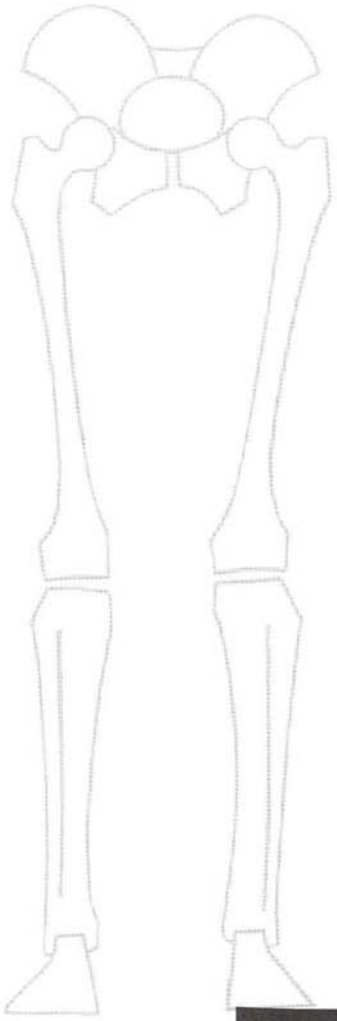

5

TECNICAS DE NORMALIZACION

TECNICAS DE NORMALIZACION

LESION DE TIBIA POSTERIOR

Paciente en supino. El terapeuta coloca un suplemento en el calcáneo y otro por debajo de la interlínea articular de la rodilla y apoya las manos superpuestas en la extremidad inferior del fémur con apoyo del pisiforme, realizando la tracción perpendicularmente a la camilla.

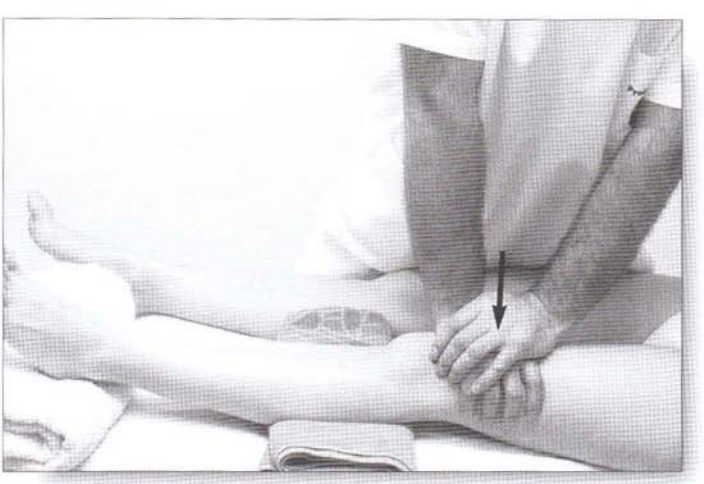

VARIANTE EN SUPINO

Paciente en supino con las piernas flexionadas. El terapeuta del lado de la lesión, pasa la mano por debajo de la rodilla, apoyándola en la contraria, dejando caer la pierna sobre el antebrazo. Con la otra mano coge el tobillo (por encima de los maléolos) realizando una descoaptación en estiramiento más flexión hasta la puesta en tensión, aplicando la tracción en presión anterior, en sentido horizontal, paralela a la camilla.

FASE DE DESCOAPTACION

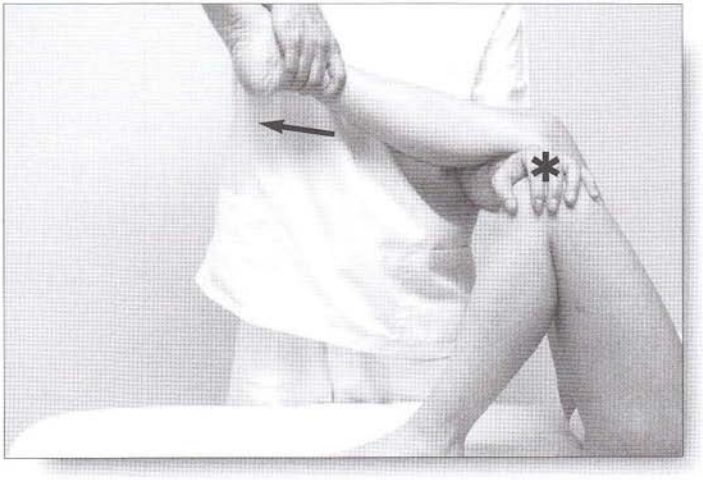

FASE DE CORRECCION

VARIANTE EN PRONO

Paciente en prono con la pierna flexionada a 90°. El terapeuta al lado, atrapa con ambas manos entrelazadas la parte posterior de la tibia, a la altura de la rodilla, y tracciona de la tibia hacia sí mismo previa puesta en tensión.

Variante Supino igual fijando pie



LESION DE TIBIA ANTERIOR

Paciente en supino. El terapeuta coloca un suplemento por encima de la interlínea articular de la rodilla y apoya una mano sobre la parte superior de la tibia, mientras con la otra sujeta el tobillo, realizando la tracción previa puesta en tensión, perpendicular a la camilla y sobre la parte superior de la tibia.

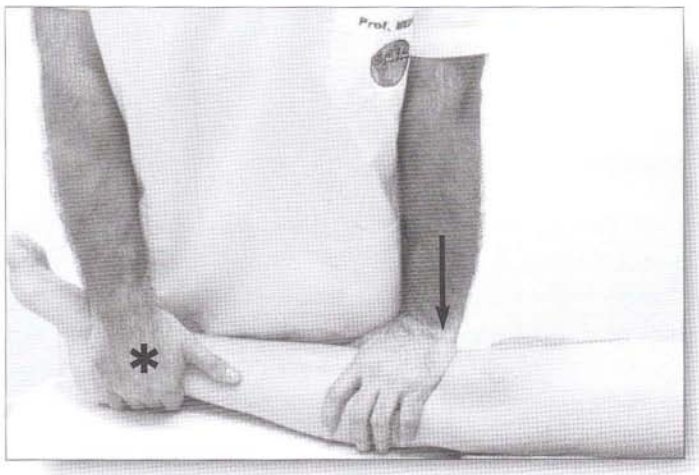

LESION EN ROTACION INTERNA

Paciente en prono con la pierna flexionada a 90°. El terapeuta del lado de la lesión, inmoviliza el fémur sobre la camilla con una mano a la altura de la rodilla y con la otra coge el calcáneo, apoyando el pie contra su cuerpo. En esta posición, le pide al paciente que realice una rotación interna contra resistencia, ganando grados de movilidad en la fase de relajación en rotación externa.

Esta técnica se puede realizar con una ligera tracción al finalizar la fase isométrica.

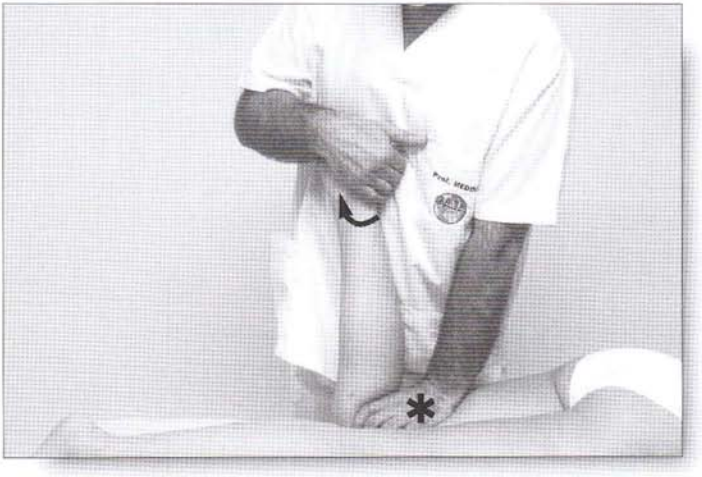

VARIANTE PASIVA

Paciente en decúbito prono con la pierna flexionada a 90°. El terapeuta al lado, sujeta el fémur con una mano a la altura de la rodilla, y con la otra atrapa el pie, realizando una rotación externa de la tibia hasta notar la tensión miofascial máxima. En esta posición, lleva la pierna en línea recta en extensión, sin perder la rotación, presionando posteriormente sobre el calcáneo, cargando el peso del cuerpo y elastificando la continuación miofascial de la cara externa, entre el pie y la rodilla.

La técnica se puede repetir varias veces, de forma lenta y progresiva.

PRIMERA FASE

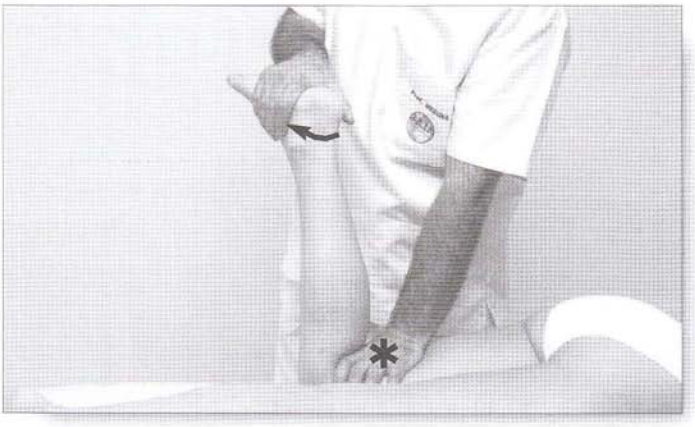

SEGUNDA FASE

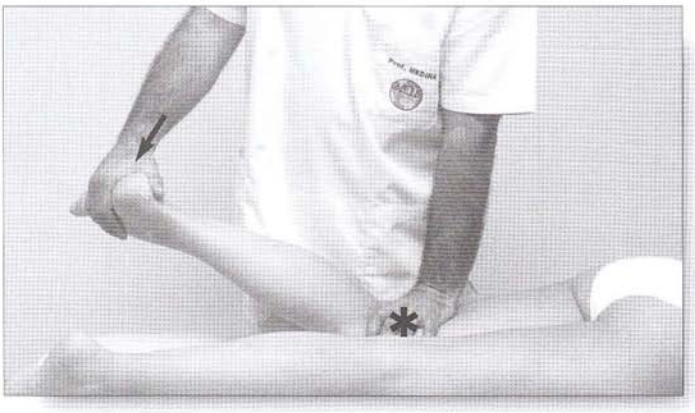

TERCERA FASE

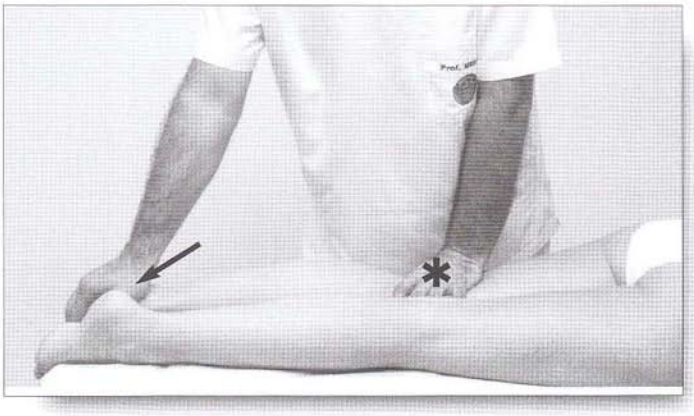

LESION DE ROTACION EXTERNA

Se realiza al contrario que la rotación interna en todas las variantes y del lado contrario a la lesión.

TECNICA MIOTENSIVA

VARIANTE PASIVA. PRIMERA FASE

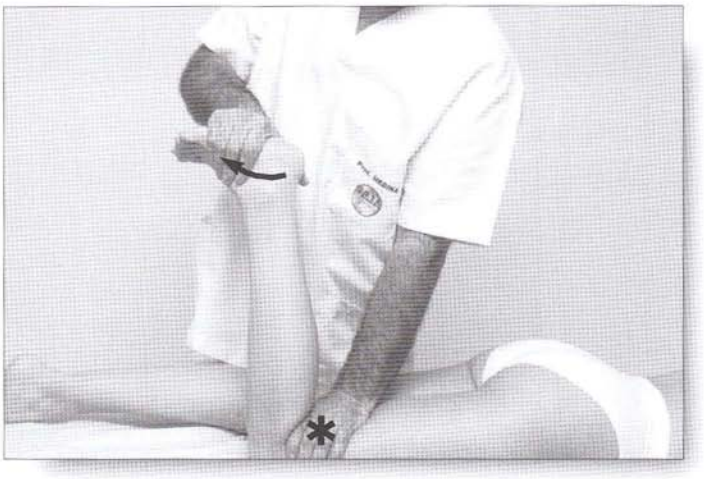

VARIANTE PASIVA. SEGUNDA FASE

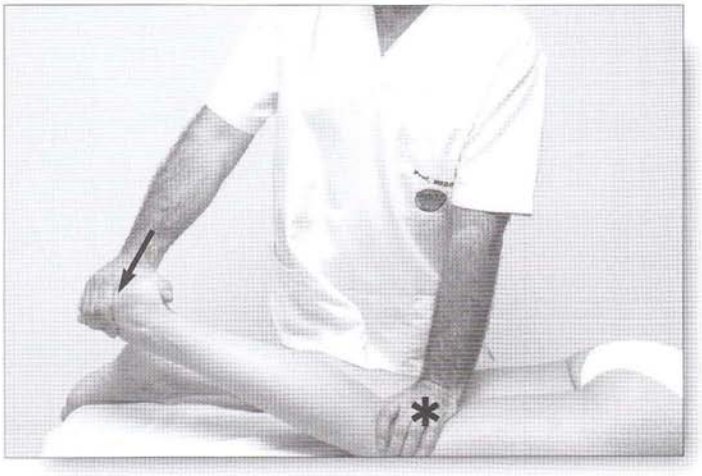

VARIANTE PASIVA. TERCERA FASE

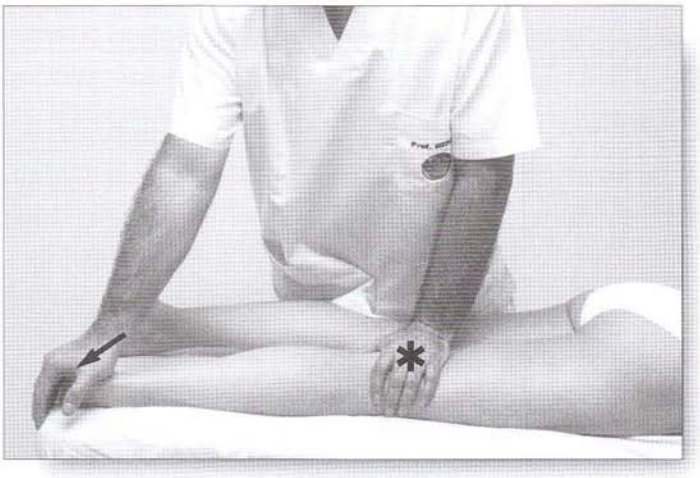

LESION DE VALGO O VARO

Paciente en supino al borde de la camilla. El terapeuta del lado de la lesión, coge la pierna de éste, colocando el pie entre las suyas y con ambas manos sujeta la articulación de la rodilla, colocándola en ligera flexión, contactando con ambas eminencias tenares en la interlínea articular de los dos lados y manteniendo el antebrazo en posición horizontal. En esta posición, el terapeuta realiza la tracción en lateralización con una u otra mano en el sentido de la corrección. Tracción lateral interna para una lesión de varo y externa para una le-sión de valgo.

Valido en lesión Abt (x inmovilización)

LESION EN TRASLACION INTERNA DE LA TIBIA

Paciente en supino. El terapeuta al lado contrario de la lesión, coge con una mano el tobillo y con la eminencia tenar de la otra, apoyada en el lado interno de la articulación, realiza una flexión de rodilla y presión lateral externa hasta notar que la pierna no arrastra a la pelvis. En esta posición, el terapeuta realiza la tracción sobre la articulación, en sentido lateral externo.

Pierna apoyada en camilla (la otra flexión)

Valido en lesión Add (x movilización)

LESION EN TRASLACION EXTERNA DE LA TIBIA

Parámetros contrarios a la técnica anterior.

Pierna apoyada en camilla.

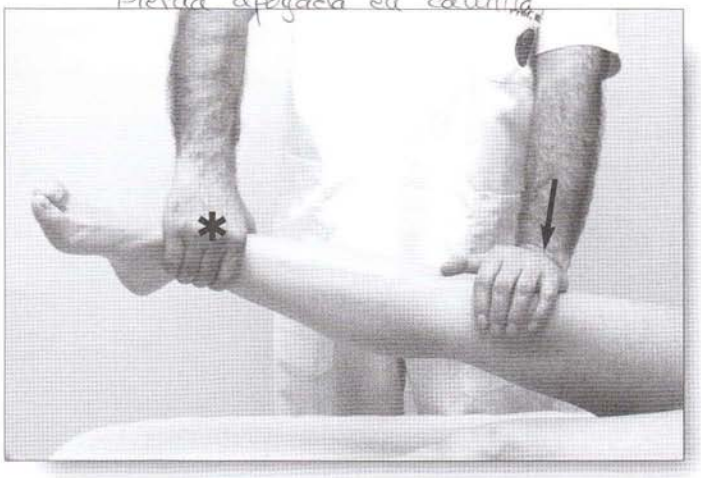

LESION POSTERIOR DEL PERONE

Paciente en supino. El terapeuta del lado de la lesión, coge el pie con una mano y con la otra la parte posterosuperior de la tibia, colocando el segundo metacarpiano en la cabeza del peroné. En esta posición, coloca la pierna en flexión y rotación externa, realizando la tracción sobre la tibia en sentido descendente, aprovechando el peso del cuerpo.

VARIANTE EN PRONO

El terapeuta del lado de la lesión, coloca una mano en la parte posterior de la articulación, apoyando el pulgar en la cabeza del peroné. Con la otra mano coge el tobillo flexionando y rotando externamente la pierna hasta la puesta en tensión, realizando la tracción hacia abajo, aprovechando el peso del cuerpo.

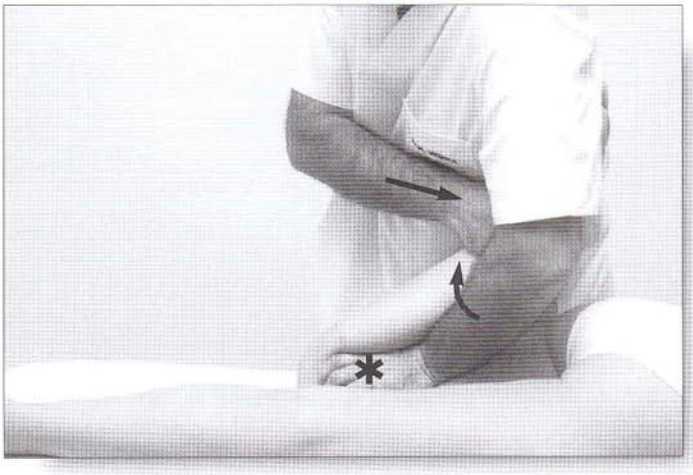

VARIANTE TECNICA DIRECTA (PARA NIÑOS)

Paciente en supino con la pierna flexionada a 90°. El terapeuta del lado de la lesión, atrapa la cabeza del peroné con el pulgar y el índice en forma de pinza, colocando el antebrazo en posición horizontal y realizando la tracción, tirando de la cabeza del peroné hacia adelante.

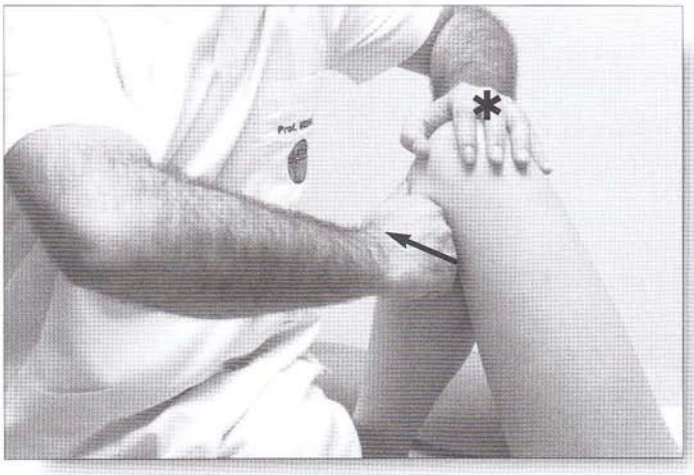

Paciente en supino con la pierna flexionada a 90°. El terapeuta del lado de la lesión, se sienta sobre el pie para inmovilizarlo y con una mano sujeta la rodilla, mientras con la otra atrapa el peroné y las masas musculares adyacentes, realizando la tracción hacia adelante previa puesta en tensión.

Tambien para lesión ant. (presión al contrario)

LESION ANTERIOR DEL PERONE

Paciente en supino. El terapeuta del lado contrario a la lesión, coge con una mano el pie y el tobillo, realizando una rotación interna de la tibia, mientras con el pisiforme de la otra mano, colocada en la parte anterior de la cabeza del peroné, realiza una tracción descendente.

Nota: *esta técnica se puede realizar con los pulgares en caso de lesiones en los niños*

LESIONES DE LA ROTULA

MOVILIZACION GLOBAL

Se realiza con las eminencias tenares a ambos lados de la rótula, efectuando presiones alternativas, de forma lateral en sentido ascendente y descendente.

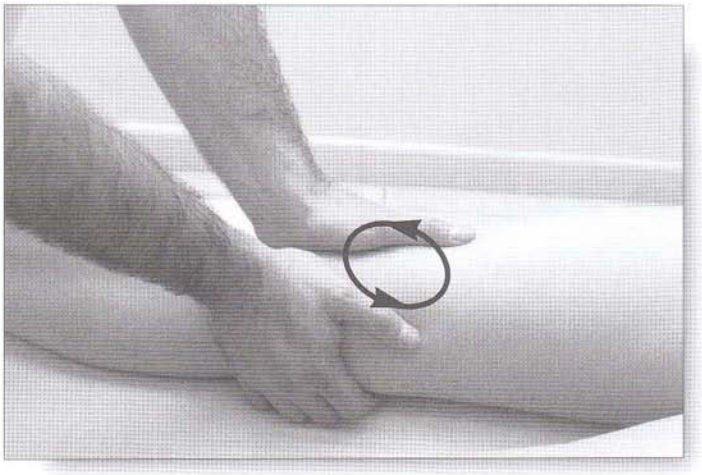

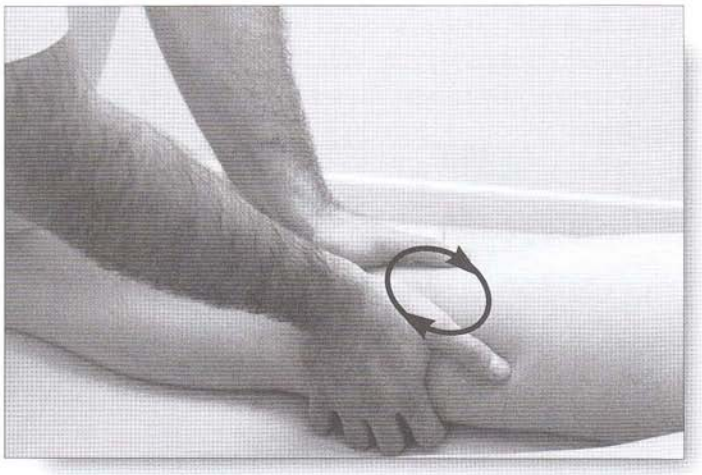

LESION EN TRASLACION INTERNA

Paciente en decúbito lateral con la pierna lesionada en ligera flexión. El terapeuta al lado, con una mano estabiliza la rodilla en su parte posterior y con la zona tenar de la otra presiona en traslación externa sobre la cara interna de la rótula, de forma lenta y progresiva, hasta recuperar la movilidad.

LESION EN TRASLACION EXTERNA

Se realiza igual que la anterior, sobre la cara externa, situando una almohadilla en la cara interna de la rodilla para evitar forzar el ligamento lateral interno.

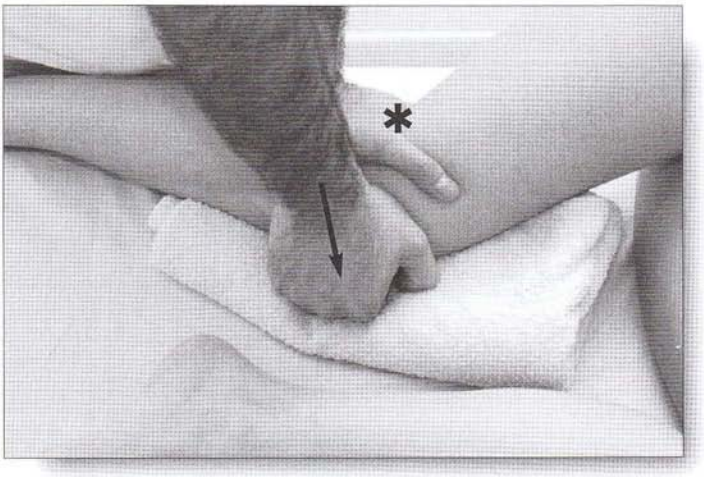

FIJACION SUPERIOR

Paciente en supino con la pierna extendida. El terapeuta al lado, sitúa una mano en la parte superior de la rótula y la otra en el fémur, presionando en sentido descendente, de forma lenta y progresiva hasta recuperar la movilidad, evitando presionar en dirección a la articulación.

FIJACION INFERIOR

La misma posición que en la técnica anterior, el terapeuta sitúa una mano sobre la cara inferior de la rótula y otra en la tibia, presionando en sentido ascendente.

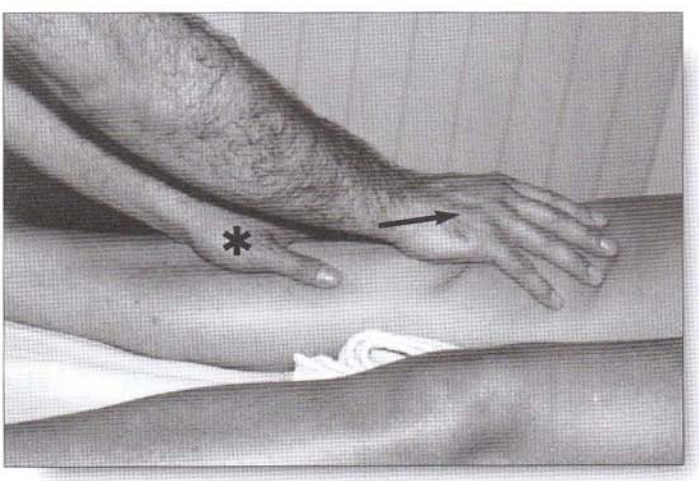

SUBLUXACION INTERNA

Paciente sentado. El terapeuta frente a él, coloca los dos pulgares en forma de tijera sobre la rótula y pasa su talón por detrás de la pierna en lesión, valiéndose de su propia pierna para levantar la del paciente, al mismo tiempo que cierra los dedos, desplazando la rótula hacia afuera. Repetir varias veces.

PRIMERA FASE

SEGUNDA FASE

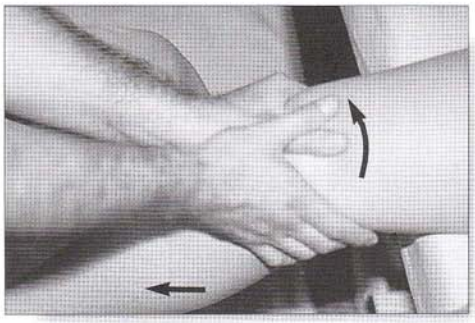

SUBLUXACION EXTERNA DE LA ROTULA

Parámetros contrarios a la anterior.

PRIMERA FASE

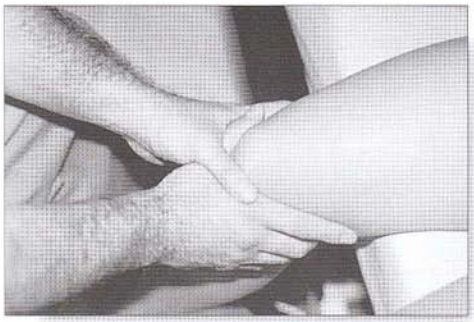

SEGUNDA FASE

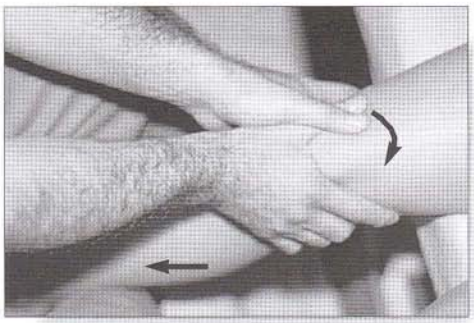

LESIONES DE MENISCOS

MENISCO INTERNO

Paciente en supino. El terapeuta del lado de la lesión, coge con una mano el pie y con la otra la rodilla, colocando el pulgar en contacto con el cuerno anterior del menisco interno y situando la pierna en flexión de cadera y rodilla a 90°. En esta posición, realiza una rotación externa de la tibia e interna de cadera para abrir la interlínea, efectuando la tracción con un movimiento combinado de extensión, aducción y rotación interna, dejando caer el peso del cuerpo.

PRIMERA FASE

SEGUNDA FASE

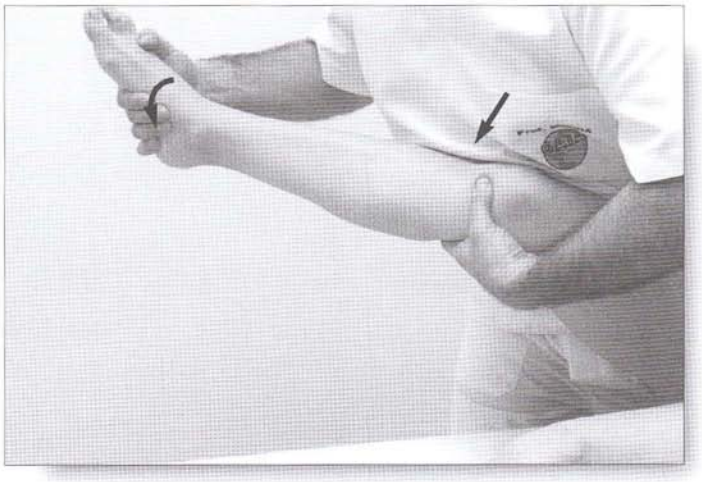

TERCERA FASE



VARIANTE

Paciente en supino. El terapeuta al lado, coge la pierna con una mano cerca del tobillo y pone la otra sobre la interlínea articular de la rodilla del lado externo, comprobando con el índice la separación articular en la cara interna. En esta posición, coloca la pierna en flexión presionando sobre la interlínea articular, produciendo un bostezo para favorecer el retorno del menisco y le pide al paciente que extienda la pierna, mientras el terapeuta resiste parcialmente el movimiento, manteniendo durante la maniobra la interlínea abierta.

PRIMERA FASE

SEGUNDA FASE

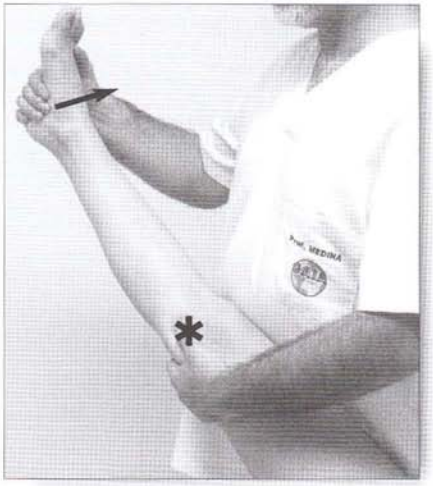

MENISCO EXTERNO

Paciente en supino. El terapeuta del lado contrario a la lesión, coge con una mano el pie y con la otra la rodilla, situando el dedo índice en contacto con el menisco externo, colocando la tibia en rotación interna y la cadera en rotación externa para abrir la interlínea articular. En esta posición, realiza la tracción con un movimiento combinado de extensión, abducción y rotación externa.

PRIMERA FASE

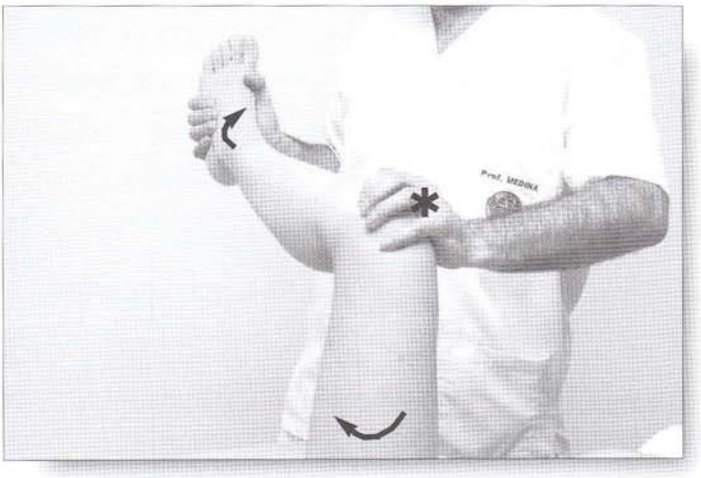

SEGUNDA FASE

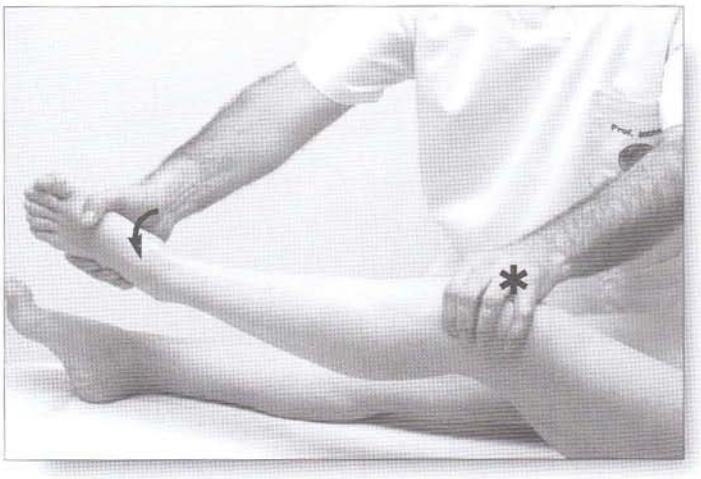

TERCERA FASE

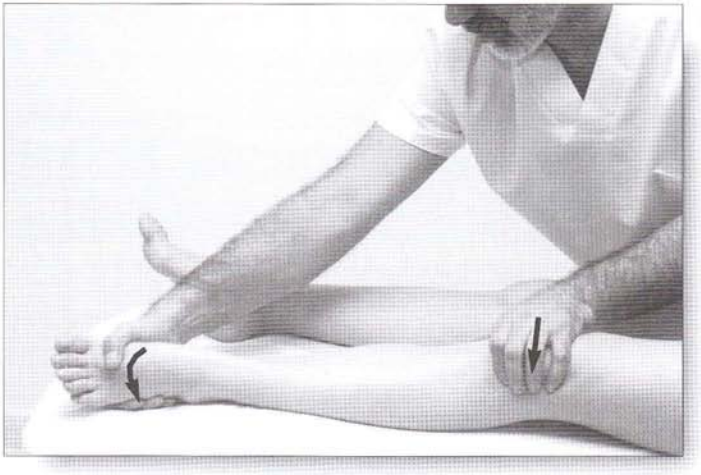

VARIANTE

Igual que la segunda variante del menisco interno pero en parámetros contrarios. Del lado contrario a la lesión.

PRIMERA FASE

SEGUNDA FASE

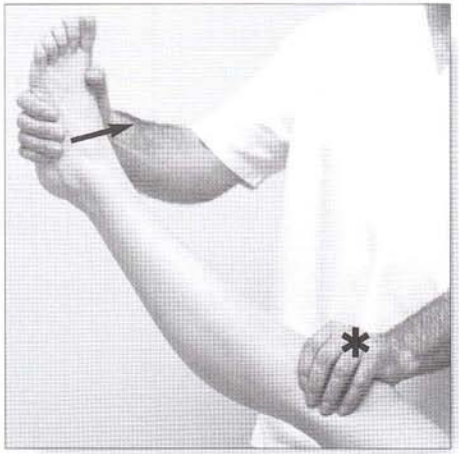

ARTICULACION DE LA CADERA

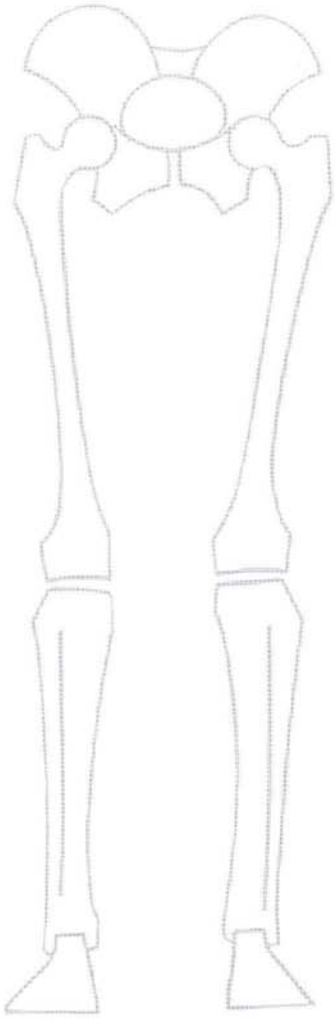

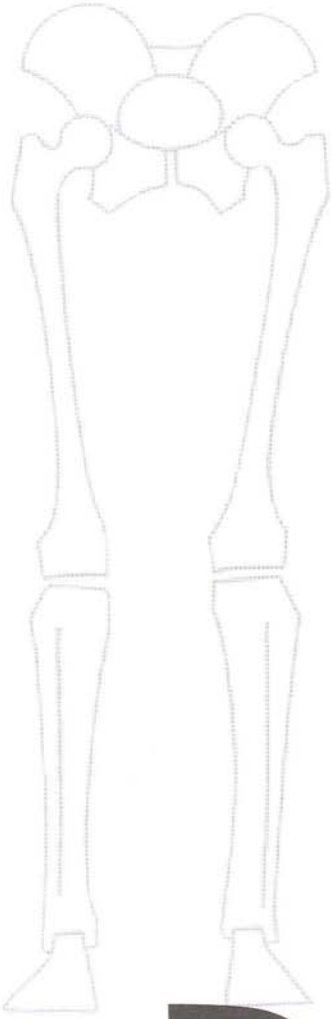

1

RECUERDO ANATOMOFISIOLOGICO DE LA CADERA

RECUERDO ANATOMOFISIOLOGICO DE LA CADERA

Es la articulación proximal del miembro inferior: situada en su raíz, su función es la de orientarlo en todas las direcciones del espacio, para lo que está dotada de ***tres sentidos de libertad de movimientos:*** flexión-extensión, abducción-aducción y rotación externa-rotación interna.

La articulación coxofemoral es una enartrosis de coaptación muy firme.

La ***cabeza femoral*** está constituida por los dos tercios de una esfera de 40 a 50 mm de diámetro. Por su centro geométrico (O) pasan los tres ejes de la articulación: eje horizontal (1), eje vertical (2) y eje anteroposterior (3). El cuello del fémur sirve de apoyo a la cabeza femoral y asegura su unión con la diáfisis. El eje del cuello del fémur es oblicuo (flecha C) hacia arriba, hacia dentro y hacia delante, formando con el eje diafisario (D) un ángulo llamado de inclinación, de 125° en el adulto.

La ***cavidad cotiloidea*** está situada en la cara externa del hueso iliaco, en la unión de sus tres partes constitutivas y recibe a la cabeza femoral. Tiene forma de hemiesfera, limitada en su contorno por la ceja cotiloidea (4). Tan sólo la periferia del cotilo está incrustada de cartílago: se trata de la media luna articular (5), interrumpida en su parte inferior por la profunda escotadura isquiopubiana. La porción central del cotilo está retraída respecto a la media luna articular y, por tanto, no entra en contacto con la cabeza femoral: recibe el nombre de trasfondo cotiloideo (6), al que separa una delgada lámina ósea de la cara endopélvica del hueso iliaco. También distinguimos el trasfondo (6), retraído en relación con la media luna articular (5) y el rodete (7), aplicado sobre la ceja cotiloidea.

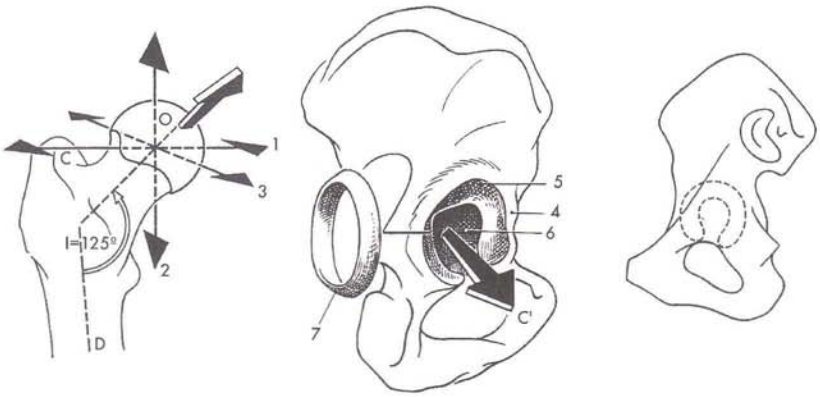

LA CAPSULA ARTICULAR

Tiene forma de manguito cilíndrico, extendido entre el hueso iliaco y el extremo superior del fémur. Dicho manguito está formado por cuatro tipos de fibras:

- ***Fibras longitudinales (1)*** de unión, paralelas al eje cilíndrico.
- ***Fibras oblicuas (2)***, también de unión, pero que adoptan forma de espiral, más o menos larga, alrededor del cilindro.
- ***Fibras arciformes (3)***, insertas tan sólo en el hueso iliaco.
- ***Fibras circulares (4)***, sin inserción ósea, abundantes en la parte media del manguito, con acción retráctil ligera, ciñéndose al cuello del fémur en la cara profunda de la cápsula.

Por su extremo interno, el manguito capsular se fija en la ceja cotiloidea (5), en el ligamento transverso y en la cara periférica del rodete.

El extremo externo del manguito capsular se inserta en la base del cuello siguiendo una línea que pasa: por delante, a lo largo de la línea intertrocantérea anterior (6), por detrás, en la unión del tercio externo y de los dos tercios internos de la cara posterior del cuello. La línea de inserción cruza, oblicuamente, los bordes superior e inferior del cuello.

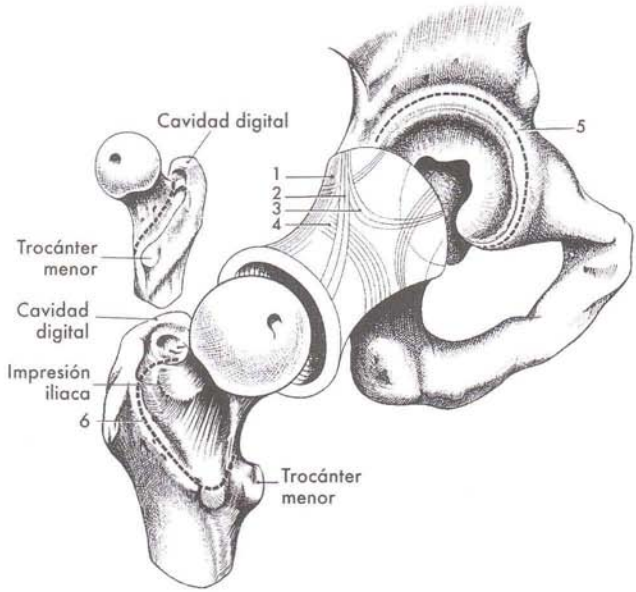

LIGAMENTOS DE LA CADERA

La cápsula de la coxofemoral está reforzada por ligamentos, situados en sus caras anterior y posterior:

En la ***cara anterior*** hallamos los siguientes ligamentos:

- ***LIGAMENTO ILIOFEMORAL O DE BERTIN (1)***, abanico fibroso cuyo vértice se inserta arriba, en el borde anterior del hueso iliaco, por debajo de la espina iliaca anteroinferior (donde se inserta el recto anterior: RA) y cuya base se adhiere al fémur, a lo largo de toda la línea intertrocantérea anterior. Delgado en su parte media (c), sus dos bordes están engrosados por:

  - *El fascículo superior o ilíopretrocantéreo* (a), el más fuerte de todos los ligamentos de la articulación (de 8 a 10 mm de espesor), que termina, por fuera, en el tubérculo pretrocantéreo y en la parte superior de la línea intertrocantérea (d).

  - *El fascículo inferior o ilíopretrocantiniano* (b), cuyo origen se confunde con el del precedente, se inserta, por debajo, en la parte inferior de la línea intertrocantérea anterior.

- ***LIGAMENTO PUBOFEMORAL (2)***, se inserta, por arriba, en la parte anterior de la eminencia iliopectínea y en el labio anterior del canal infrapúbico, en donde sus fibras se entrecruzan con la inserción del músculo pectíneo. Por abajo, se fija en la parte anterior de la fosita pretrocantiniana.

  En conjunto, estos dos ligamentos dibujan, en la parte anterior de la articulación, una N acostada. Entre el ligamento pubofemoral y el ligamento de Bertin (+) la cápsula, adelgazada, corresponde a la bolsa serosa que la separa del tendón del psoas iliaco (PI).

En la ***cara posterior*** sólo existe un ligamento:

- ***LIGAMENTO ISQUIOFEMORAL (3)***. Su inserción interna ocupa la parte posterior de la ceja y del rodete cotiloideos; sus fibras se dirigen hacia arriba y hacia fuera, cruzan la cara posterior del cuello y se fijan en la cara interna del trocánter mayor por delante de la fosita digital.

Todos los ligamentos están enrollados, en un mismo sentido, alrededor del cuello. En una cadera derecha, vista por su parte externa, giran en el sentido de las agujas de un reloj (a partir del hueso iliaco y en dirección al fémur). La extensión los enrolla y la flexión los desenrolla.

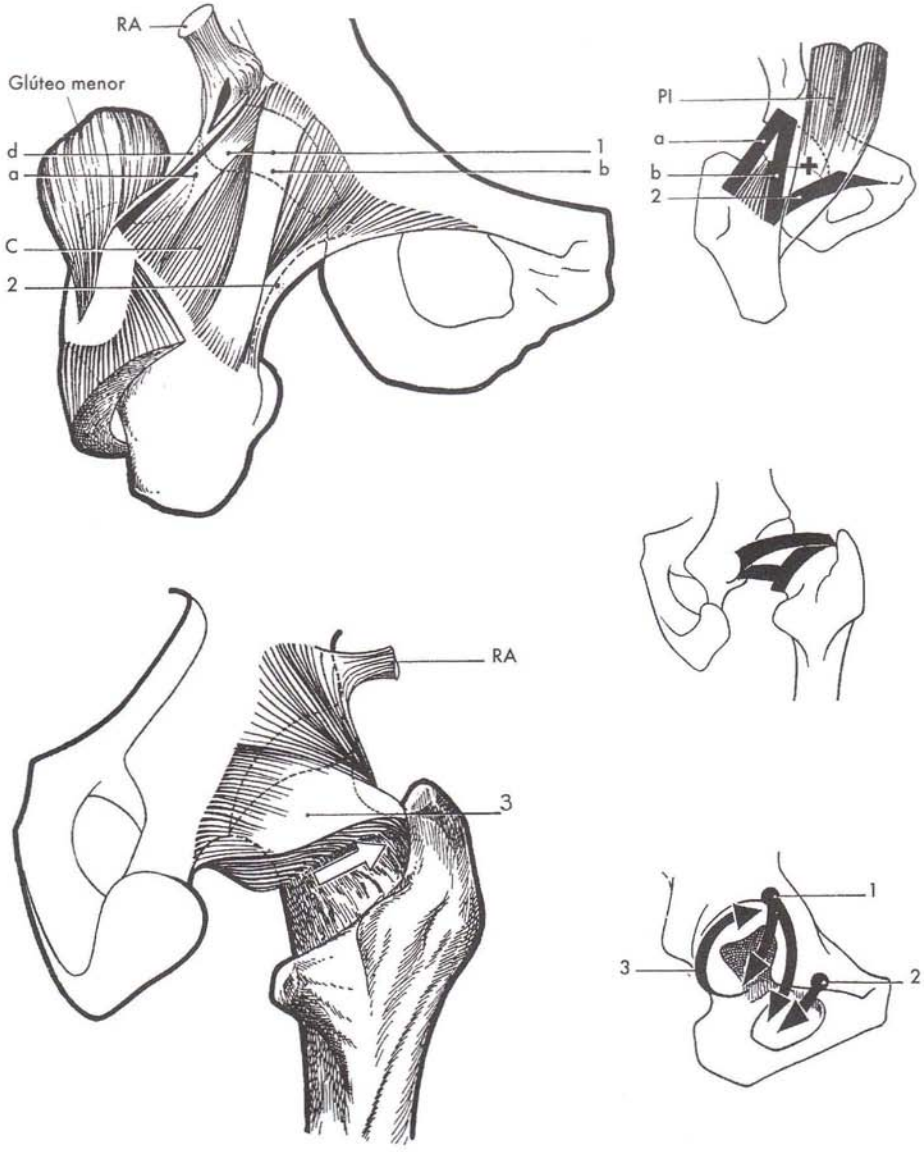

- ***EL LIGAMENTO REDONDO (LR)*** es una cintilla fibrosa y aplanada, localizada en el trasfondo del cotilo, de 30 a 35 mm de longitud, que se extiende desde la escotadura isquiopubiana a la cabeza femoral. Su inserción en la cabeza femoral tiene lugar en la parte superior de una fosita, excavada algo por debajo y por detrás del centro de la superficie cartilaginosa. En cuanto a la parte inferior de la fosita, el ligamento se limita a deslizarse sobre ella. La cintilla se divide, casi de inmediato, en tres fascículos:

  - Posterior isquiático (Fp), es el más largo y va a salir por la escotadura isquiopubiana, por debajo del ligamento transverso (LT) para fijarse por debajo y por detrás del cuerno posterior de la media luna articular.

  - Anterior pubiano (Fa), que se fija en la escotadura misma por detrás del cuerno anterior de la media luna articular.

  - Medio (Fm), más delgado. Termina en el borde superior del ligamento transverso (LT).

El ligamento redondo está contenido, juntamente con tejido celuloadiposo (CA), en la trascavidad donde aparece recubierto por la sinovial.

La función mecánica del ligamento redondo es, a pesar de su resistencia y de contribuir a la vascularización de la cabeza femoral, de escasa importancia.

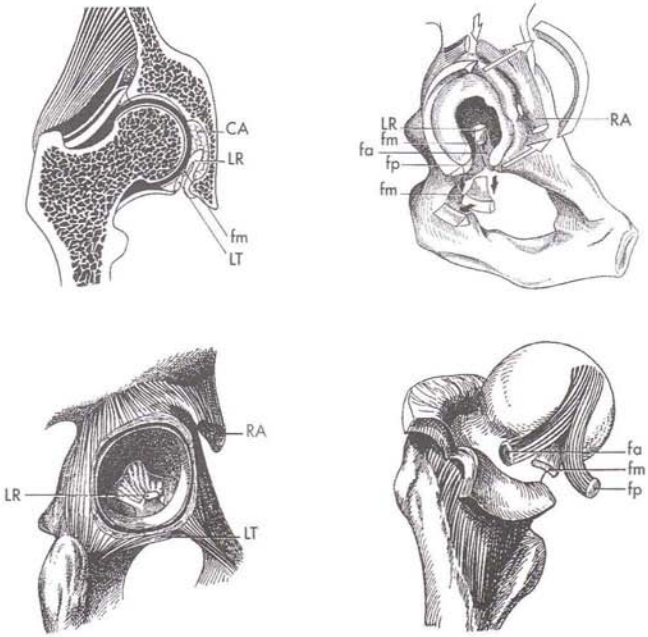

INTERVENCION DE LOS LIGAMENTOS EN LA FLEXION-EXTENSION

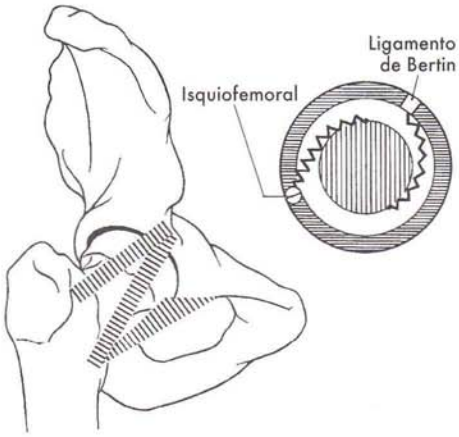

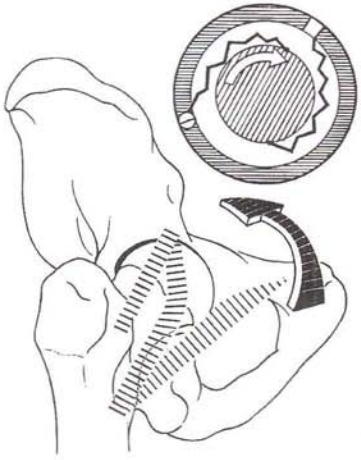

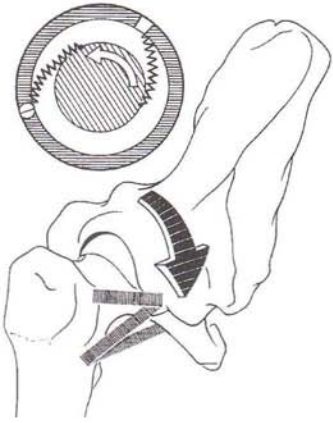

INTERVENCION DE LOS LIGAMENTOS EN LA ROTACION EXTERNA E INTERNA

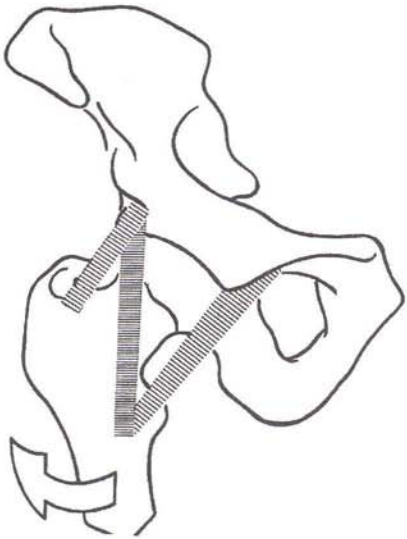

Ligamentos anteriores tensos

Ligamento isquiofemoral distendido

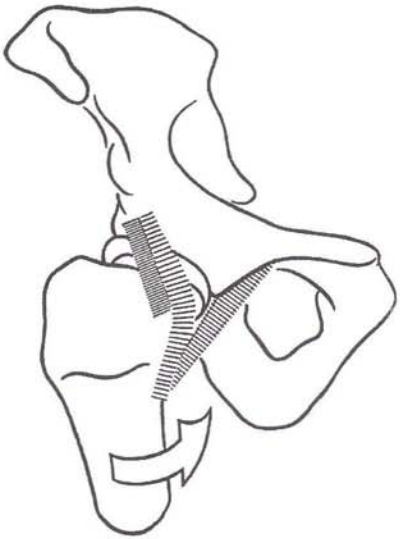

Ligamentos anteriores distendidos

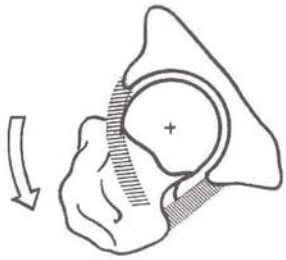

Ligamento isquiofemoral tenso

INTERVENCION DE LOS LIGAMENTOS EN ADUCCION Y ABDUCCION

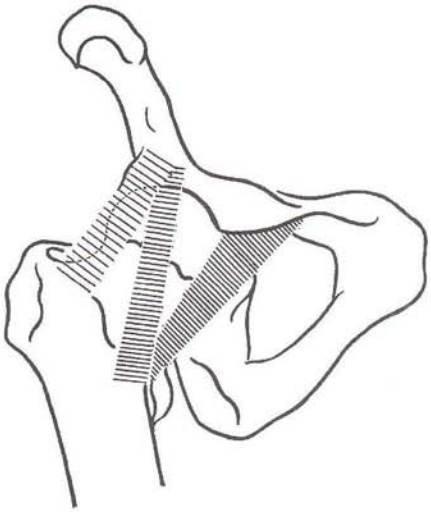

Fascículo superior tenso
Fascículo inferior distendido

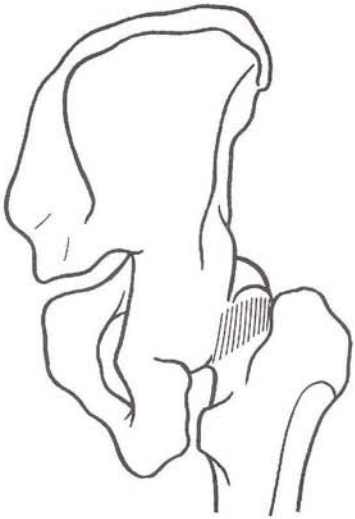

Ligamento isquiofemoral distendido

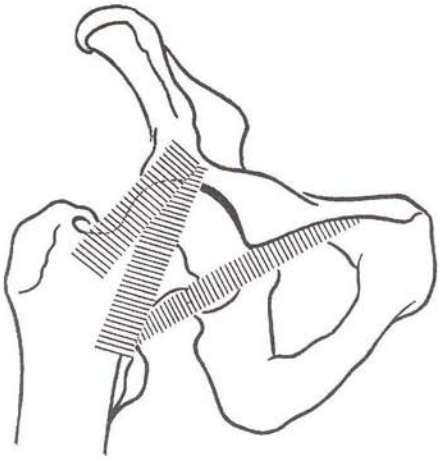

Fascículo superior distendido
Fascículo inferior tenso

Ligamento isquiofemoral tenso

MUSCULOS DE LA CADERA

Unicamente se mencionan sus nombres porque ya fueron expuestos en el apartado de la pelvis.

MUSCULOS FLEXORES

Son los músculos situados por delante del plano frontal, que pasa por el centro de la articulación y por delante del eje de flexión y extensión.

- Psoas iliaco.
- Sartorio.
- Recto anterior.
- Tensor de la fascia lata.
- Pectíneo.
- Aductor mediano.
- Recto interno.

MUSCULOS EXTENSORES

Situados por detrás del plano frontal que pasa por el centro de la articulación.

- Glúteo mayor.
- Isquiotibiales.

MUSCULOS ABDUCTORES

En general se sitúan por fuera del plano sagital que pasa por la articulación y el eje anteroposterior.

- Glúteo mediano.
- Glúteo menor.
- Tensor de la fascia lata.
- Glúteo mayor.
- Piramidal de la pelvis.

MUSCULOS ADUCTORES

Situados generalmente por dentro del plano sagital que pasa por el centro de la articulación.

- Aductor mayor.
- Aductor mediano.
- Aductor menor.
- Recto interno.
- Semimembranoso.
- Semitendinoso.
- Glúteo mayor.
- Cuadrado crural.
- Pectíneo.
- Obturador interno.
- Obturador externo.

MUSCULOS ROTADORES EXTERNOS

Son numerosos y potentes y en su trayecto cruzan por detrás del eje vertical de la cadera.

- Piramidal de la pelvis.
- Obturador interno.
- Obturador externo.
- Cuadrado crural.
- Pectíneo.
- Aductor mayor.
- Glúteo mayor.

MUSCULOS ROTADORES INTERNOS

Son mucho menos numerosos que los externos y su potencia es tres veces menor. En su trayectoria pasan por delante del eje vertical de la cadera.

- Tensor de la fascia lata.
- Glúteo menor.
- Glúteo mediano.

LA INVERSION DE LAS ACCIONES MUSCULARES

Se deben al cambio de orientación de las fibras musculares. Los músculos de una articulación dotada de tres sentidos de libertad de movimientos no poseen acciones idénticas, sea cual fuere la posición de la articulación. Las acciones secundarias pueden cambiar e incluso invertirse. El ejemplo más típico es la ***inversión del componente de flexión de los aductores***: a partir de la posición de alineación normal (0°), todos los aductores se vuelven flexores excepto los fascículos posteriores del aductor mayor y, en particular, el tercer aductor (GA), que es extensor hasta los 20°. El componente de flexión persiste mientras no se sobrepase la inserción superior de cada músculo: así, el aductor mediano (AM) aún es flexor a más de 50°, pero a partir de los 70° se convierte en extensor. Del mismo modo, el aductor menor sólo es flexor hasta los 50°, después de los cuales se convierte en extensor. En el esquema queda expuesto que sólo los flexores pueden llevar el movimiento hasta los límites: tensor de la fascia lata (TFL) y psoas (120°).

Con respecto al cuadrado crural, en extensión es flexor, mientras que en flexión se convierte en extensor.

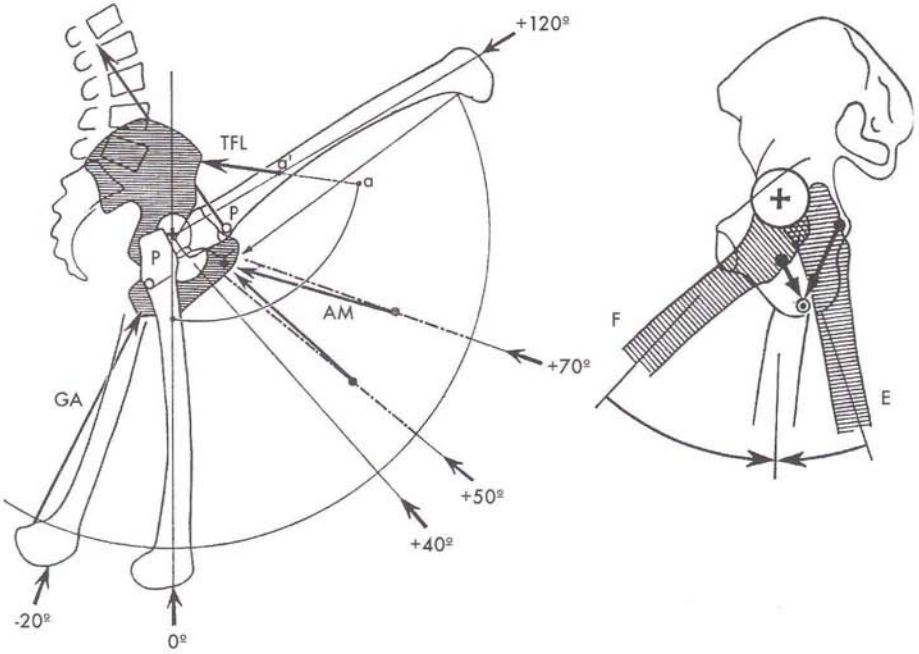

En la posición de flexión acentuada de cadera, se modifican las acciones del piramidal, mientras que en alineación normal es rotador externo, flexor, abductor (flecha blanca), en flexión acentuada se convierte en rotador interno, extensor, abductor (flecha rayada). La transición entre estas dos zonas de acción se sitúa cerca de la posición de flexión (60°), en la que no actúa más que como abductor.

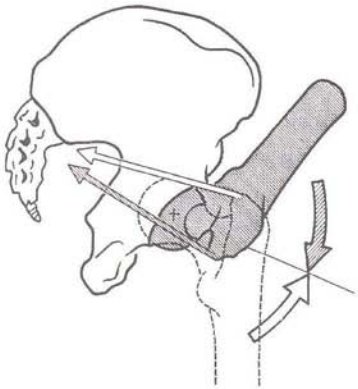

En flexión acentuada no sólo el piramidal (P) es abductor, sino que también el obturador interno (OI) se comporta como tal, igual que la totalidad del glúteo mayor (F). La acción de estos músculos permite de este modo, con las caderas en flexión de 90°, separar las rodillas una de otra. El glúteo menor (f), que es un rotador interno, se convierte en aductor, lo mismo que el tensor de la fascia lata (T).

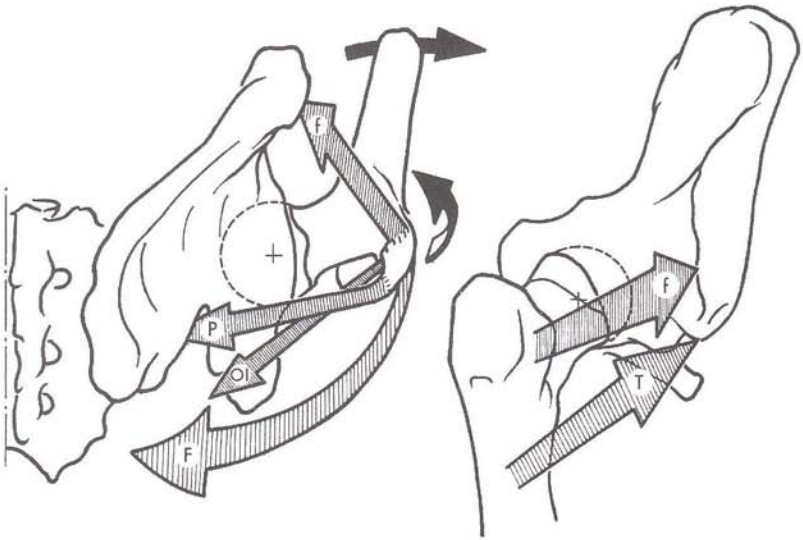

2

EXPLORACION FISICA DE LA CADERA

EXPLORACION FISICA DE LA CADERA

Desde el punto de vista mecánico, la cadera se debe estudiar dentro del cinturón pelviano, comprendiendo las articulaciones sacroiliacas, sínfisis pubiana y articulación coxofemoral. En este capítulo sólo se expone la cadera, ya que el resto de las articulaciones antes citadas están ampliamente detalladas en el apartado de la pelvis.

INSPECCION

La articulación coxofemoral está condicionada por la función de soporte del peso del cuerpo y por la locomoción, propias del miembro inferior, por lo que la primera valoración ha de hacerse cuando el paciente entra en la consulta, prestando atención a su marcha y comprobando las posiciones antiálgicas de compensación.

PALPACION OSEA

Se debe realizar de pie y recostado, puesto que algunas alteraciones patológicas pasan inadvertidas en la posición sin carga de peso. Se debe hacer la palpación en ambos lados al mismo tiempo para facilitar la comparación.

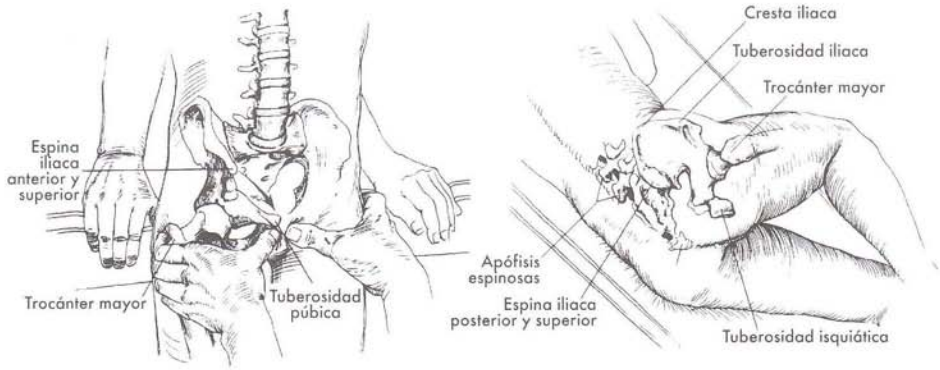

TROCANTER MAYOR

Paciente en decúbito lateral con la pierna superior flexionada. El terapeuta al lado, tomando como referencia la espina iliaca posterosuperior, desplaza el pulgar hacia abajo hasta tocar el trocánter mayor.

Gluteo Mg
" Md
" mu
Piramidal
Insercion Isquiotib

PALPACION DE TEJIDOS BLANDOS

TRIANGULO DE SCARPA

Está limitado por arriba del reborde inguinal, en sentido medial por el músculo primer aductor, y en sentido lateral por el reborde del músculo sartorio. El piso del triángulo está formado por porciones de primer aductor, pectíneo y psoasiliaco. La arteria femoral y los ganglios linfáticos son superficiales al psoasiliaco, y en relación profunda con este músculo se encuentran la bolsa del psoas y la articulación de la cadera.

Los tejidos blandos del triángulo de Scarpa se exploran más eficazmente con el paciente en supino y la pierna a explorar sobre la rodilla opuesta, quedando la cadera en flexión, abducción y rotación externa.

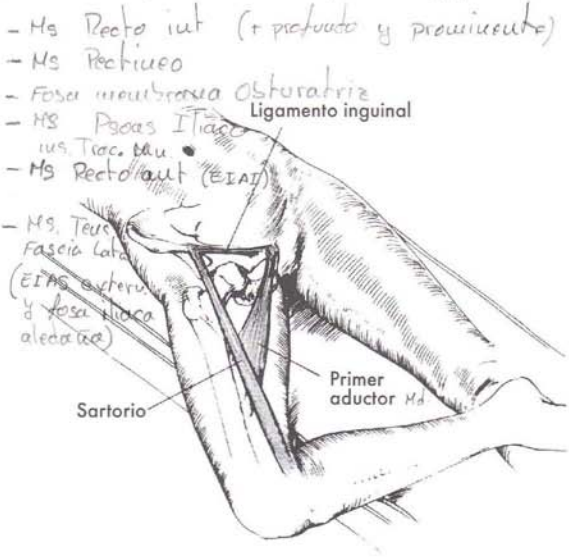

LIGAMENTO INGUINAL

Localizado entre la E.I.A.S. y los tubérculos púbicos. Cualquier protusión anormal a lo largo de su trayectoria sugiere hernia inguinal.

ARTERIA FEMORAL

Se encuentra bajo el ligamento inguinal, aproximadamente en su centro. Su pulso es palpable justamente por debajo del ligamento inguinal en su mitad. Si hay oclusión parcial de las arterias iliaca primitiva o iliaca externa el pulso se encontrará disminuido. La cabeza del fémur se encuentra más profunda que la arteria femoral, no pudiéndose palpar por la grasa capsular y el tendón y las fibras del músculo psoas.

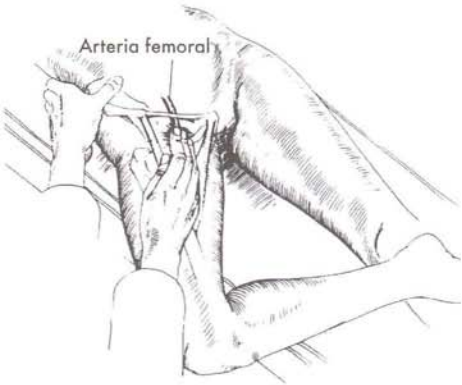

NERVIO CRURAL Y VENA FEMORAL

El nervio crural tiene una posición lateral respecto a la arteria femoral y no es palpable. La vena femoral, medial respecto a la arteria, es un sitio de punción venosa. Bajo circunstancias normales no es palpable.

MUSCULO SARTORIO

Forma el borde lateral del triángulo. Es palpable en su origen (ligeramente por debajo de las E.I.A.S.). Es el músculo más largo del cuerpo.

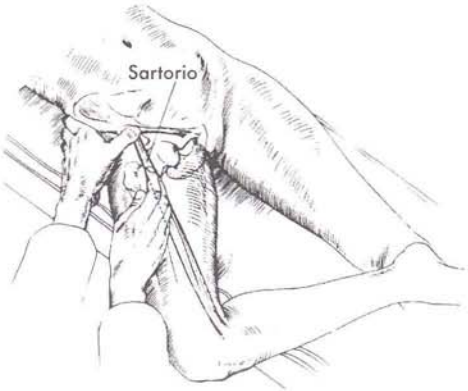

PRIMER ADUCTOR Hd

Se extiende desde la sínfisis del pubis hasta la porción media del muslo. Es palpable cuando las piernas se encuentran en abducción.

debajo: el Add uu

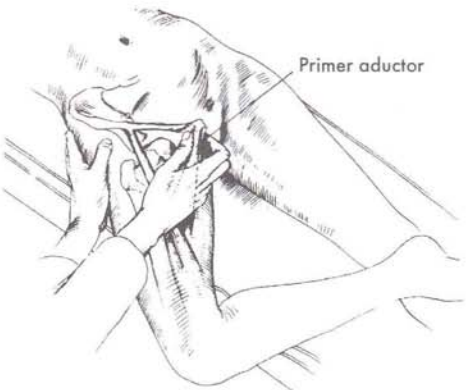

GANGLIOS LINFATICOS

Son los elementos mediales dentro del triángulo. Se debe investigar el aumento de tamaño, que puede constituir un signo de infección que asciende desde la extremidad inferior o de problemas pélvicos locales.

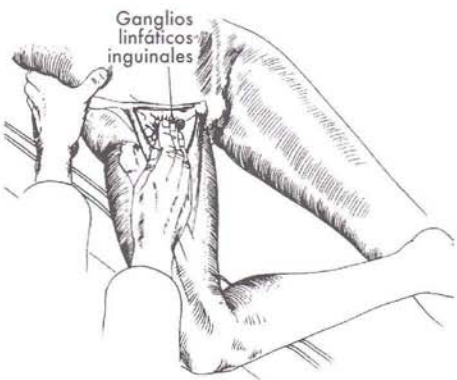

BOLSA TROCANTEREA

Los tejidos blandos que cruzan la porción ósea posterior del trocánter mayor están protegidos de éste por la bolsa trocantérea. Si la palpación es dolorosa constituye un signo de bursitis trocantérea. La bolsa no es palpable a menos que esté distendida o inflamada.

NERVIO CIATICO

Se palpa con el paciente en decúbito lateral, con la pierna flexionada. Está localizado a mitad de distancia entre el trocánter mayor y la tuberosidad isquiática. La sensibilidad excesiva del nervio puede ser causada por hernia discal, espasmo del músculo piramidal o traumatismo directo del propio nervio (inyección mal aplicada).

ARCOS DE MOVILIDAD: PRUEBAS ACTIVAS Y PASIVAS

Expuestas en el apartado de la pelvis.

ANTEVERSION Y RETROVERSION DEL CUELLO FEMORAL

Una de las causas posibles de rotación interna o externa excesiva de la cadera es la anteversión o retroversión del cuello femoral. En condiciones normales, el cuello del fémur tiene un ángulo de 15° anterior al eje largo de la diáfisis femoral y de los cóndilos femorales. Cualquier aumento en esta angulación posterior (retroversión pélvica) da por resultado una rotación externa de mayor grado (pie valgo).

Durante el periodo de crecimiento rápido de la pubertad, el enfermo puede desarrollar deslizamiento inferior y posterior de la epífisis femoral superior, que suele dar por resultado una retroversión relativa que limita la rotación interna y aumenta la rotación externa.

La osteoartritis puede limitar los movimientos en todos los planos pero afecta más a menudo a la rotación interna y a la abducción.

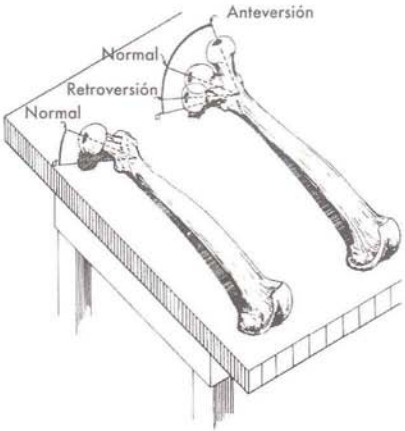

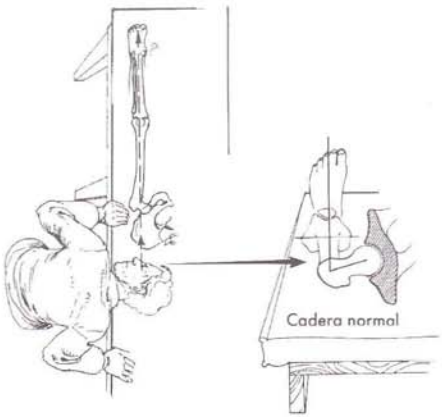

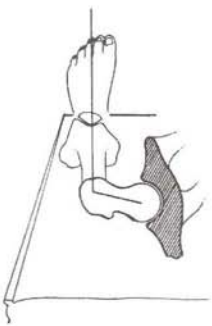

Cadera en retroversión

Movimiento valgo del pie a causa de retroversión de la cadera

Cadera en anteversión

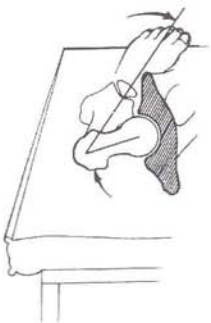

Movimiento varo del pie a causa de anteversión de la cadera

EXPLORACION NEUROLOGICA

Se divide en dos partes: pruebas musculares y pruebas de sensibilidad.

PRUEBAS MUSCULARES

Se someten a prueba los grupos musculares funcionales: flexores, extensores, aductores y abductores. Cada grupo funcional recibe inervación de un nervio periférico diferente, por lo que debe ser valorada la potencia muscular para comprobar la alteración del abastecimiento nervioso desde la médula espinal hasta el músculo.

FLEXORES

Flexor primario
Psoas-iliaco, nervio crural, L2 y L3.

Flexor secundario
Recto anterior del muslo.

EXTENSORES

Extensor primario
Glúteo mayor, nervio ciático menor, S1.

Extensor secundario
Tendones de la corva.

ABDUCTORES

Abductor primario
Glúteo medio, nervio glúteo superior, L5.

Abductor secundario
Glúteo menor.

ADUCTORES

Aductor primario
Primer aductor, nervio obturador, L2, L3 y L4.

Aductores secundarios
Segundo aductor, tercer aductor, pectíneo, recto interno.

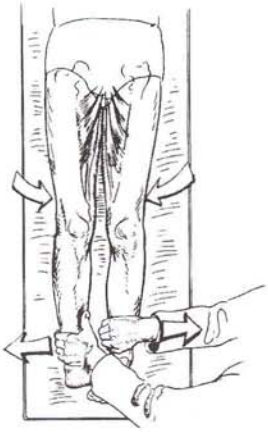

DISTRIBUCION SENSITIVA DE CADERA Y PELVIS

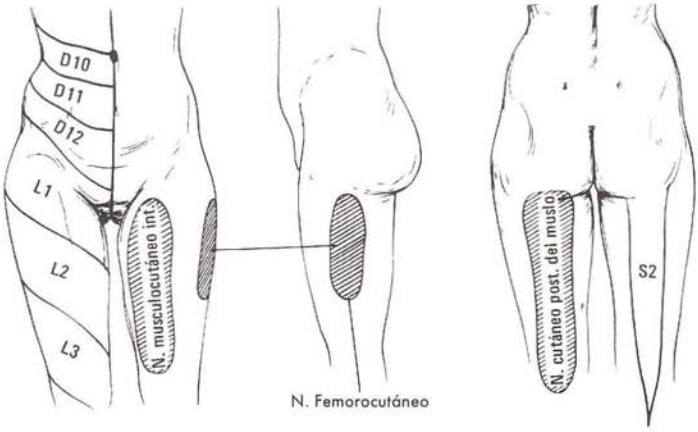

PRUEBAS ESPECIALES

PRUEBA DE TRENDELENBURG

Tiene por objeto valorar la potencia del músculo glúteo medio. El paciente de pie; el terapeuta detrás de él, observa la posición de las E.I.P.S., que se encuentren al mismo nivel. A continuación se pide al paciente que se sostenga sobre una pierna. Si

se conserva erguido el músculo glúteo medio del lado que sostiene el cuerpo indica que funciona bien (signo negativo). El músculo debe contraerse tan pronto como la pierna deja el piso y debe elevar la pelvis en el lado que no sostiene el cuerpo. Si la pelvis del lado que no sostiene el cuerpo se conserva en su posición o desciende, el músculo será débil o no actuará.

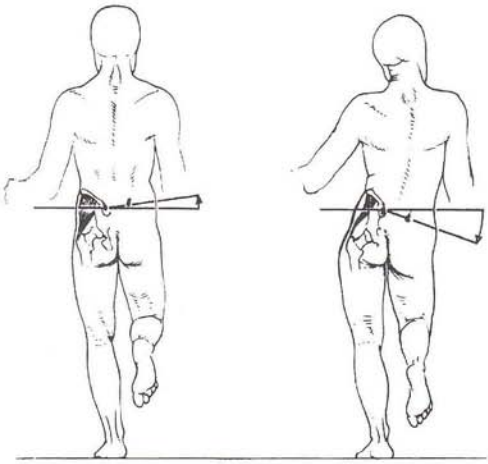

Durante la marcha el glúteo medio actúa de manera muy semejante a una varilla estabilizadora, puesto que impide que la cadera no apoyada descienda y se produzca inestabilidad.

Existen diversos trastornos que debilitan al músculo glúteo medio, como la coxa vara, fracturas del trocánter mayor o deslizamiento de la epífisis femoral capital, luxación congénita de cadera y problemas neurológicos (poliomielitis, mielomeningocele o lesión de una raíz nerviosa).

PRUEBA DE OBER

Paciente en decúbito lateral con la pierna afectada en la parte de arriba, en flexión de rodilla a 90°; el terapeuta detrás, realiza una abducción de cadera con la pierna del paciente relajada. A continuación se suelta la pierna que está en abducción. Si la cintilla iliotibial es normal el muslo caerá a la posición de aducción. Sin embargo si hay contractura de la fascia lata o de la cintilla iliotibial, el músculo se quedará en abducción cuando se suelta la pierna (prueba positiva). Es causada por poliomielitis o mielomeningocele.

PRUEBA DE LA CONTRACCION DE LA FASCIA LATA

PRUEBA POSITIVA

PRUEBA NEGATIVA

PRUEBAS DE LA LUXACION CONGENITA DE CADERA

CHASQUIDO DE ORTOLANI

El diagnóstico se efectúa realizando un movimiento de aducción con el muslo en flexión, abducción o rotación externa. La cadera no puede colocarse en abducción al mismo grado que la opuesta y ocurre un <<chasquido>> conforme se reduce la cadera.

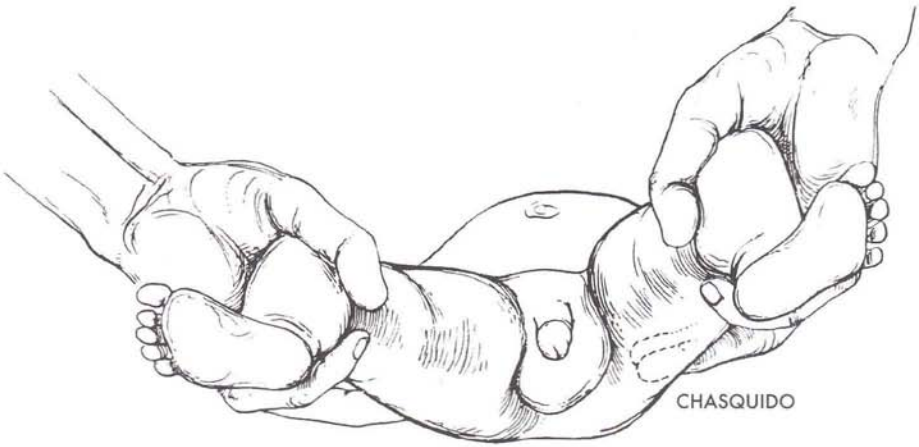

MOVIMIENTO DE TELESCOPIO

La luxación congénita de cadera puede diagnosticarse mediante tracción y empuje del fémur en relación con la pelvis. Se aplica tracción, con una mano, al fémur, a nivel de la rodilla; mientras con la otra se estabiliza la pelvis colocando el pulgar sobre el trocánter mayor. Se debe sentir el movimiento del trocánter mayor en sentido distal cuando se aplica tracción sobre el fémur y al devolverla a su posición previa. El movimiento anormal de oscilación nos indica la luxación.

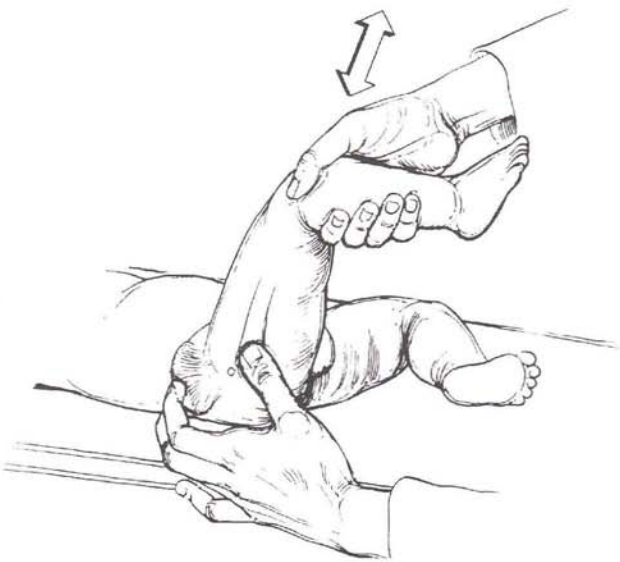

PRUEBAS COMPLEMENTARIAS

PRUEBA DE PATRIK

Paciente en supino con la pierna cruzada sobre la rodilla contraria. La cadera se encuentra en flexión, abducción y rotación externa. El terapeuta del lado de la lesión, coloca una mano sobre la EIAS del lado contrario para inmovilizar la pelvis y con la otra sobre la rodilla de la pierna en lesión presiona hacia abajo para bloquear la cadera e incidir directamente sobre la articulación. Si existe dolor podemos pensar en una bursitis de cadera o en una afección de la sacroiliaca de ese lado.

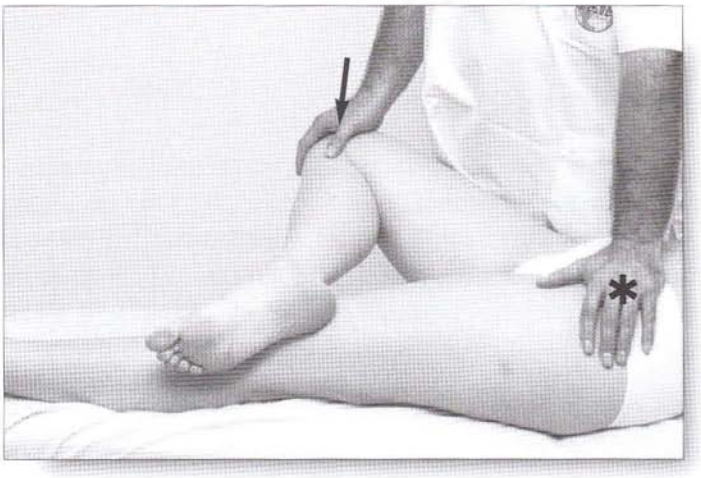

PRUEBA DE CIRCUNDUCCION

Paciente en supino. El terapeuta al lado atrapa con una mano la rodilla flexionada y con la otra el tobillo, realizando movimientos de circunducción interna y externa.

La limitación en rotación interna y flexión acusada nos informa de una posible artrosis de cadera así como la crepitación al movimiento.

PRIMERA FASE

SEGUNDA FASE

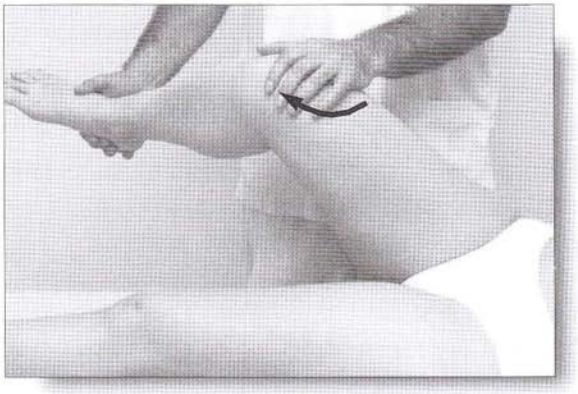

TERCERA FASE

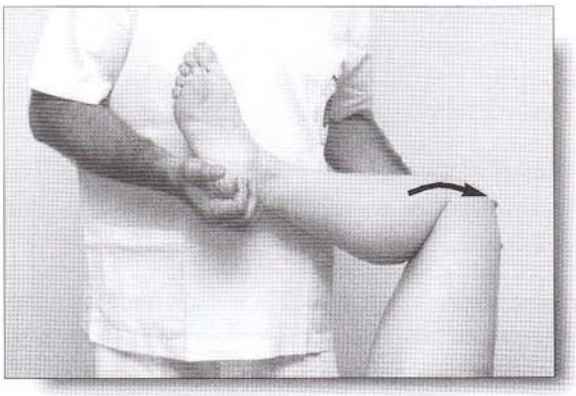

ZONAS RELACIONADAS

A menudo las afecciones de cadera tienen un origen reflejo de articulaciones vecinas. Los síntomas de dolor en la superficie posterior de la cadera suelen ser reflejos de la columna lumbar y corren por la trayectoria del nervio ciático. En algunos casos el dolor se refleja en la cadera desde la rodilla. Muy a menudo el dolor primario de la cadera se percibe como dolor inguinal (descartar cruralgias, L1 o psoitis).

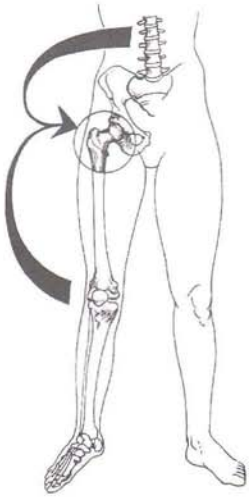

LA CADERA

Desde el punto de vista anatómico, la cadera es aparentemente independiente de las articulaciones del cinturón pelviano, comparándola con la articulación escapulohumeral, que es su homóloga en el miembro superior, y que depende estrechamente de sus cuatro articulaciones. Esto es así desde el punto de vista anatómico, pero no lo es desde el punto de vista mecánico y por tanto etiopatológico. La movilidad coxofemoral está prioritariamente condicionada por las relaciones mecánicas que mantienen el sacro y el iliaco. Toda lesión de la columna lumbar o de la pelvis modificará el espacio, la posición y la función de la articulación coxofemoral. Recíprocamente, el déficit de amplitud articular de la cadera, consecutivo a una lesión, determina un fenómeno lesional o una lesión secundaria de la pelvis y de la columna lumbar. Tanto en un caso como en el otro, importantes estructuras capsuloligamentarias y musculares son puestas en tensión, manteniendo un círculo de fenómenos patológicos que en dependencia del origen afectan a las articulaciones vecinas con compensaciones ascendentes o descendentes.

Inversamente al hombro, la cadera debe cumplir un doble papel: estático (de apoyo y soporte del peso del cuerpo), y dinámico (función articular). El estático es predominante por lo que la solidez prima sobre la movilidad.

Por lo expuesto vemos que la cadera trabaja estrechamente relacionada con el cinturón pelviano, así pues, sólo se estudiarán las lesiones más frecuentes, ya que el estudio y tratamiento de la cadera está ampliamente expuesto en el libro de la pelvis.

LESIONES DE LA ARTICULACION COXOFEMORAL

Las lesiones más frecuentes de la articulación coxofemoral son las de ***rotación interna, rotación externa*** y ***flexión***. Están producidas por el acortamiento de músculos de la pelvis.

- Un déficit en R.E. dará una lesión en R.I.
- Un déficit en R.I. dará una lesión en R.E.
- Un déficit en E. dará una lesión en F.

LIMITACION DE LA ROTACION INTERNA

CAUSAS:

- Sartorio.
- Piramidal.
- Obturador interno.
- Obturador externo.
- Cuádriceps crural.
- Pectíneo.
- Haz posterior del aductor mayor.
- Isquiotibiales.
- Glúteos.

LIMITACION DE LA ROTACION EXTERNA

CAUSAS:

- Glúteo medio.
- Glúteo mediano.
- Aductores.

LIMITACION DE LA EXTENSION

CAUSAS:

- Psoas-iliaco.
- Cuádriceps.

El tratamiento de estos músculos está explicado en el apartado de la pelvis, utilizando técnicas miotensivas y técnicas de Jones.

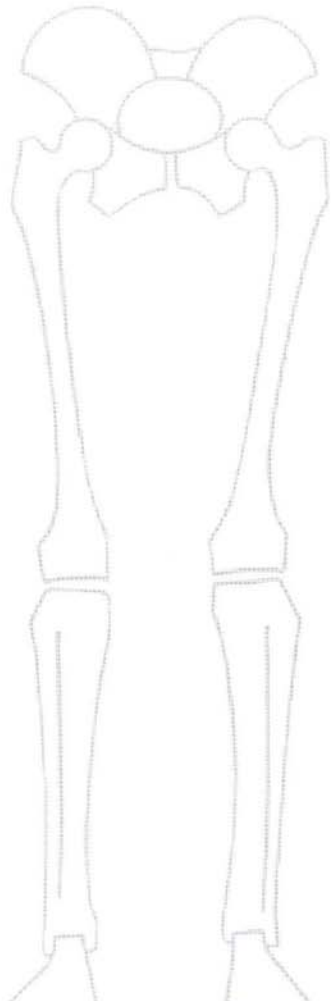

3

DIAGNOSTICO DE LAS LESIONES OSTEOPATICAS DE LA CADERA

DIAGNOSTICO

ROTACION EXTERNA

Paciente en posición supina. El terapeuta al lado de la camilla, coloca la pierna del paciente en flexión de cadera y rodilla a 90°, realizando una rotación interna. Si sobre el eje de la pierna la rotación no llega a 45°, nos confirma el acortamiento y la restricción de movilidad.

Variante.
Piernas rectas Supino, coger de tob. realizando una Re de ambas ACF y comparar.
Manos terapeuta cruzadas

VARIANTE EN PRONO

El terapeuta flexiona las rodillas del paciente a 90° y realiza una rotación interna de cadera. Si sobre el eje de la pierna la rotación no llega a 45°, nos confirma el acortamiento y la restricción de movilidad.

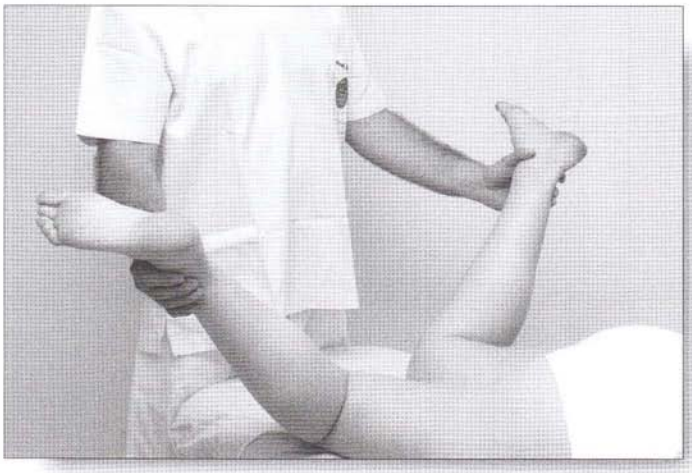

ROTACION INTERNA

Se realizan igual que las anteriores, cambiando el movimiento de rotación.

Variante
Paciente Piernas cerrar
supino
cojer tob. ambos
y realizar Ri comparando



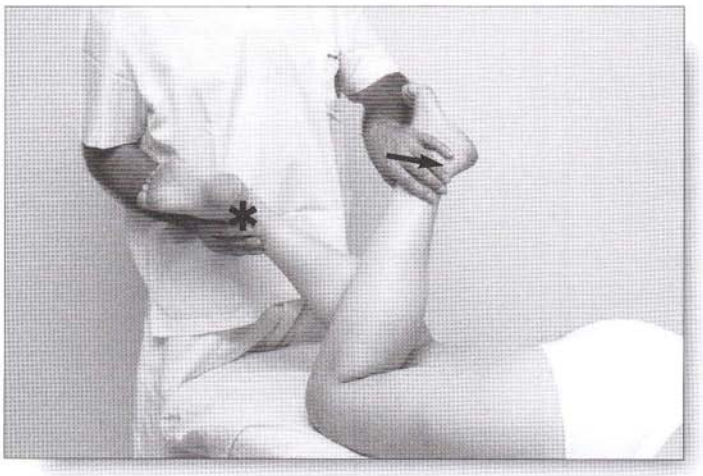

FLEXION

Se realiza con el paciente en decúbito prono. El terapeuta al lado de la camilla, levanta el muslo, con la pierna en flexión y extendida, comprobando los grados de extensión de cadera. Si comprobamos que al comienzo de la extensión se levanta la pelvis, nos confirmará el acortamiento muscular y la restricción de movilidad.

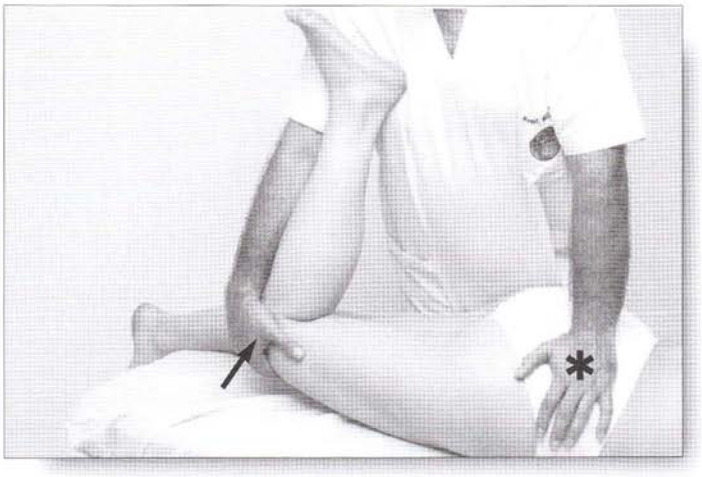

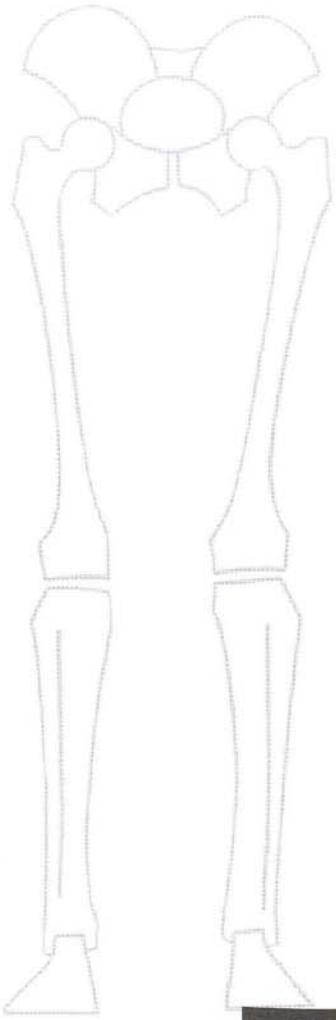

4

TECNICAS DE NORMALIZACION

TECNICAS DE NORMALIZACION

LESION EN ROTACION EXTERNA

El terapeuta, del lado contrario a la lesión, coge el tobillo con una mano y coloca la rodilla en flexión (90°), y con la eminencia tenar e hipotenar de la otra mano toma contacto en la cara posterior del trocánter mayor, inmovilizando la pelvis con su cuerpo, efectuando una rotación interna hasta la puesta en tensión y presionando hacia abajo sobre el trocánter mayor, previa resistencia muscular para ir ganando grados de movilidad en la fase de espiración.

VARIANTE EN SUPINO

Paciente con la pierna flexionada y en aducción. El terapeuta, al lado, sitúa una mano en la E.I.A.S. del lado de la lesión para inmovilizar la pelvis y ayudándose con su cuerpo en contacto con la parte externa de la pierna, la lleva en aducción hasta la puesta en tensión, ayudándose por sujección de la mano libre a la camilla. En esta posición, se pide al paciente que realice una abducción contra resistencia, ganando grados de movilidad en aducción en la fase de espiración, relajación.

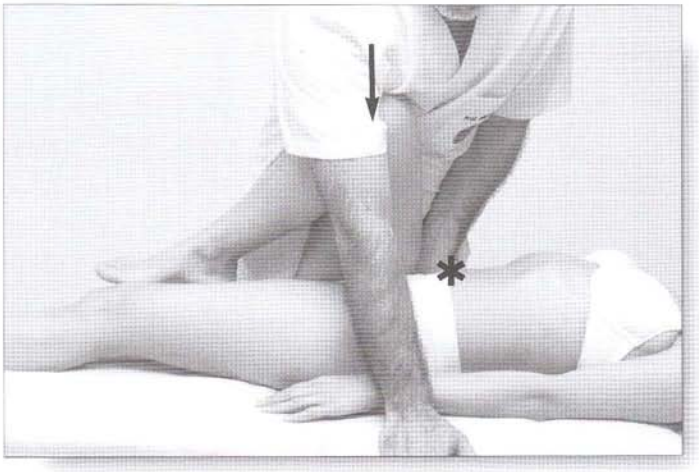

LESION EN ROTACION INTERNA

Paciente con la pierna en flexión y abducción. El terapeuta del lado de la lesión, atrapa con una mano el tobillo, colocando su antebrazo sobre la cara interna de la rodilla y la otra sobre la E.I.A.S. opuesta. En esta posición, se pide al paciente que efectúe una aducción contra resistencia y en la fase de espiración y relajación se van ganando grados en abducción.

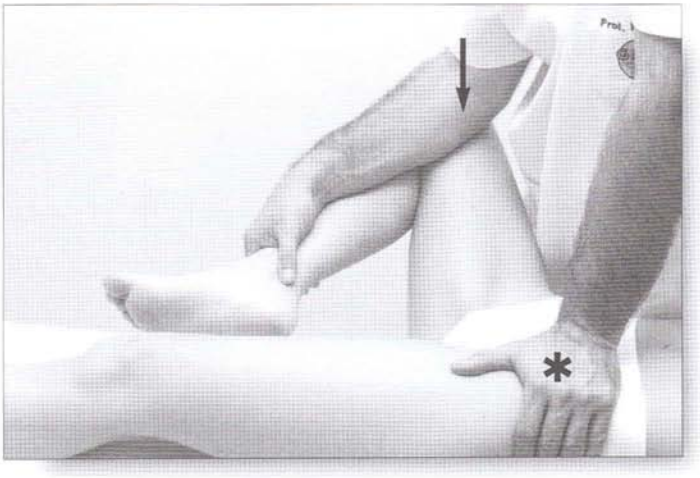

TECNICA SUTHERLAND PARA LA ROTACION INTERNA Y EXTERNA

LESION EN ROTACION EXTERNA

Paciente sentado con la pierna lesionada cruzada sobre su rodilla. El terapeuta, frente a él, con un pie sujeta el del paciente, apoyado en el suelo y con su rodilla el pie cruzado, pasando a colocar la eminencia hipotenar lo más cerca posible de la interlínea articular, desplazando ligeramente la musculatura sobre el cuello del fémur, y con la otra mano sobre la rodilla de la pierna cruzada presiona hasta que se levante la cadera. En esta posición, le pide al paciente que se mantenga en apnea inspiratoria y posteriorice el hombro contrario hasta donde pueda, volviendo a la posición inicial espirando. Repetir varias veces, procurando aumentar la elastificación cada vez, por presión sobre la rodilla.

Nota: *esta técnica se realiza primero en el sentido de la lesión y luego en el de corrección (corresponde con el esquema de lesión en rotación interna).*

PRIMERA FASE

SEGUNDA FASE

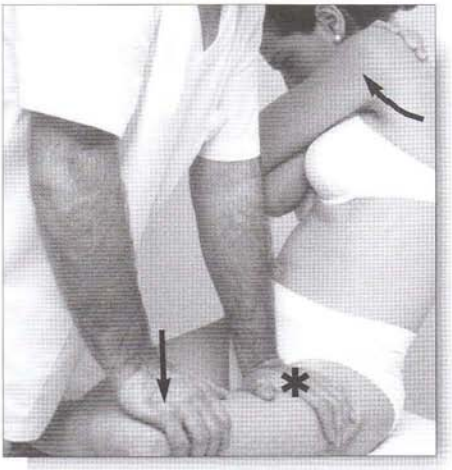

LESION EN ROTACION INTERNA

Paciente sentado con la pierna del lado de la lesión cruzada sobre la rodilla. El terapeuta enfrente, con su pie sujeta el del paciente, apoyado en el suelo, y con la rodilla el pie cruzado, pasando a colocar la eminencia hipotenar lo más cerca de la interlínea articular, desplazando ligeramente la musculatura sobre el cuello del fémur. Con la otra mano, colocada en la parte externa de la rodilla, pide al paciente que efectúe una inspiración y anteriorice el hombro del mismo lado de la lesión y lateralice el tronco, presionando con la pierna en abducción al mismo tiempo que el paciente vuelve a la posición de partida, ganando grados con la pierna en cada fase.

Nota: *esta técnica se realiza primero en el sentido de la lesión y luego en el de corrección (corresponde con el esquema de lesión en rotación externa).*

PRIMERA FASE

SEGUNDA FASE

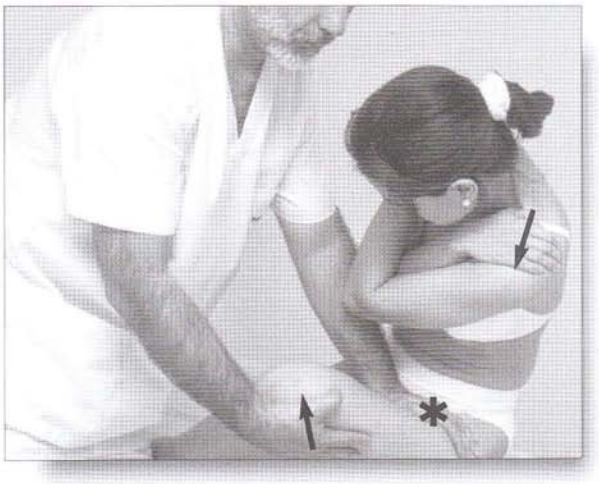

LESION EN FLEXION

Paciente en prono. El terapeuta del lado contrario a la lesión, coloca el muslo sobre su hombro, sujetándolo con las dos manos y con el antebrazo sujeta la zona lumbar, efectuando una extensión con tracción en estiramiento. Seguidamente, coloca el codo en la cara posterior del trocánter mayor y con la otra mano coge la rodilla, llevando la pierna en aducción y extensión hasta la puesta en tensión, realizando la tracción hacia abajo, sobre el trocánter mayor.xxx

FASE DE DESCOAPTACION



FASE DE NORMALIZACION



TRATADO DE OSTEOPATIA INTEGRAL

MIEMBRO SUPERIOR

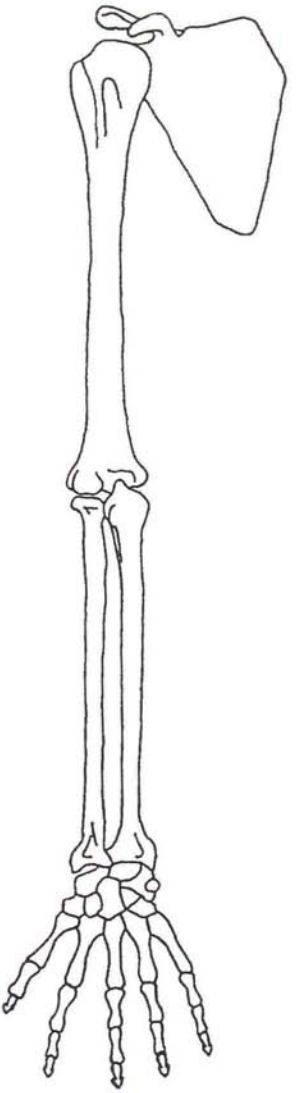

ARTICULACION DEL HOMBRO

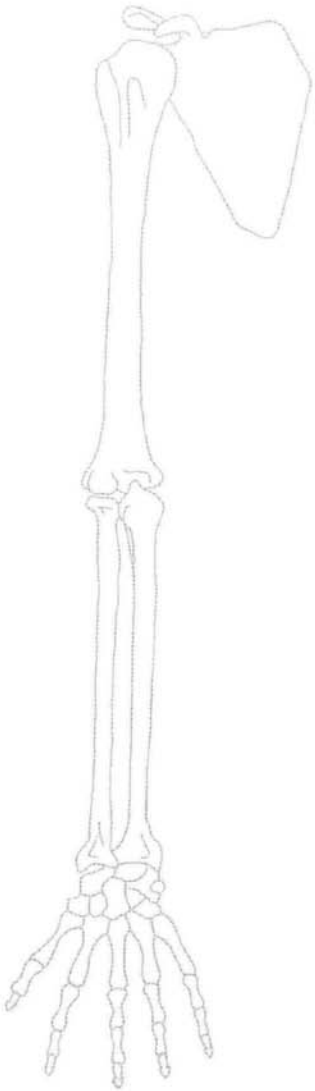

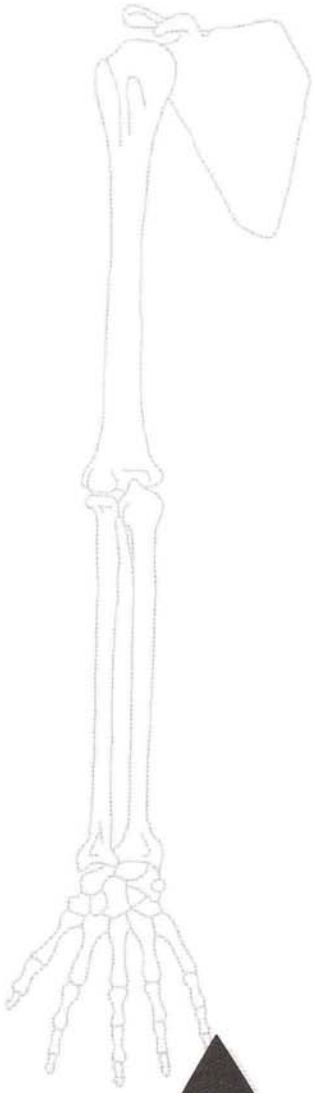

1

ANATOMIA Y FISIOLOGIA ARTICULAR DEL HOMBRO

EL HOMBRO

El complejo articular del hombro está constituido por cuatro articulaciones, tres de ellas auténticas, desde el punto de vista anatómico (contacto de dos superficies de deslizamiento formadas por cartílago), que son: la ***escapulohumeral,*** la ***acromioclavicular*** y la ***esternoclavicular.*** La articulación ***escapulotorácica*** no es una articulación anatómica auténtica, aunque si lo es desde el punto de vista fisiológico. Las cuatro forman un todo desde el punto de vista mecánico, por lo que la alteración de alguna de ellas afectaría al conjunto articular.

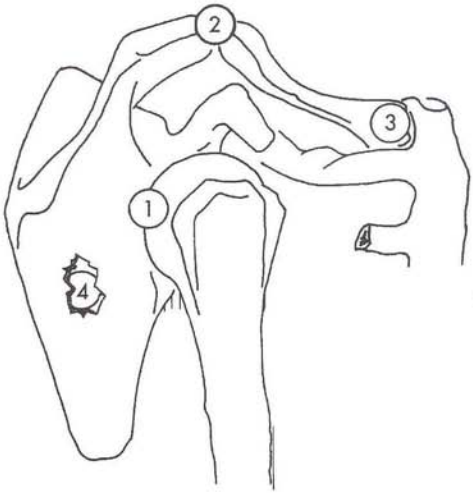

ARTICULACION ESCAPULOHUMERAL

Es la articulación más importante desde el punto de vista anatómico.

Es una articulación de tipo enartrosis con superficies esféricas, con tres ejes y con tres sentidos de libertad de movimiento.

CABEZA HUMERAL

Está orientada hacia arriba, hacia dentro y hacia atrás, con un tercio de esfera de 30 mm de radio.

Su eje forma con el diafisario un ángulo de 135°, llamado de "inclinación" y con el plano frontal un ángulo de 30°, llamado de "declinación".

Está separada del resto de la epífisis superior del húmero por el cuello anatómico, cuyo plano de inclinación sobre la horizontal es de 45°.

Presenta dos prominencias laterales en las que se insertan los músculos periarticulares:

- Tuberosidad menor o troquín, anterior.
- Tuberosidad mayor o troquíter, externa.

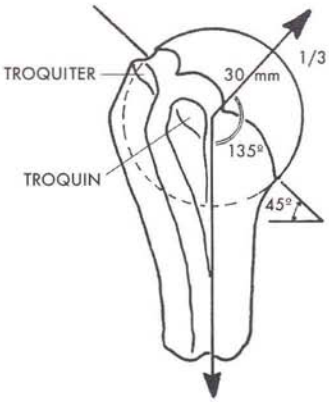

CAVIDAD GLENOIDEA DEL OMOPLATO

Situada en el ángulo superoexterno del cuerpo del omóplato, se orienta hacia fuera, hacia delante y ligeramente hacia arriba. De concavidad irregular y menos acusada que la convexidad de la cabeza.

Está rodeada por el reborde glenoideo que queda interrumpido por la escotadura glenoidea en su parte anterosuperior. La cavidad glenoidea tiene una superficie menor que la de la cabeza humeral.

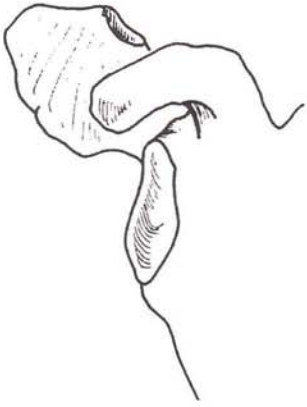

EL RODETE GLENOIDEO

Anillo fibrocartilaginoso aplicado sobre el reborde glenoideo que recubre la escotadura glenoidea, aumentando ligeramente la superficie de la glenoide y acentuando la concavidad.

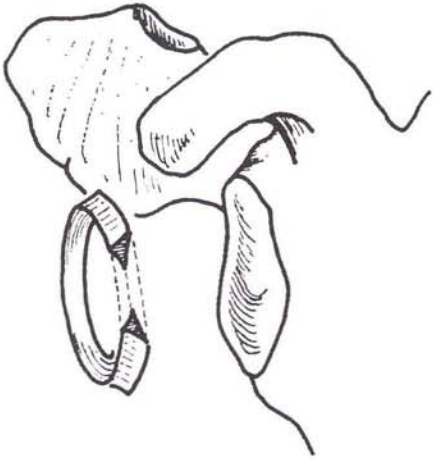

SUPERFICIES ARTICULARES Y MANGUITO CAPSULAR

En una vista interna de la cabeza humeral, rodeada por la cápsula (1), distinguimos:

- ***La frénula capsular (2)***, por debajo del polo inferior de la cabeza, son repliegues sinoviales elevados por fibras recurrentes de la cápsula.
- ***El engrosamiento formado por el fascículo superior del ligamento glenohumeral (3)***. En el interior de la cápsula se aprecia el ***tendón*** (seccionado) ***de la porción larga del bíceps (4)***.

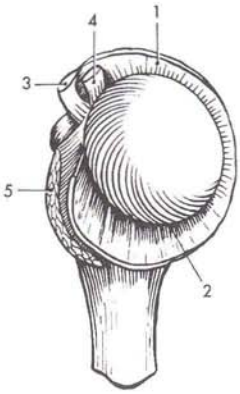

Por fuera de la cápsula, la ***sección del músculo subescapular (5)***, en las proximidades de su inserción al troquín.

En una vista externa de la cavidad glenoidea, distinguimos:

- El ***rodete glenoideo (1)*** que pasa a manera de puente por encima de la ***escotadura glenoidea (2)*** y presta inserción, a nivel de su polo superior, a fibras del ***tendón de la porción larga del bíceps (3)*** y que así se hace intracapsular.
- La ***cápsula (4)*** y sus refuerzos ligamentosos, ***coracohumeral (5) y glenohumeral (6, 7 y 8).***
- La ***apófisis coracoides (9).***
- La ***sección de la espina del omóplato (10).***
- La ***tuberosidad subglenoidea (11).***
- Y la ***porción larga del tríceps braquial*** (extracapsular).

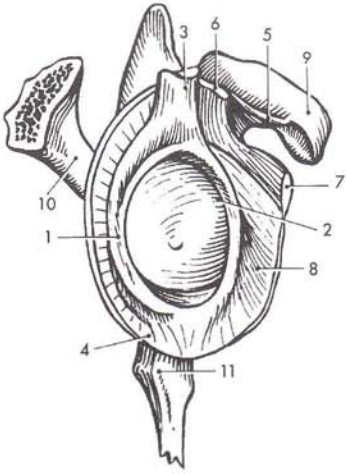

LIGAMENTOS DE LA ARTICULACION ESCAPULOHUMERAL

LIGAMENTO CORACOHUMERAL (1).

Se extiende desde la ***coracoides (2)*** hasta el ***troquíter (3)***, donde se inserta el ***músculo supraespinoso (4)*** y hasta el ***troquín (5)***, donde se fija el ***músculo subescapular (6)***. La separación de los fascículos del ligamento coracohumeral cierra, por arriba, la escotadura intertuberositaria, por donde el ***tendón de la porción larga del bíceps (7)*** sale de la articulación, recorriendo el surco intertuberositario, transformado en corredera por el ***ligamento humeral transverso (8).***

LIGAMENTO GLENOHUMERAL

Formado por tres fascículos: superior ***(supragleno-suprahumeral) (9)***, medio ***(supragleno-prehumeral) (10)*** e inferior ***(pregleno-subhumeral) (11).***

El conjunto dibuja una Z visible en la cara anterior de la cápsula. Entre los tres fascículos hay dos puntos débiles: el ***foramen de Weitbrecht (12)*** y ***foramen de Rouvière (13)***, por el cual la sinovial articular puede comunicar con la bolsa serosa subcoracoidea.

Porción larga del tríceps (14).

Ligamentos que carecen de acción mecánica: el ***ligamento coracoideo (15)*** y el ***ligamento espinoglenoideo (16)***.

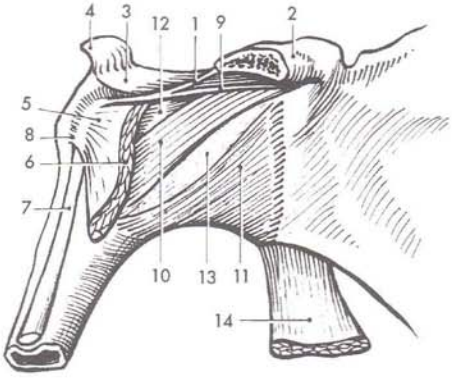

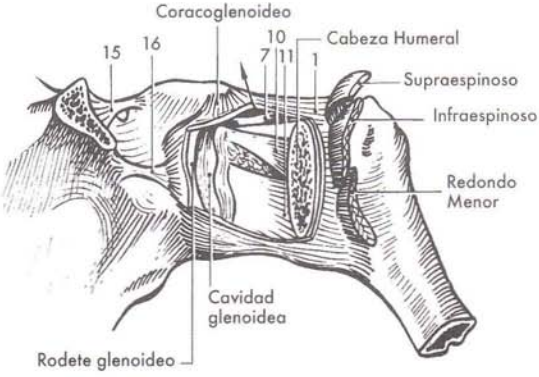

FUNCION DEL LIGAMENTO GLENOHUMERAL

EN ABDUCCION

Se tensan los fascículos medio e inferior.

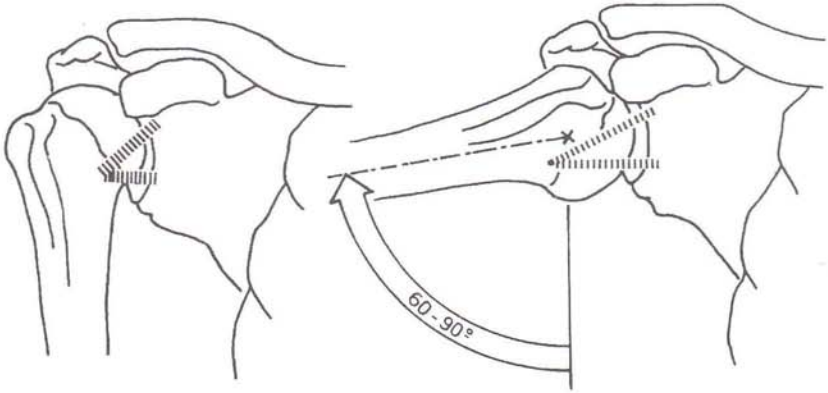

EN ROTACION EXTERNA

Se tensan los tres fascículos del ligamento.

EN ROTACION INTERNA

Se distienden los tres fascículos del ligamento.

ROTACION EXTERNA

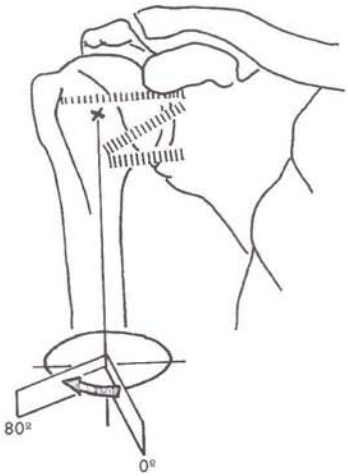

ROTACION INTERNA

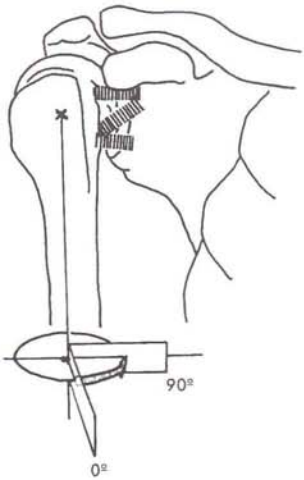

FUNCION DEL LIGAMENTO CORACOHUMERAL EN LA FLEXION-EXTENSION

POSICION NEUTRA

Se observan sus dos fascículos: troquiniano por delante y troquiteriano por detrás.

FLEXION

Tensión predominante sobre el fascículo troquiteriano.

POSICION NEUTRA *FLEXION*

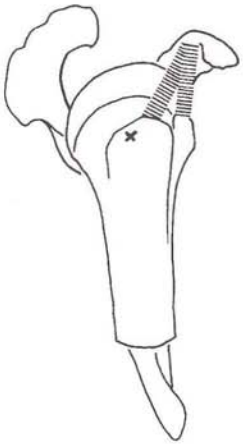

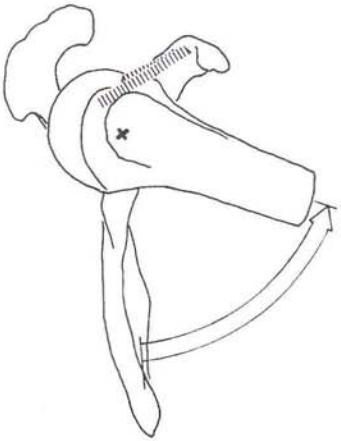

La rotación interna que aparece al final de la flexión distiende los ligamentos coracohumerales y glenohumerales y permite una mayor amplitud de movimiento.

EXTENSION

Tensión predominante sobre el fascículo troquiniano.

EXTENSION

TENDON LARGO DEL BICEPS

Desempeña una función importante en la fisiología y patología del hombro.

Cuando el bíceps se contrae para levantar un objeto pesado, sus dos cabos desempeñan una función importante para asegurar la coaptación simultánea del hombro. La porción corta eleva el húmero con relación al omóplato apoyándose sobre la coracoides, e impide así con los otros músculos longitudinales (tríceps largo, coracobraquial, deltoides) la luxación de la cabeza humeral hacia abajo. Simultáneamente, la porción larga aplica la cabeza humeral en la glenoides; esto es particularmente cierto en ocasiones, ya que el bíceps largo forma también parte de los abductores. Cuando está desgarrado disminuye en un 20% la fuerza de abducción.

El grado de tensión inicial del bíceps largo depende de la longitud del trayecto recorrido en su porción horizontal intra-articular. Esta longitud es máxima en posición intermedia (A) y en rotación externa (B), siendo máxima la eficacia de la porción larga. Por el contrario, en rotación interna (C) el trayecto intraarticular es más corto y es mínima la eficacia del bíceps largo. Por lo que se comprende que el tendón del bíceps largo, a nivel de la escotadura intertuberositaria, sufra una gran fatiga mecánica. Si con el transcurso de la edad sobreviene la degeneración de las fibras colágenas, el tendón acaba por romperse en su porción intraarticular a la entrada de la corredera bicipital, produciendo un cuadro clínico bien característico en el curso de las periartritis escapulohumerales.

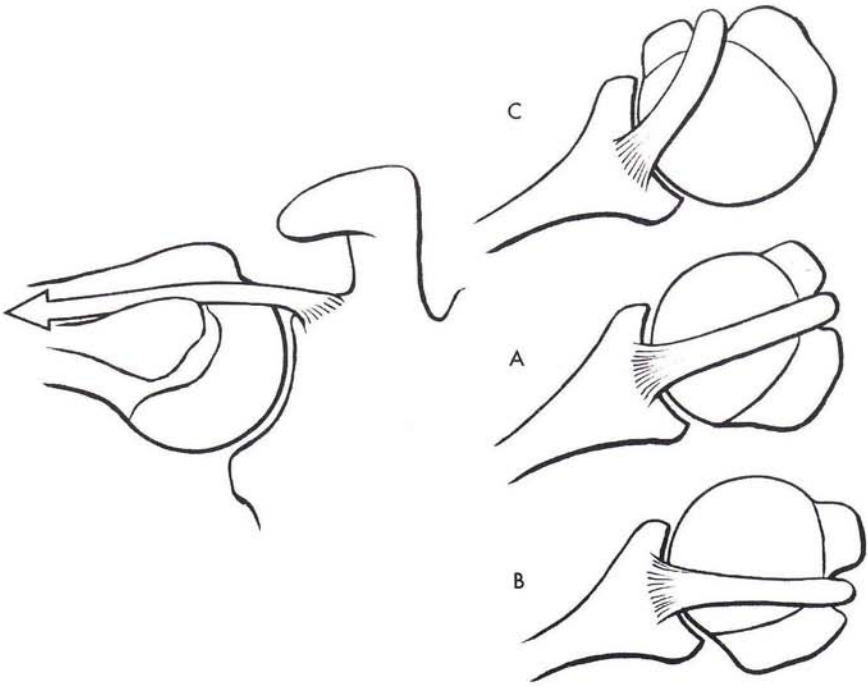

ARTICULACION ESTERNOCLAVICULAR

Las superficies articulares tienen forma de una silla de montar (superficie toroide), presentando una curvatura doble, una en sentido inverso de la otra, es decir convexas en un sentido y cóncavas en el otro. La superficie menor (1) corresponde a la clavícula, y la mayor (2) es esternocostal. En realidad, la superficie clavicular (1), más extensa en sentido horizontal que en sentido vertical, sobrepasa los límites de la superficie esternocostal (2) por arriba, y sobre todo, por atrás.

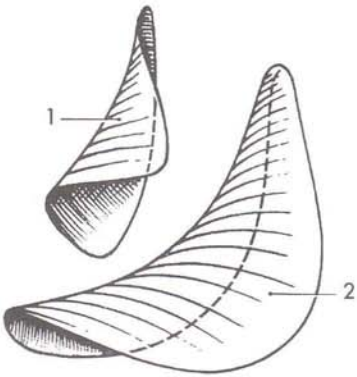

Las superficies articulares encajan entre sí a la perfección. Posee dos ejes perpendiculares en el espacio:

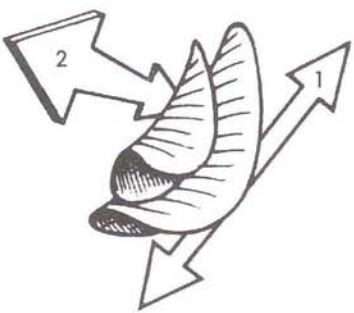

- El ***eje 1*** corresponde a la concavidad de la superficie clavicular y permite los movimientos de la clavícula en el plano horizontal.
- El ***eje 2*** corresponde a la concavidad de la superficie esternocostal y permite los movimientos de la clavícula en el plano vertical.

Esta articulación posee, pues, dos ejes y dos grados de libertad de movimiento. Existe, sin embargo, un movimiento de rotación longitudinal.

ARTICULACION ESTERNOCOSTOCLAVICULAR

Articulación derecha, representada abierta por su cara anterior.

Extremo interno de la clavícula (1), con la superficie articular (2), rechazada a un lado, después de haber seccionado el ligamento superior (3), el ligamento anterior (4), el ligamento costoclavicular (5) que es el más potente de todos, el ligamento posterior (6) y la superficie esternoclavicular (7).

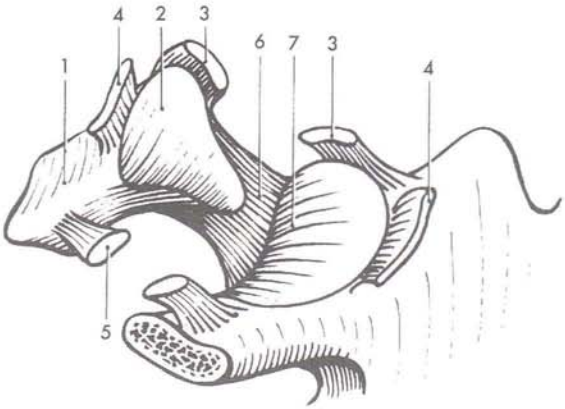

VISTA ANTERIOR DE LA ARTICULACION ESTERNOCOSTOCLAVICULAR

MITAD DERECHA. Corte verticofrontal en el que se distinguen:

- ***El ligamento costoclavicular (1)***, que desde su inserción en la cara superior de la primera costilla se dirige hacia arriba y hacia fuera, en dirección a la cara inferior de la clavícula.

- Con frecuencia, los radios de curvatura de las dos superficies articulares no son iguales y la concordancia queda restablecida por un ***menisco (3)***. Este menisco subdivide la articulación en dos cavidades secundarias, que pueden estar comunicadas entre sí si el menisco se halla reforzado en su parte central.

- El ***ligamento esternoclavicular (4)***, ligamento superior de la articulación, está recubierto, por arriba, por el ***ligamento interclavicular (5)***.

MITAD IZQUIERDA. Vista anterior, que muestra:

- El ***ligamento costoclavicular (1)*** y el ***músculo subclavio (2)***.

- El ***eje X, horizontal*** y algo oblicuo hacia delante y hacia fuera, corresponde a los movimientos de la clavícula en el plano vertical. Amplitud: elevación 10 cm, y descenso, 3 cm.

- ***El eje Y***, situado en un plano vertical, oblicuo hacia abajo y un poco hacia fuera, pasa por la parte media del ligamento costoclavicular. Amplitud: anteposición del extremo externo de la clavícula, 10 cm; retroposición del extremo interno, 3 cm.

En esta articulación existe, además, un tercer movimiento, el de ***rotación axial de la clavícula***, de 30° de amplitud. Sólo es posible gracias a la holgura mecánica de la articulación, debida a la laxitud de los ligamentos.

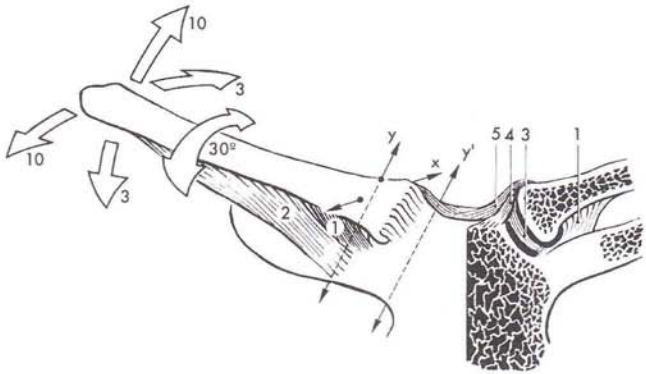

MOVIMIENTOS DE LA CLAVICULA EN EL PLANO HORIZONTAL

- El trazo grueso representa la posición media de la clavícula.
- El punto Y' corresponde al eje mecánico del movimiento.
- Las dos cruces representan las posiciones extremas de la inserción clavicular del ligamento costoclavicular.
- La anteposición está limitada por la tensión del ligamento costoclavicular y por la del ligamento anterior (1).
- La retroposición está limitada por la tensión del ligamento costoclavicular y por la del ligamento posterior (2).

Recuadro pequeño: corte a nivel del ligamento costoclavicular que muestra la tensión a que se encuentra sometido en las posiciones extremas.

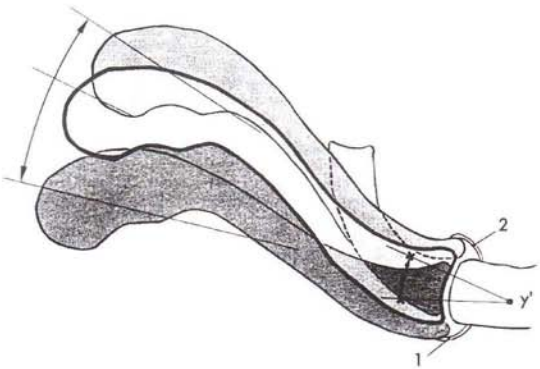

MOVIMIENTOS DE LA CLAVICULA EN EL PLANO FRONTAL

- La cruz corresponde al eje X.
- Cuando el extremo externo se eleva (trazo grueso), su extremo interno resbala hacia abajo y hacia fuera (flecha blanca). El movimiento está limitado por la tensión del ligamento costoclavicular (franja rayada) y por el tono del músculo subclavio (flecha más grande estriada).
- Cuando la clavícula desciende, se eleva su extremo interno. El movimiento está limitado por la tensión del ligamento superior y por el contacto de la clavícula con la cara superior de la primera costilla.

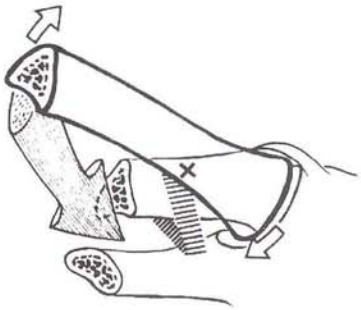

ARTICULACION ACROMIOCLAVICULAR

Vista posteroexterna de la articulación acromioclavicular en la que se han separado artificialmente el omóplato y la clavícula, y en la que distinguimos:

- La ***espina del omóplato (1)*** prolongada hacia fuera por el ***acromion (2)***, que en su borde anterointerno posee una ***carilla articular (3)*** plana o ligeramente convexa. Esta articulación es una artrodia orientada hacia delante, hacia dentro y hacia arriba.
- ***La clavícula (4)***, cuyo extremo externo está cortado, a expensas de su cara inferior, por una ***carilla articular (5)*** plana o ligeramente convexa que "mira" hacia abajo, hacia atrás y hacia fuera.
- De la base de la ***apófisis coracoides (6)*** parten dos ligamentos potentes:
  - El ***ligamento conoide (7)***, que va a fijarse en el tubérculo conoide de la cara inferior de la clavícula.
  - El ***ligamento trapezoide (8)***, en forma de cuadrilátero que contacta con el conoide en su borde externo.
- ***Fosa supraespinosa (9)*** y ***cavidad glenoidea (10)***.

El dibujo de la figura pequeña muestra un corte de los diferentes elementos en el que se distinguen:

- La cápsula, reforzada en su parte superior por el ***ligamento acromioclavicular (12)***.
- El ***fibrocartílago interarticular (11)*** que restablece la congruencia de las superficies articulares.

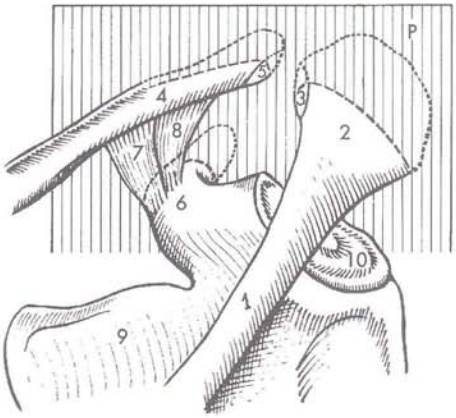

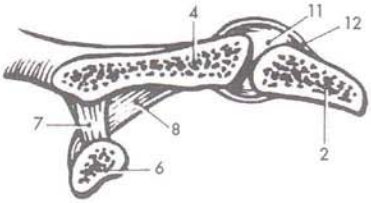

Vista frontal de la apófisis coracoides derecha en la que se distinguen los ligamentos claviculares.

LIGAMENTO CONOIDE (C)

Se inserta en el vértice del codo de la apófisis coracoides en forma de abanico de vértice inferior, situado en un plano frontal.

LIGAMENTO TRAPEZOIDE (T)

Inserto en el borde interno del segmento horizontal de la apófisis, se dirige hacia arriba y afuera, es una lámina fibrosa en forma de cuadrilátero, orientada en sentido oblicuo, de tal modo que su cara anterointerna mira hacia dentro, hacia delante y hacia arriba, y su cara posteroexterna mira hacia atrás, hacia fuera y abajo. Este ligamento contacta con el conoide a nivel de su borde externo.

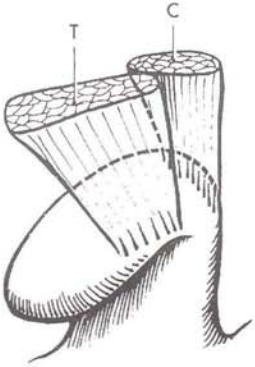

Vista superoexterna de la articulación acromioclavicular derecha en la que se distinguen:

- El ***plano superficial del ligamento acromioclavicular (11)*** seccionado para poder mostrar su plano profundo, que refuerza la cápsula.
- ***Ligamento conoide (7), trapezoide (8)*** y el ***ligamento coracoclavicular (12)***.
- El ***ligamento acromiocoracoideo (13)*** sin acción mecánica, que contribuye a la formación del canal del supraespinoso.

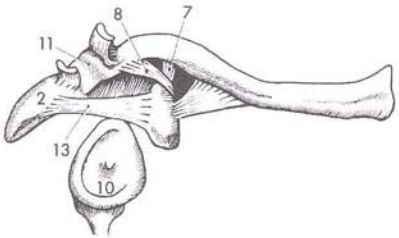

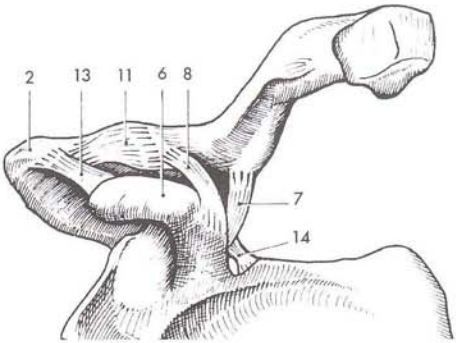

FUNCION DE LOS LIGAMENTOS CORACOCLAVICULARES

Cuando se abre el ángulo formado por la clavícula y el omóplato, el ligamento conoide se tensa y limita el movimiento.

El cierre del ángulo entre la clavícula y el omóplato, tensa el ligamento trapezoide limitando el movimiento.

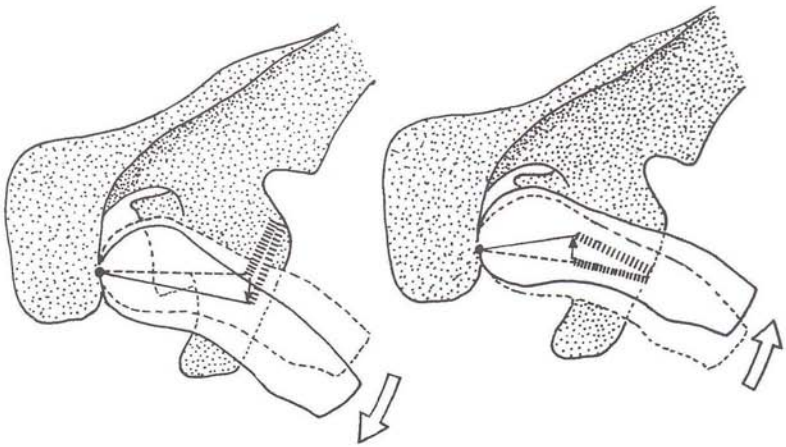

MOVIMIENTO DE ROTACION AXIAL

La cruz señala el centro de rotación. La amplitud de esta rotación es de 30° que se suma a la rotación de 30° que tiene lugar en la articulación esternocostoclavicular, para hacer posibles los 60° de amplitud de los movimientos de basculación del hombro. Este movimiento tensa los ligamentos conoide y trapezoide.

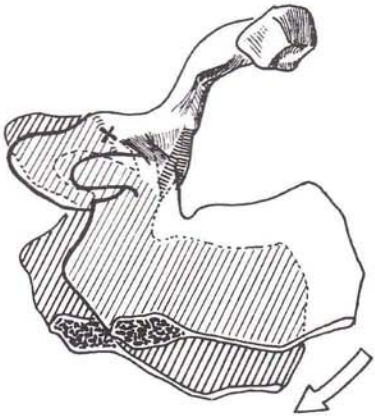

ARTICULACION ESCAPULOTORACICA

CINTURA ESCAPULAR

El tercio superior de la columna dorsal está relacionado con el miembro superior a través de la cintura escapular, que cierra el estrecho superior de la misma, formando un óvalo semirrígido visto desde arriba, compuesta en la parte anterior por las articulaciones esternoclaviculares y en la zona posterior, más móvil por las vértebras dorsales altas, el omóplato, los músculos y las fascias por las que discurre.

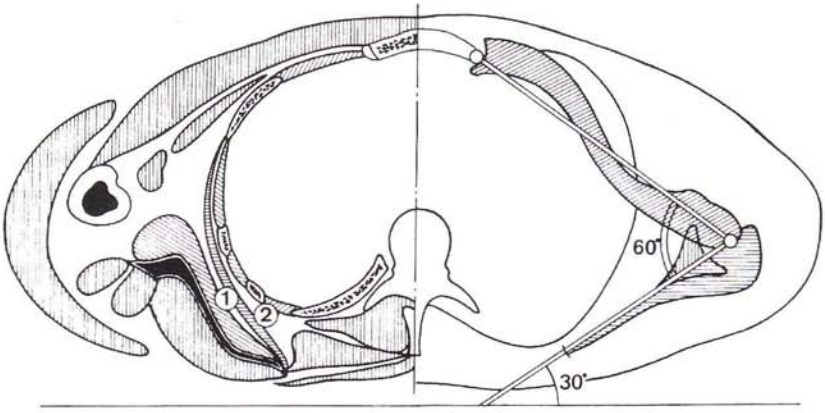

MOVIMIENTOS DE LA ESCAPULA

1) DESPLAZAMIENTO LATERAL DEL OMOPLATO

El plano del omóplato forma, entre sus dos posiciones extremas, un ángulo diedro de 40 a 45 grados que corresponde a la amplitud global del cambio de orientación de la glenoide en el plano horizontal, es decir, alrededor de un eje vertical imaginario.

2) MOVIMIENTOS DE TRASLACION LATERAL DEL OMOPLATO

La amplitud total entre estas dos posiciones extremas es de 15 cm.

3) MOVIMIENTOS DE TRASLACION VERTICAL DEL OMOPLATO

Con una amplitud de 10 a 12 cm y cierto grado de basculación.

4) MOVIMIENTOS DE BASCULACION O CAMPANEO

La amplitud total es de 60° aproximadamente.

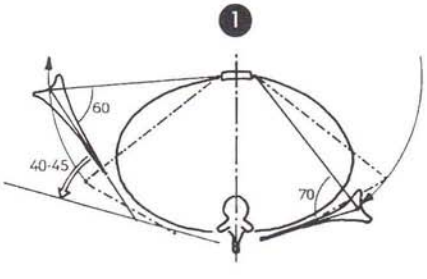

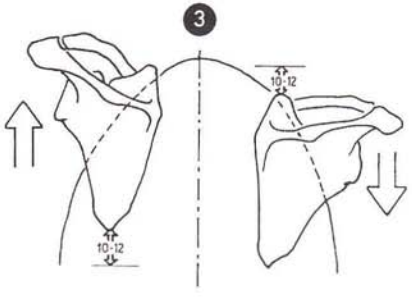

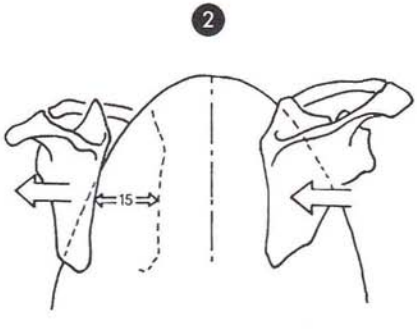

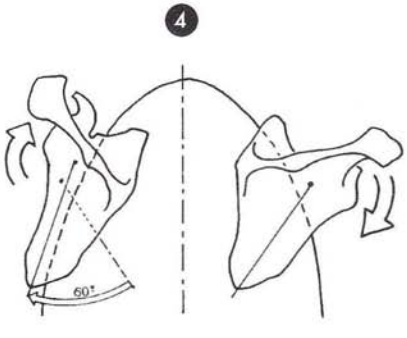

MUSCULATURA ESCAPULAR

1. Trapecio
2. Romboides
3. Angular del omóplato
4. Serrato mayor
5. Pectoral menor
6. Subclavio.

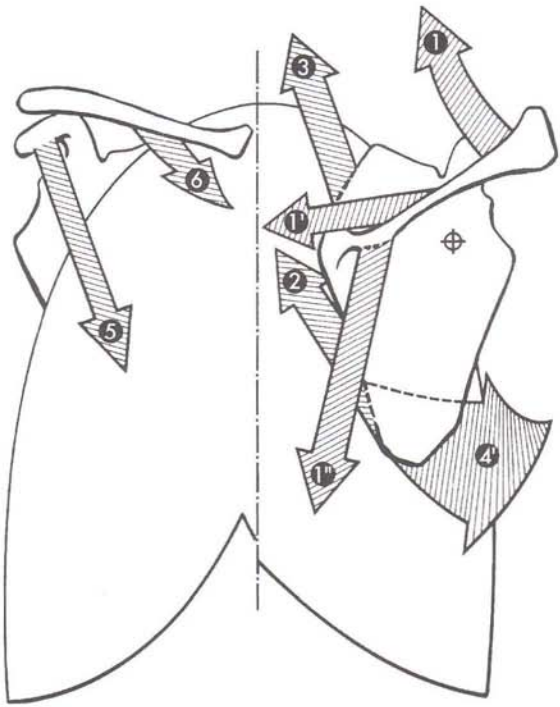

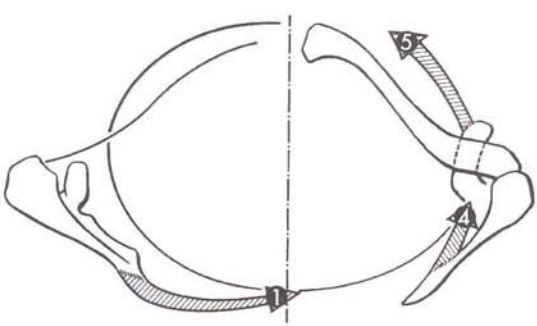

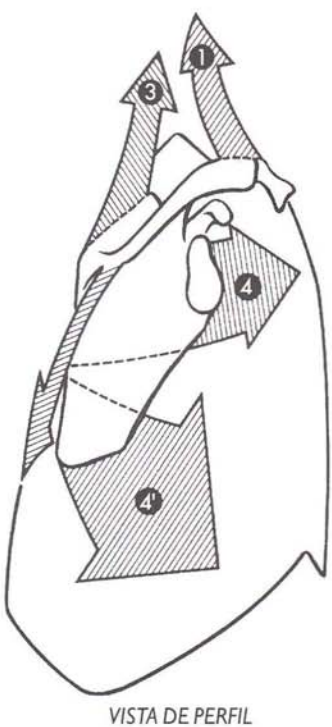

PATRONES POSTURALES POR DEBILIDAD DE LA MUSCULATURA ESCAPULAR

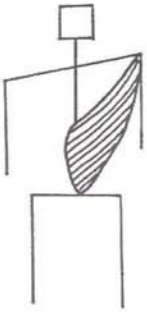

GRAN DORSAL DERECHO

Nota: *escoliosis lumbar izquierda*

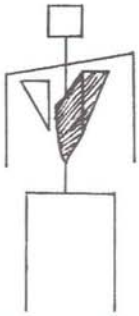

FIBRAS INFERIORES DEL TRAPECIO DERECHO

Nota: *escoliosis dorsolumbar izquierda.*

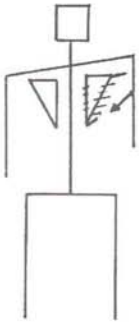

SERRATO ANTERIOR DERECHO

Nota: *escápula derecha alada.*

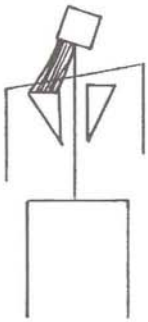

FIBRAS SUPERIORES DEL TRAPECIO IZQUIERDO.

Nota: *báscula escapular izquierda y latero-flexión derecha de la cabeza.*

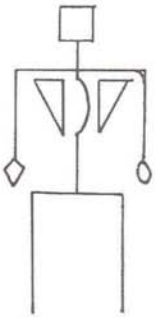

PECTORAL MAYOR CLAVICULAR DERECHO

Nota: *contracción del romboides, escápula dorsal derecha y rotación externa del brazo.*

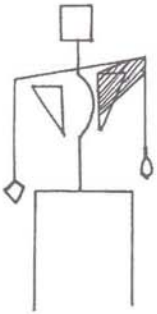

PECTORAL MAYOR ESTERNAL DERECHO

Nota: *contracción del romboides, escoliosis dorsal derecha, báscula escapular izquierda y rotación externa del brazo.*

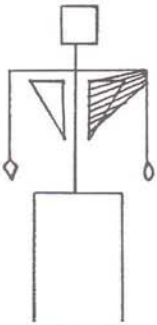

SUBESCAPULAR DERECHO

Nota: *rotación externa del brazo*

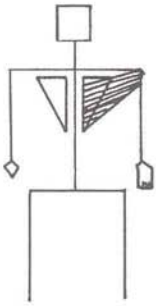

REDONDO MENOR E INFRAESPINOSO DERECHOS

Nota: *rotación interna del brazo.*

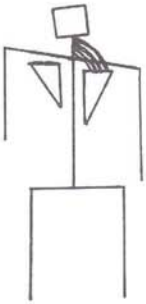

ANGULAR DE LA ESCAPULA DERECHO

Nota: *báscula escapular derecha y omóplato izquierdo ascendido.*

MUSCULOS DEL HOMBRO

CORACOBRAQUIAL

Origen
Vértice de la apófisis coracoides de la escápula.

Inserción
Superficie interna de la porción media de la diáfisis del húmero, opuesta a la tuberosidad deltoidea.

Acción
Flexión y aducción.

Inervación
Musculocutáneo, C6, C7.

BICEPS BRAQUIAL

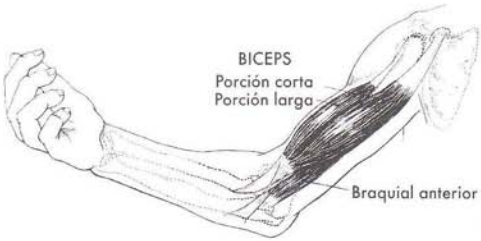

Origen de la porción corta
Vértice de la apófisis coracoides de la escápula.

Origen de la porción larga
Tubérculo supraglenoideo de la escápula.

Inserción
Tuberosidad del radio y aponeurosis del bíceps braquial.

Acción
Flexor de la articulación del hombro. La porción larga ayuda a la abducción con el húmero en rotación externa. Con el origen fijo flexiona la articulación del codo y supinación del antebrazo.

Inervación
Musculocutáneo C5, C6.

TRICEPS BRAQUIAL

Origen de la porción larga
Tubérculo infraglenoideo de la escápula.

Origen de la porción externa
Superficies externa y posterior de la mitad proximal del húmero y tabique intermuscular externo.

Origen de la porción interna
Dos tercios distales de las superficies interna y posterior del húmero por debajo del surco radial, y en el tabique intermuscular interno.

Inserción
Superficie posterior del olécranon y fascia antebraquial.

Acción
Extiende la articulación del codo. Además, la porción larga produce la aducción de la articulación del hombro y puede ayudar a su extensión.

Inervación
Radial, C6, C7, C8, D1.

SUPRAESPINOSO

Origen
Dos tercios internos de la fosa supraespinosa de la escápula.

Inserción
Carilla superior de la tuberosidad mayor del húmero y cápsula de la articulación del hombro.

Acción
Produce la abducción de la articulación del hombro y estabiliza la cabeza del húmero en la cavidad glenoidea durante los movimientos de esta articulación.

Inervación
Supraescapular, C4, C5, C6.

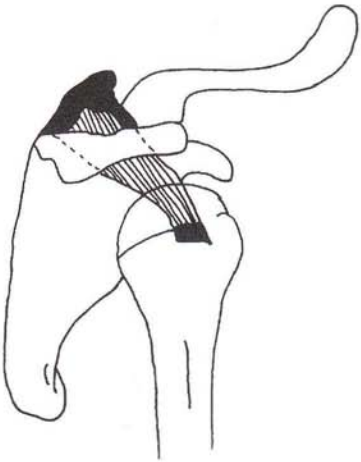

DELTOIDES

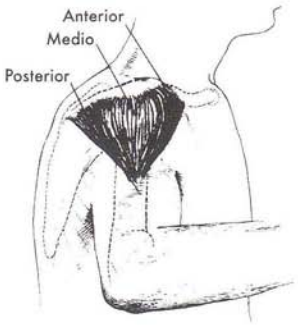

Origen de las fibras anteriores

Borde anterior y superficie superior del tercio externo de la clavícula.

Origen de las fibras medias

Borde externo y superficie superior del acromion.

Origen de las fibras posteriores

Labio inferior del borde posterior de la espina de la escápula.

Inserción

Tuberosidad deltoidea del húmero.

Acción

Abductor, flexor (fibras anteriores), extensor (fibras posteriores), rotación interna (en supinación) y rotación externa (en pronación).

Inervación

Axilar, C5, C6.

DORSAL ANCHO

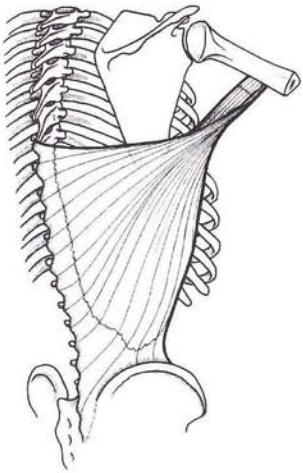

Origen

Apófisis espinosas de las últimas seis vértebras dorsales, las tres o cuatro últimas costillas, la fascia dorsolumbar de las vértebras lumbares y sacras y tercio posterior del labio externo de la cresta iliaca.

Inserción

Surco intertubercular del húmero. Una lengüeta se inserta en el ángulo inferior de la escápula.

Acción

Con el origen fijo, realiza la rotación interna, aducción y extensión. Hace descender el cinturón escapular y ayuda a la flexión lateral del tronco. Con la inserción fija, ayuda a la inclinación de la pelvis hacia delante y afuera.

Inervación

Toracodorsal, C6, C7 y C8.

PECTORAL MAYOR

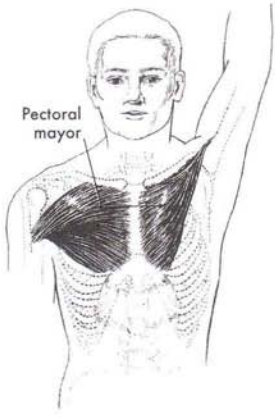

Origen de las fibras superiores (porción clavicular)
Superficie anterior del esternón y mitad de la clavícula.

Origen de las fibras inferiores (porción esternocostal)
Superficie anterior del esternón, cartílagos de las seis o siete primeras costillas y aponeurosis del oblicuo externo.

Inserción
Cresta de la tuberosidad mayor del húmero.

Acción
Con el origen fijo, aducción y rotación interna del húmero. Con la inserción fija ayuda a la elevación del tórax.

Inervación para las fibras superiores
C5, C6 y C7.

Inervación para las fibras inferiores
C6, C7, C8 y D1.

PECTORAL MENOR

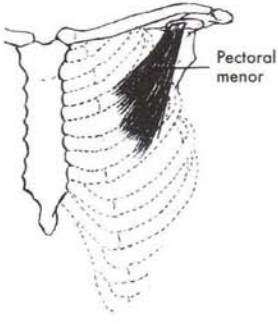

Origen
Bordes superiores y superficies externas de la tercera, cuarta y quinta costillas, cerca de los cartílagos, y en la fascia situada sobre los correspondientes músculos intercostales.

Inserción
Borde interno de la superficie superior de la apófisis coracoides de la escápula.

Acción
Inclina la escápula hacia delante con el origen fijo. Con la escápula estabilizada ayuda a la inspiración forzada.

Inervación
Pectoral interno con fibras procedentes del pectoral externo, C6, C7, C8 y D1.

REDONDO MAYOR

Origen
Superficies dorsales del ángulo y tercio inferiores del borde externo de la escápula.

Inserción
Cresta de la tuberosidad menor del húmero.

Acción
Rotación interna, aducción y extensión de la articulación del hombro.

Inervación
Subescapular inferior, C5, C6 y C7.

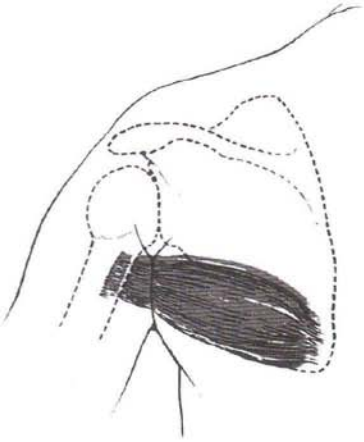

SUBESCAPULAR

Origen
Fosa subescapular.

Inserción
Tuberosidad menor del húmero y cápsula de la articulación del hombro.

Acción
Rotación interna de la articulación del hombro. Estabiliza la cabeza del húmero.

Inervación
Subescapular superior e inferior, C5, C6 y C7.

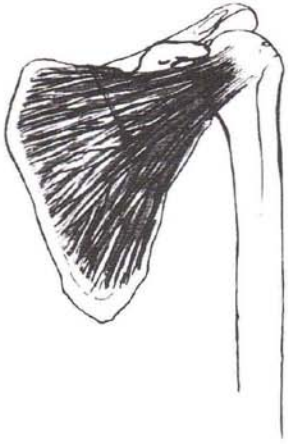

INFRAESPINOSO

Origen
Dos tercios internos de la fosa infraespinosa de la escápula.

Inserción
Carilla media del tubérculo mayor del húmero y cápsula de la articulación del hombro.

Acción
Rotación externa de la articulación del hombro. Estabiliza la cabeza del húmero.

Inervación
Supraescapular, C4, C5 y C6.

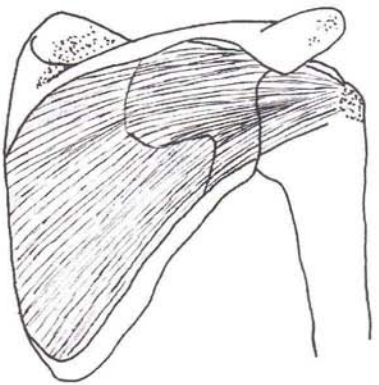

ROMBOIDES

Origen del romboides mayor
Apófisis espinosas de la 2ª a la 5ª vértebras dorsales.

Inserción del romboides mayor
Borde interno de la escápula, entre la espina y el ángulo inferior.

Origen del romboides menor
Ligamento nucal, apófisis espinosas de la séptima cervical y primera dorsal.

Inserción del romboides menor
Borde escapular interno, por encima de la espina escapular.

Acción
Aducción, elevación y rotación de la escápula.

Inervación
Escapular dorsal, C4 y C5.

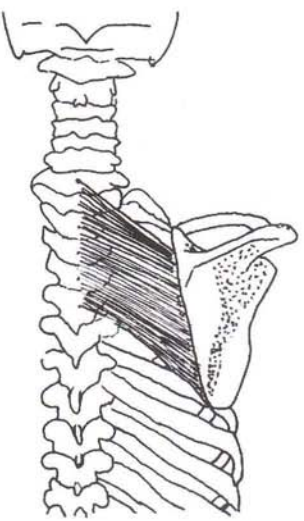

TRAPECIO

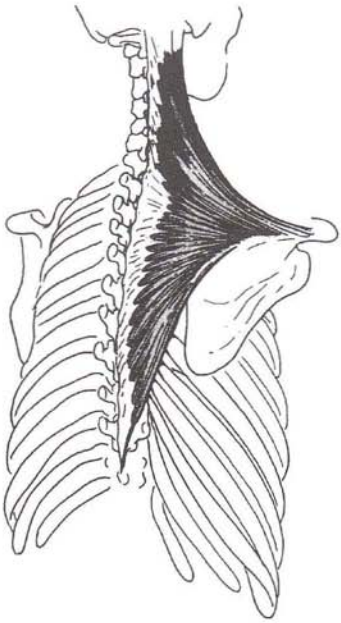

Origen de las fibras superiores

Protuberancia occipital externa, tercio interno de la línea nucal superior, ligamento nucal y apófisis espinosa de la séptima vértebra cervical.

Origen de las fibras medias

Apófisis espinosas de la 1ª a la 5ª vértebras dorsales.

Origen de las fibras inferiores

Apófisis espinosas de la 6ª a la 12ª vértebras dorsales.

Inserción de las fibras superiores

Tercio externo de la clavícula y acromion.

Inserción de las fibras medias

Labio superior de la espina de la escápula.

Inserción de las fibras inferiores

Punta de la espina de la escápula.

Acción

Rotación de la escápula con el origen fijo. Las fibras superiores elevan la escápula y las inferiores la descienden. Con la inserción fija produce la extensión, flexión lateral y rotación de cabeza y vértebras cervicales. Extiende bilateralmente la cabeza.

Inervación

Porción espinal del XI par craneal (accesorio) y rama ventral, C2, C3 y C4.

SERRATO ANTERIOR

Origen

Superficies externas y bordes superiores de las nueve primeras costillas.

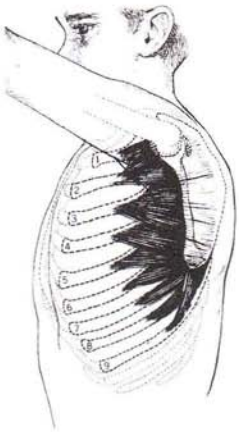

Inserción

Superficie costal del borde interno de la escápula.

Acción

Abducción de la escápula con el origen fijo. Las fibras inferiores descienden la escápula y las superiores la elevan ligeramente.

Inervación

Torácico largo, C5, C6, C7 y C8.

ANGULAR DEL OMOPLATO

Origen
Apófisis transversas de las cuatro primeras vértebras cervicales.

Inserción
Angulo superior del omóplato.

Acción
Elevador de la escápula.

Inervación
C3, C4 y nervio del romboides.

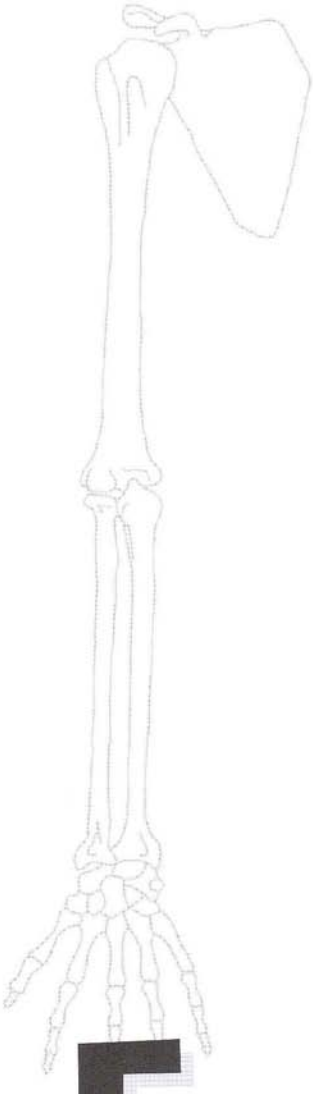

2

EXPLORACION FISICA DEL HOMBRO

EXPLORACION FISICA DEL HOMBRO

El complejo articular del hombro está compuesto por tres articulaciones específicas y una articulación general: ***esternoclavicular, acromioclavicular, glenohumeral y escapulotorácica.***

Las cuatro trabajan juntas en perfecta sincronía para permitir la movilidad general. A diferencia de la cadera, que es una articulación estable con apoyo acetabular profundo, el hombro es una articulación móvil, con una fosa glenoidea superficial. El húmero está suspendido del omóplato por tejidos blandos, músculos, ligamentos y una cápsula articular, teniendo un mínimo apoyo óseo.

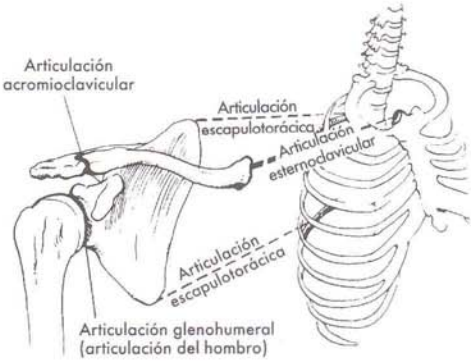

La estabilidad no se puede asegurar por las superficies articulares, ni por los ligamentos, que son muy flojos. Sólo el sistema muscular va a asegurar el centrado de la cabeza humeral en la cavidad glenoidea. Esta articulación trabaja más en tracción que en compresión.

INSPECCION

La primera valoración se efectúa cuando el paciente entra en la consulta. Conforme camina se valora la uniformidad y la simetría de sus movimientos.

Durante la marcha normal, la extremidad superior se balancea de manera sucesiva con la extremidad inferior opuesta. Mientras se desnuda se observa el ritmo de movimientos y las posibles compensaciones antiálgicas.

La inspección se realiza comparando ambos lados, investigando cualquier indicación de patología y observando el contorno general de la anatomía.

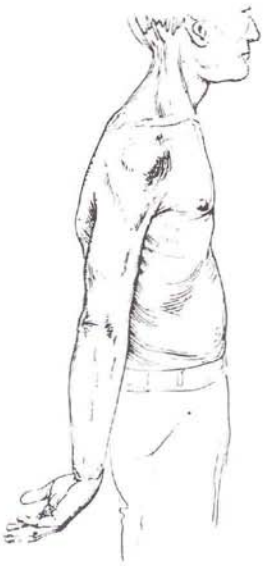

La asimetría nos puede informar de la posición de los brazos, que se pueden encontrar en aducción o abducción, rotación interna y aducción o colgando en posición antinatural.

Hay que observar la superficie anterior del hombro comprobando la simetría en clavículas. La clavícula es un hueso de soporte que conserva al omóplato en la superficie posterior del tórax, e impide que la cavidad glenoidea se vuelva hacia adelante. La clavícula es subcutánea, sobresaliendo con claridad bajo la piel suprayacente, por lo que la fractura, luxación o lesión mecánica de cualquiera de sus extremos son fácilmente apreciables.

A continuación se inspecciona la posición deltoidea del hombro. En condiciones normales, la masa del hombro es completa y redondeada como resultado de la envoltura del músculo deltoides desde el acromion sobre la tuberosidad mayor del húmero. Sin embargo, si el deltoides está atrófico, el troquíter subyacente se vuelve más prominente y el deltoides ya no llena los contornos de la masa del hombro. Una de las causas de anomalías en el contorno del hombro es la luxación.

En la superficie posterior, el hueso más prominente es el omóplato. En la posición de reposo cubre las costillas 2ª a 7ª, y su borde medial se encuentra aproximadamente a cinco centímetros de las apófisis espinosas. La espina del omóplato está a nivel de la apófisis espinosa de D3. Cualquier asimetría entre los omóplatos y el tórax indica debilidad o atrofia del músculo serrato mayor (escápula alada).

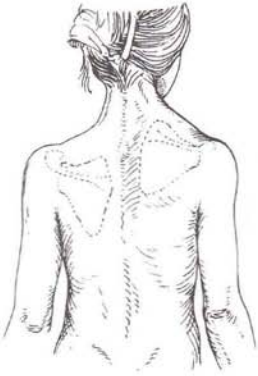

Deformidad del sprengel

La ubicación más elevada de uno de los omóplatos produce un aspecto de cuello acortado.

La línea media posterior del cuerpo, con las apófisis espinosas visibles, se encuentra en el centro de los omóplatos. La curvatura de la columna puede hacer que un hombro se vea más bajo que el otro, y en este caso el lado dominante es el más musculado.

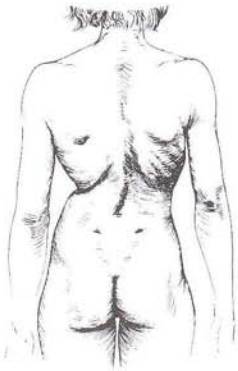

PALPACION OSEA

Proporciona un método sistemático y ordenado de valoración de los aspectos sobresalientes de la anatomía topográfica de superficie.

EXPLORACION DE TEJIDOS BLANDOS

La exploración de tejidos blandos del hombro se ha repartido en cuatro zonas:

- ***Manguito de los rotadores.***
- ***Bolsa subacromial y subdeltoidea.***
- ***Axila.***
- ***Músculos prominentes del complejo articular del hombro.***

MANGUITO DE LOS ROTADORES D-81

La degeneración y el desgarro de su tendón de inserción son patologías bastante frecuentes, que producen restricción de los movimientos del hombro, sobre todo en abducción. El manguito está compuesto por cuatro músculos, tres palpables en sus inserciones en el troquíter o tuberosidad mayor del húmero. Estos tres músculos: supraespinoso, infraespinoso y redondo menor, se denominan músculos **SIR.** El cuarto músculo del manguito es el subescapular, que está localizado por delante y no es palpable. Parte supero interna del troquiu

(1) - L. Humeral transverso —— Sobre corredera bicipital
(2) - M. Supraespinoso —— Sup. L. posterior

La extensión pasiva del hombro mueve el manguito a la posición en que es palpable. Cualquier manifestación de sensibilidad durante la palpación puede ser causada por defectos o desgarros, siendo el supraespinoso el que frecuentemente se desgarra cerca de su inserción.

Notas Pag aut.

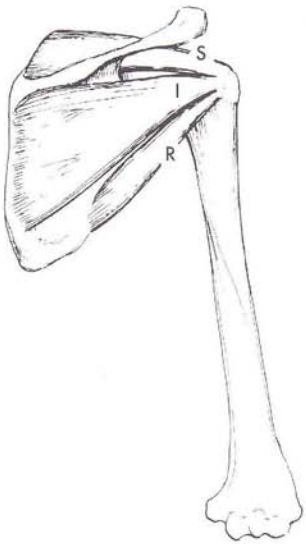

BOLSA SUBACROMIAL Y SUBDELTOIDEA

La bursitis subacromial o subdeltoidea es una patología frecuente que produce dolor y restricción en los movimientos del hombro. Son palpables varias porciones de la bolsa en los puntos que están justamente por debajo del acromion. Desde el borde anterior del acromion, la bolsa puede extenderse hasta el surco bicipital. Desde el borde lateral del acromion, la bolsa se extiende bajo el músculo deltoides, lo separa del manguito de los rotadores y permite que cada uno se mueva con libertad. Se debe palpar con cuidado, ya que si hay bursitis la región estará muy sensible. El engrosamiento de la bolsa se puede acompañar de crepitación cuando se mueve el hombro.

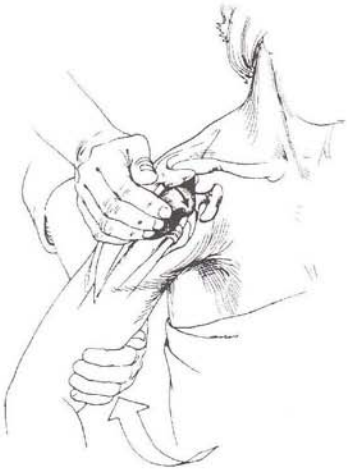

LA AXILA

Es un elemento anatómico por el que pasan vasos y nervios hacia la extremidad superior. La palpación se realiza con el brazo del paciente en abducción, comprobando con los dedos índices y medios el aumento de los ganglios linfáticos, vasos sanguíneos y músculos.

La pared anterior de la axila está formada por el músculo pectoral mayor, y la pared posterior por el músculo dorsal ancho. La pared medial está formada por las costillas 2ª a 6ª y el músculo serrato mayor suprayacente, y la pared lateral por el surco bicipital. La articulación glenohumeral representa el ápice y la piel membranosa junto con las fascias del hueco del brazo constituyen la base. El abastecimiento nervioso (plexo braquial) y el abastecimiento sanguíneo (arteria axilar), entran por el ápice de la axila hacia la extremidad superior. La arteria humeral es el elemento palpable más manifiesto en el cuadrante lateral. Se puede percibir su pulso cuando se aplica una presión suave contra la diáfisis humeral, entre el músculo coracobraquial, en forma de cuerda, y la cabeza larga del tríceps.

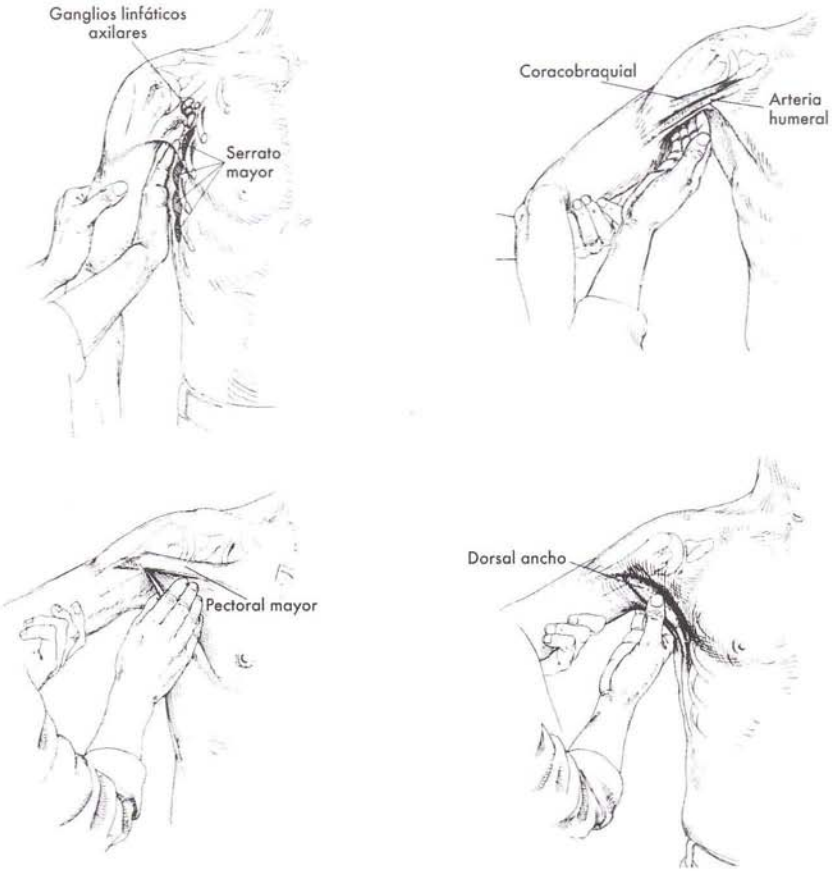

MUSCULOS PROMINENTES DEL COMPLEJO ARTICULAR DEL HOMBRO

La palpación debe ser bilateral para establecer las relaciones de tamaño, forma, consistencia y tono.

ESTERNOCLEIDOMASTOIDEO

Deben palparse de forma simultánea en toda su longitud, comprobando la posible inflamación, ganglios linfáticos cercanos a sus bordes anterior y posterior, etc.

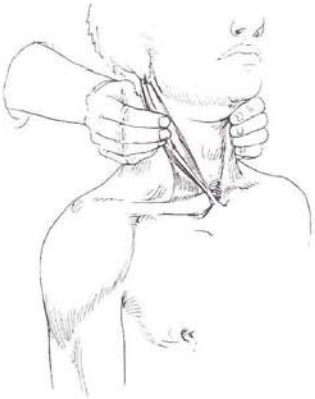

PECTORAL MAYOR

Las dos cabezas del pectoral mayor tienen su origen en el esternón y los dos tercios mediales de la clavícula. Se inserta en el labio lateral del surco bicipital del húmero, formando la pared anterior de la axila. Las uniones sobre el esternón pueden ser sensibles o estar aumentadas de volumen a consecuencia de trastornos o síndromes de Tietze (costocondritis). El tejido mamario cubre el músculo pectoral y se inserta en su fascia anterior. Este músculo es el que falta más a menudo de manera congénita, ya sea en su totalidad o en parte.

BICEPS

El bíceps se vuelve más prominente con el codo en flexión para facilitar la palpación. La tenosinovitis y la luxación de su cabeza larga, a nivel del surco bicipital, es frecuente en el extremo proximal del bíceps. El tendón es más fácil de palpar en el surco cuando el hombro se encuentra en rotación externa.

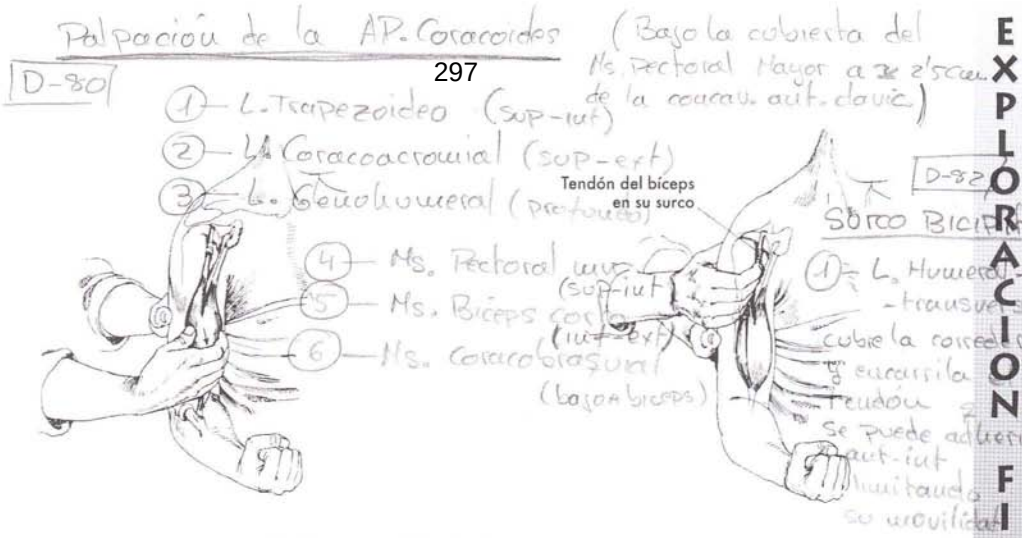

DELTOIDES

D-81 D-82

Se palpa aprovechando las características óseas del acromion como puntos de referencia desde los bordes anterior, lateral y posterior hasta su inserción en la tuberosidad deltoidea.

Este músculo, junto con la bolsa deltoidea y el manguito de los rotadores, tienen una relación común con la patología de la bursitis. Este músculo puede volverse atrófico de manera secundaria al traumatismo del hombro. La lesión del nervio axilar por luxación puede producir atrofia muscular y pérdida de tono.



TRAPECIO

D-81

Se palpa desde la espina del omóplato en dirección al ángulo inferior, hasta la D12 y de la espina hacia el occipital. Es una zona que generalmente está sobrecargada.

ROMBOIDES MENOR Y MAYOR

Se originan a lo largo de la columna vertebral (C7 a D5), se extienden en sentido oblicuo hacia abajo y en dirección lateral. Se insertan en el borde medial del omóplato. Como es difícil distinguir entre ambos romboides, deben ser palpados juntos.

El ángulo medial interno del omóplato (situado a nivel de D3), sirve de referencia para el punto de inserción del músculo romboides menor.

Los romboides son músculos posturales que tiran del omóplato y ponen los hombros en posición de atención. Las personas que se sientan y escriben a máquina o en ordenador durante periodos prolongados se quejarán de dolor en la masa muscular y en la inserción de los romboides. Para diferenciarlos del músculo trapecio, se pide al paciente que ponga el brazo por detrás con el codo en flexión, el hombro en rotación interna y empuje contra resistencia.

DORSAL ANCHO

Se palpa cerca de la inserción, con el brazo en abducción, prosiguiendo la palpación en sentido caudal hacia la cresta iliaca.

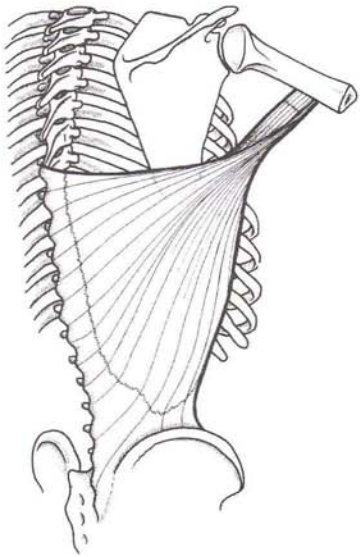

SERRATO MAYOR

Se palpa al mismo tiempo que la pared medial de la axila. El músculo serrato mayor impide que el omóplato se levante al fijar el borde vertebral del mismo contra la caja torácica.

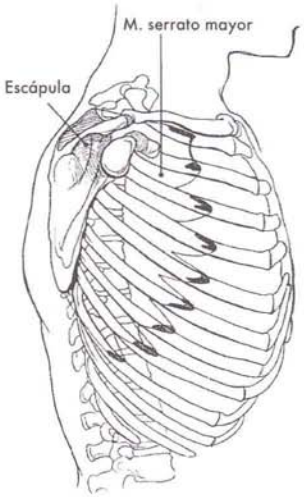

ARCOS DE MOVILIDAD

Los arcos de movilidad del complejo articular del hombro abarcan seis movimientos:

- ***Abducción.***
- ***Aducción.***
- ***Extensión.***
- ***Flexión.***
- ***Rotación interna.***
- ***Rotación externa.***

PRUEBAS ACTIVAS DE LOS ARCOS DE MOVILIDAD

PRUEBA DEL "RASCADO DE APLEY" Variante → Bilateral D-37

Es la manera activa más rápida de valorar los arcos de movilidad del paciente. Se realiza para someter a prueba la abducción y rotación externa. Se pide al paciente que pase la mano por detrás de la cabeza y se toque el ángulo medial superior del omóplato opuesto. indica limitac ABD y Ri

- cabeza humeral Ant ó Sup.
- Luxación en Rot ant. AAC.
- Sublux ant 1ª costilla

PRUEBAS DE ROTACION INTERNA Y ADUCCION Parsa Re - ABD

a) Se pide al paciente que se toque la parte frontal de la cabeza y el acromion opuesto.

b) Se pide al paciente que llegue por el dorso con la punta de los dedos a la punta inferior del omóplato opuesto.

D-37 D-103

PRUEBA DE ABDUCCION Y ROTACION EXTERNA Parsa Ri - ADD

Se pide al paciente que coloque las manos detrás del cuello y desplace los codos hacia atrás, observando si hay limitación en alguno de ellos.

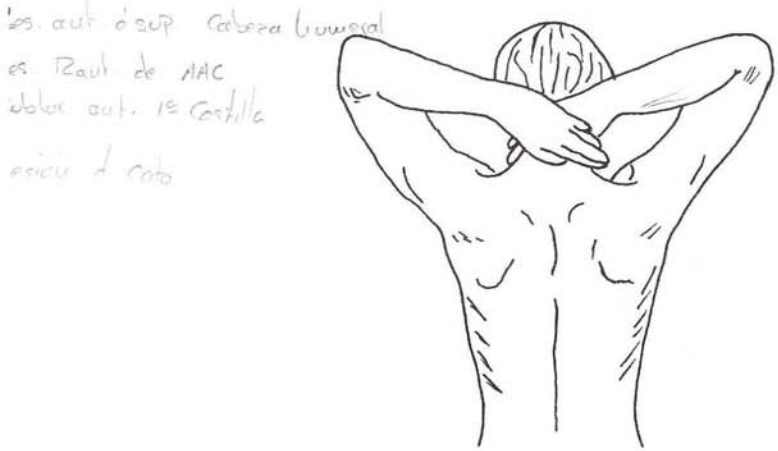

D-99

PRUEBA DE ABDUCCION BILATERAL

Para ADD D-88

Se pide al paciente que realice una abducción de 90° y a continuación que vuelva las palmas hacia arriba en supinación, continuando la abducción hasta que las manos se toquen sobre la cabeza. ó se realiza la movilización pasiva

La abducción dolorosa entre los 80 y 120 grados indica tendinitis de la membrana de los rotadores. (Sublux AEC sup) (les AET) (les cocu-dors ó coxal)

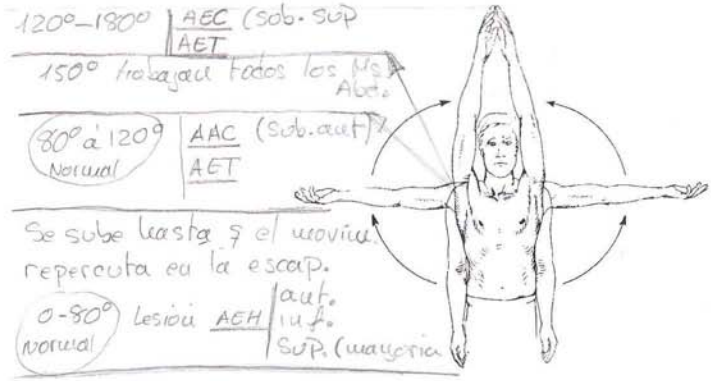

PRUEBAS PASIVAS DE LOS ARCOS DE MOVILIDAD

Se realizan cuando el paciente es incapaz de efectuar de manera completa cualquiera de los movimientos del complejo articular del hombro. Si la articulación se mueve hasta el límite de movimientos pasivos, pero hay restricción de movimientos activos, podemos suponer que la causa de la limitación es la debilidad muscular. Si la restricción coincide, en condiciones pasivas es probable un bloqueo óseo o de tejidos blandos. Si la lesión es antigua puede haber debilidad muscular como resultado de la falta de uso de la articulación. El bloqueo de tejidos blandos cede ligeramente bajo presión, mientras que el bloqueo óseo es rígido.

Las pruebas pasivas se pueden efectuar con el sujeto de pie o sentado. El codo debe estar en flexión durante las pruebas para interrumpir el balanceo del brazo y una de las manos debe estabilizar la extremidad mientras la otra la manipula.

Las pruebas de arcos de movilidad del complejo articular del hombro pueden clasificarse en tres categorías:

- Movimientos glenohumerales puros.
- Movimientos escapulotorácicos.
- Combinación de movimientos glenohumerales y escapulotorácicos.

ABDUCCION (180°)

La prueba de abducción se produce a nivel de las articulaciones glenohumeral y escapulotorácica, en una proporción de dos a uno (por cada tres grados de abducción, dos se producen en la articulación glenohumeral y uno en la escapulotorácica). En el síndrome del hombro congelado no hay movimientos glenohumerales, sólo movimientos escapulotorácicos. La abducción se realiza hasta los 120° aproximadamente, punto en el cual el cuello quirúrgico del húmero choca contra el acromion.

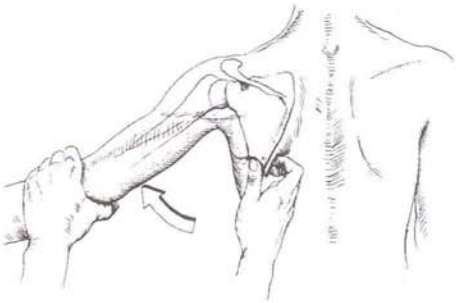

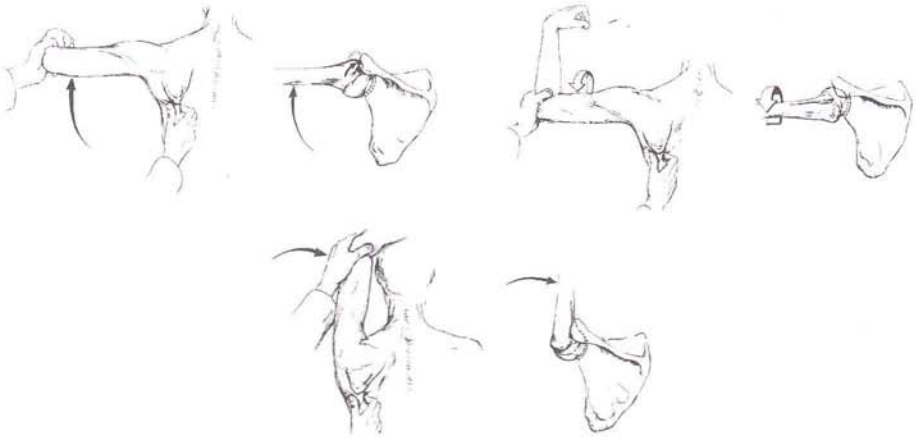

ADUCCION (45°) Test. ABD

D-89 D-101

La aducción normal permite que el brazo se balancee unos 45° a través del frente del cuerpo. La aducción puede estar limitada por bursitis o desgarro del manguito de los rotadores, sobre todo del supraespinoso.

limitac ó ddor { Sublux inf. humeral / Sublux AAC inf.

VARIANTE Add Post. (En Externa)

limitac ó ddor { les. Post. cabeza humeral / Rot Post. AAC / Sublux Post. 1ª Costilla / les. ACH

D-109 D-88 Test. Extensores

FLEXION (120°)

Test Tora/Ext

La limitación de la flexión puede indicar tendinitis bicipital o bursitis del hombro.

0°-(60°-80°) → Les. Cabeza humeral { Sup. Inf. Aut (mayoría)
(60°-80°)-120° → Les AAC { Rot Aut. Sublux { AEC aut
120°-180° → Les. AAC aut, Les AEC, Les AGT { Les. Cerv. dorsal, Les Costal

EXTENSION (45°)

(Test. Flex) D-90 D-103 D-108

En condiciones normales el brazo se extiende a 45° aproximadamente. La extensión limitada puede indicar tendinitis bicipital o bursitis del hombro.

Les { AAC en Rot post, Sublux AEC post

ROTACION INTERNA (55°) Y EXTERNA (40°-45°)

Analogía Pg-361

Para someter a prueba la rotación interna y externa se sujeta el codo del paciente contra su cintura con una mano para prevenir que sustituya con la abducción la rotación interna o externa, y con la otra coge la muñeca conservando la posición del codo en flexión de 90°. En esta posición se realiza la rotación externa del brazo, usando el hombro como punto de fijación y el antebrazo como indicador de los movimientos. La bursitis es una causa de limitación.

Test. Rot Int { Les AGH aut, Les AAC Rac

La rotación interna se realiza en la misma posición.

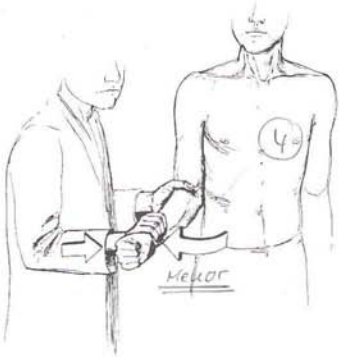

EXPLORACION NEUROLOGICA

La parte neurológica de la exploración del hombro permite valorar la fuerza de cada grupo de músculos que mueven la articulación y las pruebas de reflejos y sensibilidad permiten establecer con más precisión el abastecimiento nervioso del hombro.

PRUEBA DE FLEXION

Flexores primarios

- Porción anterior del deltoides, nervio axilar (C5).
- Coracobraquial, nervio musculocutáneo (C5-C6).

Flexores secundarios

- Pectoral mayor (cabeza clavicular).
- Bíceps.
- Porción anterior del deltoides.

Misma posición
Paciente ¿ dolor en flex contra resist
Si dolor en AP Coor. les. } Bíceps Corto ó Coracobraq.

PRUEBA DE EXTENSION

Extensores primarios

- Dorsal ancho, nervio del dorsal ancho (C6,C7,C8).
- Redondo mayor, nervio inferior del subescapular (C5 y C6).
- Porción posterior del deltoides, nervio axilar (C5 y C6).

Extensores secundarios

- Redondo menor.
- Tríceps (cabeza larga).

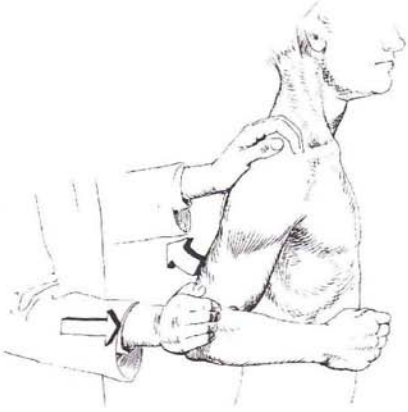

PRUEBA DE ADUCCION

Aductores primarios

- Pectoral mayor, nervios torácicos anteriores o pectoral mayor y menor (C5,C6,C7,C8 y D1).
- Dorsal ancho, nervio del dorsal ancho (C6,C7 y C8).

Aductores secundarios

- Redondo mayor.
- Porción anterior del deltoides.

PRUEBA DE ABDUCCION

D-107

Abductores primarios

- Porción media del deltoides, nervio axilar (C5,C6).
- Supraespinoso, nervio supraescapular (C5,C6). Si aparece dolor al inicio de la presión / Tendinitis Ius. Supra

Abductores secundarios

- Porciones anterior y posterior del deltoides.
- Serrato mayor (por acción directa en el omóplato).

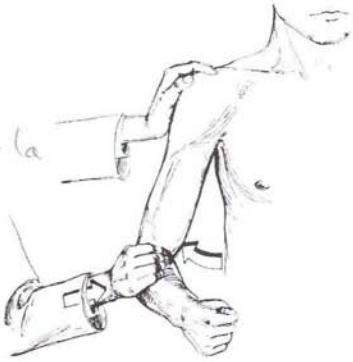

PRUEBA DE ROTACION EXTERNA

Rotadores primarios

- Infraespinoso, nervio supraescapular (C5 y C6).
- Redondo menor, rama del nervio axilar (C5).

Rotadores secundarios

- Porción posterior del deltoides.

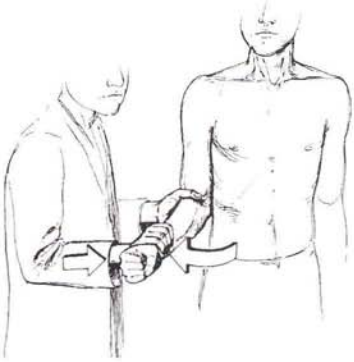

Variantes { Sentado
Supino
brazo a 95° tronco

PRUEBA DE ROTACION INTERNA

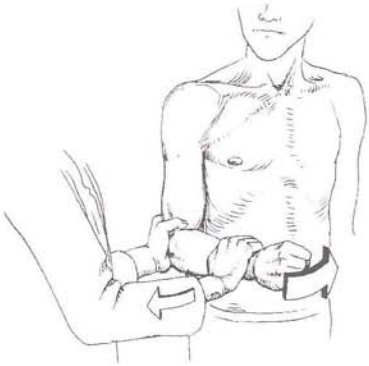

Rotadores primarios

- Subescapular, nervios superior e inferior del subescapular (C5 y C6).
- Pectoral mayor, nervios medial y lateral del pectoral mayor (C5,C6,C7,C8 y D1).
- Dorsal ancho, nervio del dorsal ancho (C7 y C8).
- Redondo mayor, nervio inferior del subescapular (C5 y C6).

Rotadores secundarios

- Porción anterior del deltoides.

PRUEBA DE ELEVACION ESCAPULAR

Elevadores primarios

- Trapecio, nervio espinal accesorio o nervio craneal (XI).
- Elevador del omóplato (C3, C4 y a menudo ramas del nervio del romboides (C5).

Elevadores secundarios

- Romboides mayor.
- Romboides menor.

PRUEBA DE RETRACCION ESCAPULAR

Retractores primarios

- Romboides mayor, nervio del romboides (C5).
- Romboides menor, nervio del romboides (C5).

Retractor secundario

- Trapecio.

PRUEBA DE PROTRACCION ESCAPULAR

- Serrato mayor, nervio serrato mayor (C5,C6 y C7).

PRUEBA PARA LA DEBILIDAD DEL MUSCULO SERRATO MAYOR

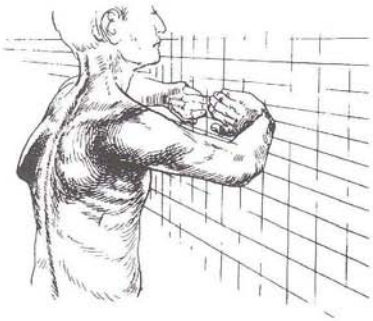

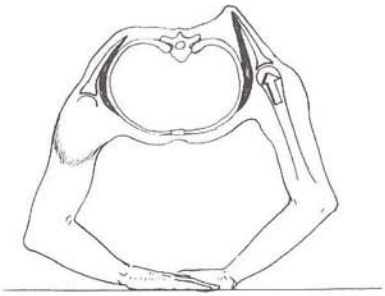

PRUEBAS DE REFLEJOS

Pueden someterse a prueba los reflejos del bíceps y tríceps, expuestos en el apartado del codo.

PRUEBA DE SENSIBILIDAD

La inervación de la sensibilidad en la extremidad superior del hombro está distribuida en dermatomas, o bandas, por niveles neurológicos de la forma siguiente:

- Superficie lateral del brazo: raíz nerviosa de C5, sensibilidad en una zona circular de la superficie lateral del músculo deltoides (nervio axilar).

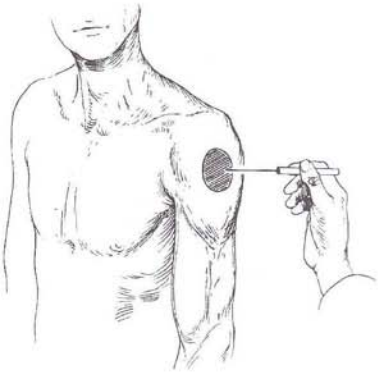

La luxación del hombro puede dañar al nervio axilar, lo que deja una zona anestésica en la superficie lateral del músculo deltoides.

- Superficie interna del brazo, raíz nerviosa de D1.
- Axila, raíz nerviosa de D2.
- Desde la axila al pezón, raíz nerviosa de D3.
- Pezón, raíz nerviosa de D4.

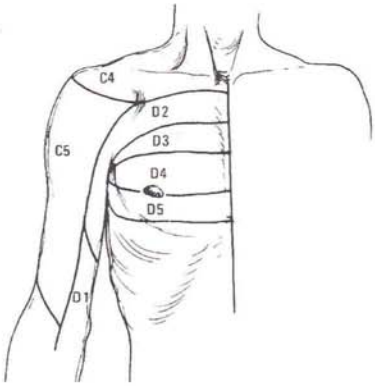

PRUEBAS ESPECIALES

PRUEBA DE YERGASON

Se realiza para comprobar la estabilidad del tendón del bíceps en el surco bicipital.

Para efectuarla, se pide al paciente que haga una rotación externa contra resistencia del brazo con el codo flexionado, al mismo tiempo se tira del codo de éste hacia abajo. Si el tendón del bíceps es inestable saldrá del surco bicipital y el enfermo sentirá dolor.

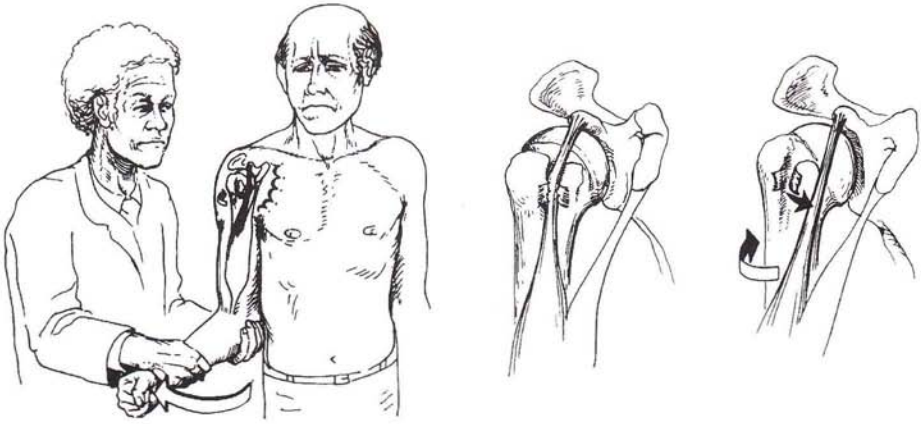

PRUEBA DE CAIDA DEL BRAZO

Se realiza pidiendo al paciente que efectúe una abducción total con el brazo, y a continuación, que lo baje con lentitud. Si existe desgarro del manguito de los rotadores, sobre todo del supraespinoso, el brazo caerá desde una posición de abducción de 90° aproximadamente, siendo incapaz de bajar con lentitud.

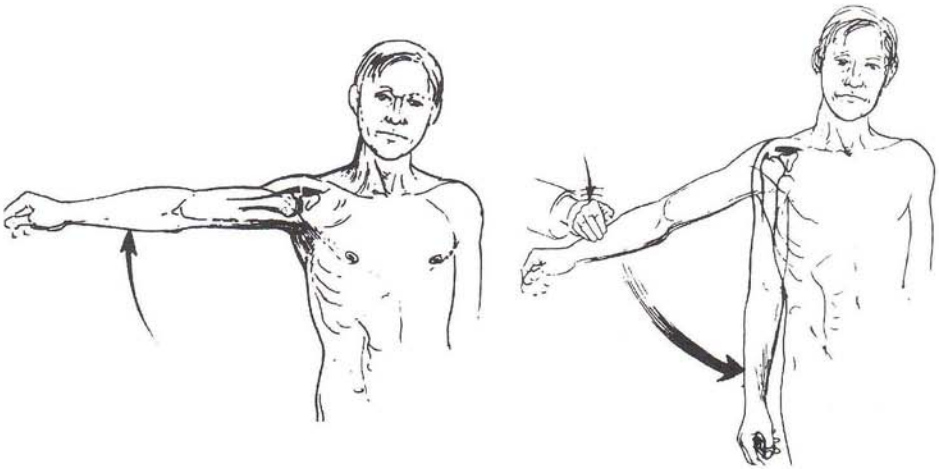

PRUEBA DE LA APRENSION DE LA LUXACION DEL HOMBRO

Para someter a prueba la luxación crónica del hombro se coloca el brazo del paciente en abducción y rotación externa. Si el hombro está a punto de luxarse el paciente manifestará aprensión y se resistirá a los movimientos siguientes.

EXPLORACION DE LAS ZONAS RELACIONADAS

Como el hombro es una zona clásica de dolor reflejo, es necesario incluir las zonas que pueden producir este tipo de dolor.

El enfermo coronario puede tener dolor reflejado en el hombro izquierdo. Los síntomas se pueden relacionar con irritación del diafragma, que comparte las mismas raíces nerviosas (C4 y C5) del dermatoma que cubre la punta del hombro.

Los problemas cervicales pueden reflejar el dolor en el hombro y omóplato (C5, que se irradia al supraespinoso y deltoides; C3 a D1 que se irradia a los escalenos y el E.C.M, etc.). Este tipo de dolor desde la región del cuello suele ser percibido en el ángulo medial del omóplato.

Las alteraciones del codo pueden afectar al hombro, de la muñeca al codo y estos a su vez, al hombro; por lo que el restablecimiento mecánico del brazo pasa por revisar y tratar las tres articulaciones.

BIOMECANICA Y MECANISMOS LESIONALES DEL HOMBRO

La amplitud articular del brazo a nivel de la glenohumeral se amplifica por el deslizamiento rotante del omóplato sobre la pared torácica, así como por el movimiento de circunducción de la clavícula en relación con el esternón.

El papel de la clavícula es prioritario en la biomecánica del hombro. A ella pertenece dictar la posición funcional adecuada del omóplato. Gracias a la dinámica clavicular, el equilibrio y la mecánica de la articulación escapulohumeral están protegidos.

La pérdida de movilidad de la clavícula conduce al omóplato a desbordar la amplitud residual de la articulación acromioclavicular, apareciendo los fenómenos lesionales inducidos en el deltoides y el trapecio.

En presencia de una lesión glenohumeral consecutiva a una retracción capsular producida por una lesión cervicodorsal, la escápula y clavícula desarrollan una hipermovilidad compensadora induciendo a la articulación acromioclavicular a lesionarse.

El comportamiento mecánico de la clavícula es diferente al de una lesión escapulotorácica. En este caso, el déficit escapular conduce a una lesión acromioclavicular, que es causa directa de la fijación clavicular en rotación y establece la lesión a nivel de la articulación esternocostoclavicular.

Los factores mecánicos responsables de los distintos síntomas escapulohumerales son numerosos. Un fenómeno lesional o una lesión secundaria de la articulación escapulohumeral puede ser inducido por una lesión primaria localizada a una distancia apreciable del hombro. He aquí lo difícil que es a veces el tratamiento de las lesiones del hombro.

Es esta la razón por la que el orden de la secuencia manipulativa de la cintura escapular toma toda su importancia en las lesiones osteopáticas. Las lesiones de la columna vertebral deben restablecerse en primer lugar, seguido de las costillas (especialmente de la 1ª), a continuación la articulación escapulotorácica, acromioclavicular, esternoclavicular y, en último lugar, la glenohumeral.

Si después de seguir la secuencia manipulativa la articulación glenohumeral mantiene la lesión, el terapeuta seguirá un criterio personalizado.

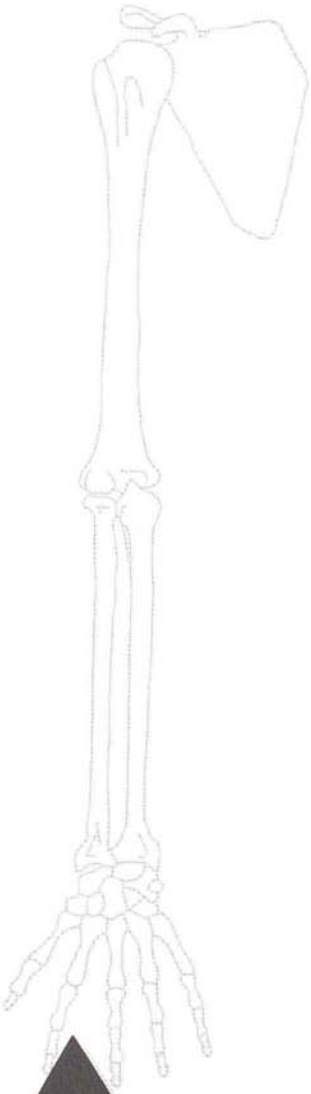

3

ARTICULACION ESCAPULOTORACICA

ARTICULACION ESCAPULOTORACICA

Los desplazamientos de la escápula se inscriben en el cuadro de movilidad escapulotorácica y dependen de la articulación esternoclavicular ya que el omóplato está ligado a la extremidad externa de la clavícula por la articulación acromioclavicular. Depende también de las relaciones de la escápula con la pared torácica debido a que la cara anterior del omóplato está aplicada contra el tórax por efecto de la musculatura y la presión atmosférica.

Las alteraciones de la escápula están íntimamente relacionadas con el cinturón escapular, por lo que las lesiones de la articulación glenohumeral, acromioclavicular y esternoclavicular afectarán a la dinámica escapulotorácica.

DIAGNOSTICO

Se comprueban todos los movimientos que realiza la escápula, comprobando la limitación o el dolor en alguno de ellos (apartado de anatomía y fisiología articular).

MOVILIZACION ESCAPULAR SUPERIOR E INFERIOR

Paciente en decúbito lateral. El terapeuta frente a él, pasa un brazo por debajo de éste y atrapa la parte superior e inferior de la escápula, movilizándola en sentido ascendente y descendente y comprobando la limitación en alguno de los movimientos.

MOVILIZACION ESCAPULAR SUPERIOR

MOVILIZACION ESCAPULAR INFERIOR

MOVILIZACION ESCAPULAR EN TRASLACION INTERNA Y EXTERNA

Paciente en decúbito lateral. El terapeuta frente a éste, hace presa con los dedos en la parte interna de la escápula, movilizando en traslación externa e interna y comprobando la restricción.

MOVILIZACION ESCAPULAR EN TRASLACION INTERNA

MOVILIZACION ESCAPULAR EN TRASLACION EXTERNA

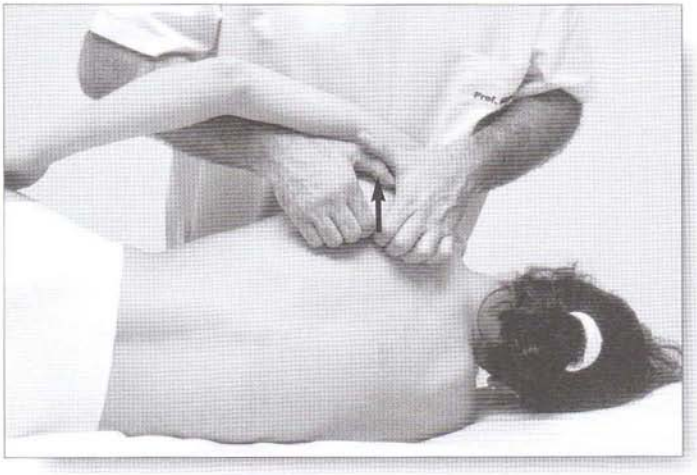

MOVILIZACION ESCAPULAR EN CAMPANEO

Paciente en decúbito lateral. El terapeuta frente a él, atrapa la escápula en su parte inferior y superior, movilizándola en campaneo interno y externo. La restricción en algún sentido nos confirma la fijación.

MOVILIZACION ESCAPULAR EN CAMPANEO INTERNO

MOVILIZACION ESCAPULAR EN CAMPANEO EXTERNO

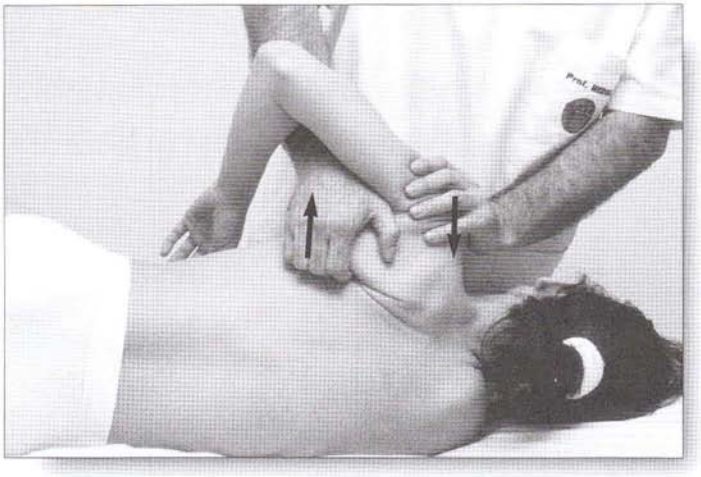

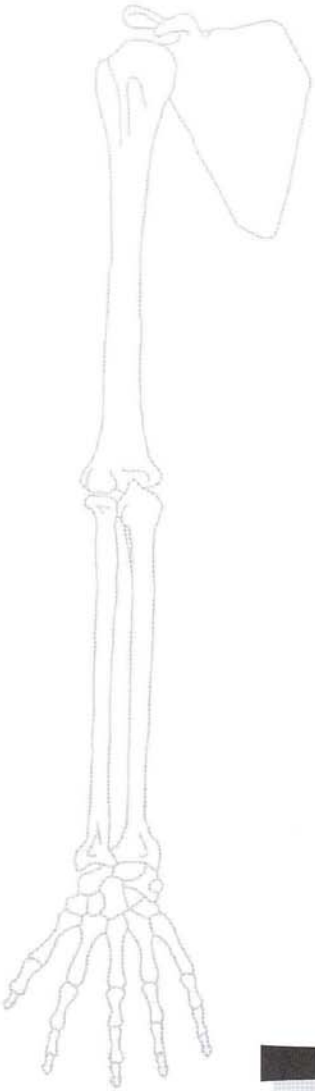

4

TECNICAS DE NORMALIZACION

TECNICAS DE NORMALIZACION

Al no ser la escapulotorácica una articulación verdadera desde el punto de vista anatómico, se utilizan técnicas pasivas y miotensivas con el fin de elastificar, romper adherencias y relajar los músculos de la cintura escapular.

MOVILIZACION ESCAPULAR GLOBAL EN CIRCUNDUCCION

D-139

Paciente en decúbito lateral. El terapeuta de frente, atrapa la parte superior e inferior de la escápula, efectuando movimientos en circunducción en ambos sentidos, ayudado por el peso del cuerpo.

Esta técnica se realiza al principio de los tratamientos de corrección de una lesión para mejorar la amplitud de movilidad y facilitar la corrección de la lesión.

VARIANTE: brazo sobre el hombro del terapeuta

ESCAPULA ASCENDIDA D-153

Paciente en decúbito lateral. El terapeuta frente al paciente pasa un brazo por debajo del de éste, sujetando el ángulo inferior de la escápula y con la otra mano en la parte superior la moviliza en sentido descendente, previa resistencia muscular, en la fase de espiración.

El objetivo de esta técnica es el de movilizar la escápula para elongar la musculatura periarticular superior.

MOVILIZACION INFERIOR

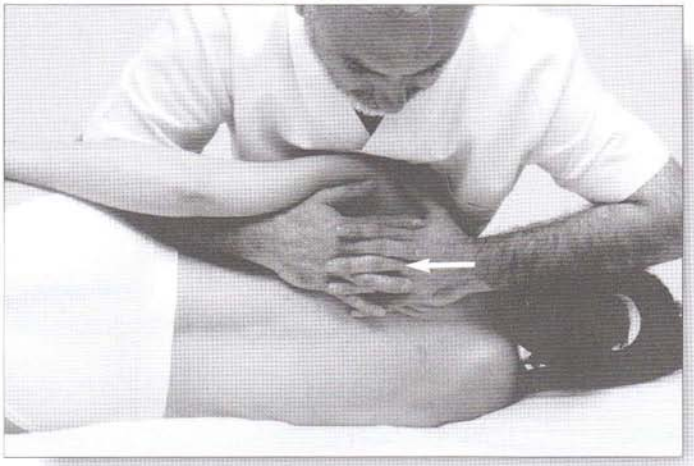

ESCAPULA DESCENDIDA D-153

Se realiza igual que la anterior, efectuando el movimiento escapular superior para conseguir elongar la musculatura infraescapular.

MOVILIZACION SUPERIOR

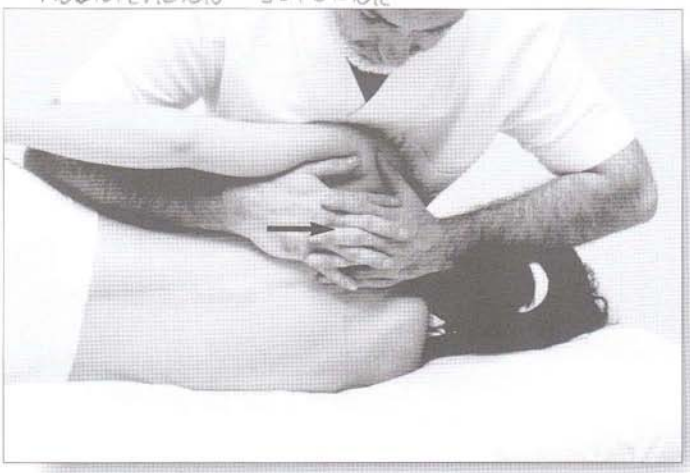

ESCAPULA EN TRASLACION EXTERNA

D-153

Paciente en decúbito lateral. El terapeuta frente a éste, atrapa la parte interna de la escápula con los dedos y carga el cuerpo sobre el hombro. En esta posición, le pide al paciente que empuje hacia arriba contra resistencia, en apnea inspiratoria y, en la fase de espiración descoapta la escápula, movilizándola en sentido lateral interno.

ESCAPULA EN TRASLACION INTERNA

D-153

Paciente en decúbito lateral. El terapeuta frente a éste, hace presa con los dedos en la parte interna de la escápula, tirando hacia arriba lentamente, de forma pasiva, hasta conseguir la máxima amplitud, ayudado con su cuerpo.

ESCAPULA EN CAMPANEO EXTERNO

D-154

Paciente en decúbito lateral. El terapeuta frente a éste, atrapa con una mano la parte inferior de la escápula y con la otra la parte superior. En esta posición realiza una movilización en campaneo interno, presionando sobre el vértice de la escápula de forma miotensiva.

ESCAPULA EN CAMPANEO INTERNO

D-154

Movimientos contrarios a la técnica anterior.

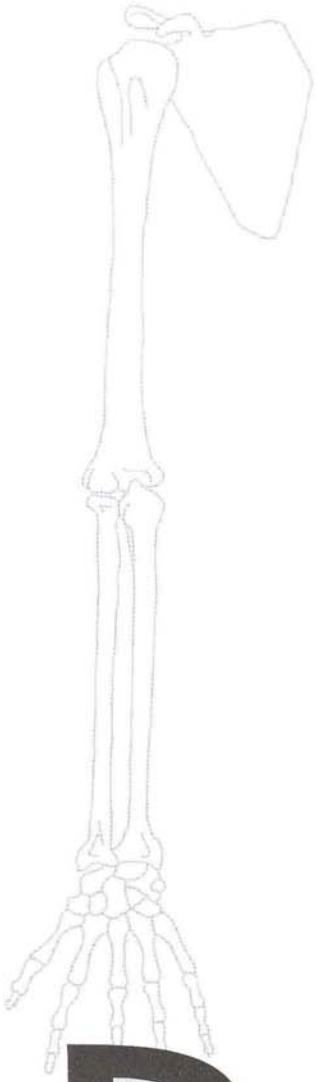

5

DIAGNOSTICO OSTEOPATICO DE LAS LESIONES ACROMIOCLAVICULARES

LESIONES ACROMIOCLAVICULARES

A nivel de esta articulación existen pequeños deslizamientos que modifican el ángulo formado por la escápula y el eje de la clavícula.

TEST DE LA ARTICULACION ACROMIOCLAVICULAR

Paciente sentado. El terapeuta al lado, sitúa la eminencia tenar y el pulgar de una mano sobre la superficie superior de la escápula, abarcando el acromion, y la otra en la misma posición, sobre la clavícula, siguiendo el comportamiento de la articulación con la respiración:

VARIANTE EN ROTACION

En la misma posición que en la técnica anterior, se pide al paciente que realice una rotación interna y externa del brazo.

ROTACION EXTERNA:

Desplazamiento de la clavícula hacia fuera y del acromion hacia dentro, con cierre del ángulo.

ROT ANT CLAVICULAR
Exten posiba del brazo y observar (mano contacto) la Rot. de la AAC
Restric de movilidad
Rot Post → AAC
Dibujo (Pg. 303) (2)



ROTACION INTERNA:

Movimiento contrario al anterior, con apertura del ángulo.

La restricción en alguno de los dos sentidos nos confirma la lesión.

ROT POST CLAVICULAR
Flex posiba del brazo y valorar (mano contacto) la Rot. de la AAC
Restric Movilidad
Rot Ant. → AAC
Dibujo (Pg 303) (1)

VARIANTE PASIVA EN ROTACION

Tambien sedestación

D-90

Paciente en supino con el codo en flexión de 90°. El terapeuta del lado contrario, sitúa la yema de los dedos de una mano en el ángulo acromioclavicular y con la otra atrapa la muñeca, realizando movimientos en rotación interna y externa. En rotación interna el ángulo se abre y en rotación externa se cierra. Si en alguno de los movimientos no se comporta correctamente nos confirma la lesión.

APERTURA DEL ANGULO

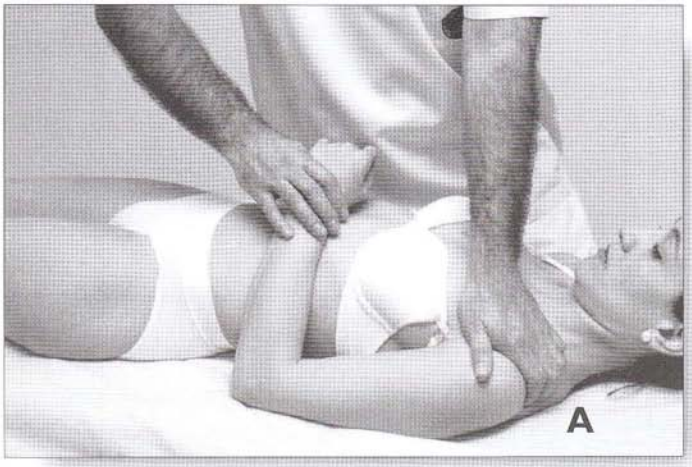

CIERRE DEL ANGULO

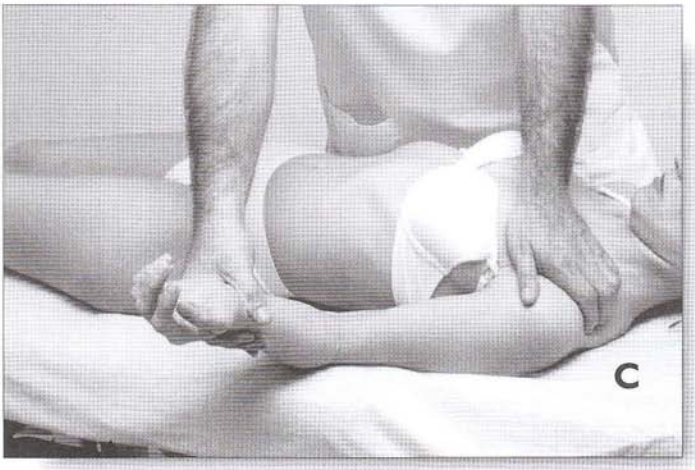

LESIONES EN ROTACION (de la clavícula)

MECANISMOS LESIONALES

Durante la ***antepulsión***, el omóplato bascula y su ángulo inferior se desplaza en abducción, el acromion se verticaliza hacia atrás y su borde anterior se vuelve superior produciendo una ***rotación anterior de la clavícula***.

En ***retropulsión***, el proceso es inverso, aducción del omóplato y ***rotación posterior de la clavícula***.

En ***flexión y abducción del brazo***, la clavícula efectúa una ***rotación posterior***.

En ***extensión y aducción del brazo***, la clavícula efectúa una ***rotación anterior***.

La clavícula efectúa, normalmente, una rotación posterior y anterior alrededor de su eje longitudinal. Si en el momento de retorno a la posición normal de la escápula una contractura impide a la clavícula seguir su movimiento, se producirá una lesión de rotación posterior o anterior respecto al acromion, que pueden estar producidas por cualquiera de los movimientos anteriormente citados, descartando las lesiones traumáticas.

LESION EN ROTACION ANTERIOR

Signos

- Convexidad anterior de la clavícula, más saliente y más baja.
- Apertura de la interlínea entre el acromion y la clavícula.
- Espacio reducido entre la primera costilla y la clavícula.
- Dolor a la presión en rotación posterior.

Test

Se coge el tercio interno de la clavícula con el pulgar y los dedos en forma de pinza, comprobando la posición anterior o posterior, el dolor a la presión y el comportamiento en la respiración.

En inspiración, rotación posterior y en espiración, anterior. La restricción en alguno de los sentidos nos confirma la lesión.

LESION EN ROTACION POSTERIOR

Signos

- La convexidad anterior es más alta y menos saliente.
- La interlínea acromioclavicular está disminuida.
- El espacio entre la clavícula y la primera costilla está aumentado.
- Dolor a la presión en rotación anterior.

Test

Igual que en rotación anterior.

PALPACION PARA UNA LESION POSTERIOR O ANTERIOR

TEST DE MOVILIDAD PASIVA DE LA CLAVICULA EN ROTACION

Paciente en supino. El terapeuta a la cabecera de la camilla atrapa con una mano la convexidad anterior de la clavícula y con la otra el brazo, por debajo de la articulación del codo. En esta posición realiza una circunducción del hombro de 180° hacia delante y hacia atrás, comprobando la posible restricción en uno de los sentidos o el dolor al movimiento, que nos confirman la lesión en rotación anterior o posterior.

CIRCUNDUCCION EN ROTACION ANTERIOR

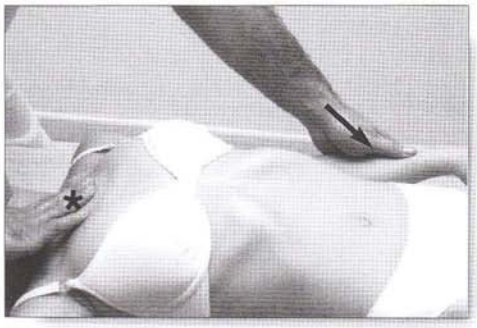

CIRCUNDUCCION EN ROTACION POSTERIOR



LESION SUPRA-ACROMIAL

D-80

MECANISMO LESIONAL

Se produce por un choque lateral, una caída sobre el hombro o sobre el brazo extendido. Se da una traslación superior del acromion por deslizamiento de las superficies articulares oblicuas. La elevación de la extremidad externa del acromion es más una luxación superior que una lesión osteopática.

Signos

- La extremidad externa en situación superior sobre el acromion con respecto a la otra.
- Dolor a los movimientos del hombro, sobre todo a la abducción y flexión.

PALPACION

D-81

En la AAC palpamos:

1- L. Coracoacromial — alrededor

2- Ms. trapecio — sup-ext

3- Ms. Deltoides aut. — inf-ext

Se palpa la bolsa subacrom. si es dolorosa

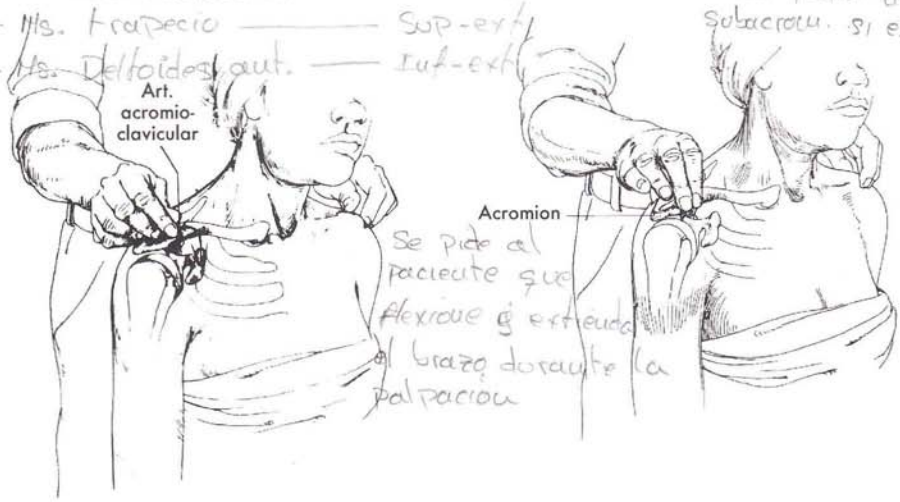

Se pide al paciente que flexione y extienda el brazo durante la palpacion

TEST ANALOGO MOVIM (Pag 363)

Palpamos la AAC con una mano.

Brazo pegado cuerpo codo 90° traccionamos Ascendent/Descend

Sublux AAC Sup. → Sube bien baja menos

Sublux AAC Inf. → Poco frecuente

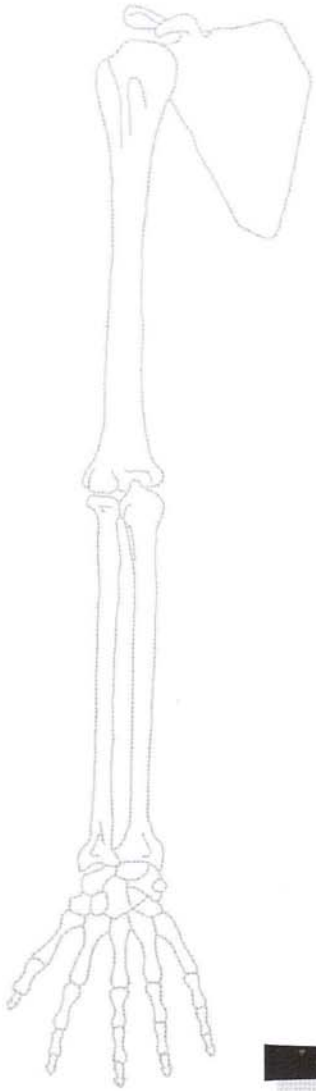

6

TECNICAS DE NORMALIZACION

TECNICAS DE NORMALIZACION

ARTICULACION ACROMIOCLAVICULAR

La manipulación se realiza en la misma posición que para el diagnóstico, primero en el sentido de la lesión y después en el de corrección.

Ejemplo de lesión en apertura del ángulo formado por el acromion y la clavícula (inspiración).

Paciente en sedestación. El terapeuta al lado con las eminencias tenares y los pulgares de ambas manos situadas en el ángulo formado por la clavícula y el acromion efectúa un movimiento contrariado en inspiración de la clavícula hacia el interior y del acromion al exterior, al mismo tiempo que facilitamos el movimiento en rotación de la cabeza al lado contrario, progresivamente al de la movilización.

En sentido de corrección movimiento inverso al anterior.

APERTURA DEL ANGULO (inspiración)

CIERRE DEL ANGULO (espiración)

ROTACION ANTERIOR DE LA CLAVICULA

D-148

Paciente en sedestación. El terapeuta a la espalda, del lado de la lesión, coloca su pierna en el costado contrario para inmovilizar el tronco y lateraliza ligeramente la cabeza de éste para subir un poco la clavícula, contactando con la zona tenar de una mano en la parte más saliente del tercio inferointerno de la clavícula, mientras con la otra coge el brazo, colocándolo en abducción y realiza un movimiento en circunducción posterior al mismo tiempo que presiona sobre la clavícula en sentido ascendente, en la fase de inspiración.

Flexión

ESPIRACION

INSPIRACION



ROTACION POSTERIOR D-148

Se realiza igual que la anterior pero presionando hacia abajo sobre el tercio medio de la clavícula y realizando la circunducción anterior en la fase de espiración, manteniendo lo ganado en inspiración.

INSPIRACION

ESPIRACION

VARIANTE EN SUPINO PARA UNA ROTACION ANTERIOR

Paciente en supino. El terapeuta al lado, atrapa el brazo con una mano y con la zona tenar de la otra (situada debajo de la convexidad interna de la clavícula), moviliza el brazo en circunducción posterior, al mismo tiempo que presiona en sentido ascendente, en la fase de inspiración. Repetir varias veces sin perder lo que se va ganando en la circunducción.

ESPIRACION

INSPIRACION



VARIANTE EN SUPINO PARA UNA ROTACION POSTERIOR

D-147

Se realiza igual que la técnica anterior pero en posiciones y parámetros contrarios.

INSPIRACION

ESPIRACION

Sublux AAC SUP.

LESION SUPRA-ACROMIAL [D-150]

Paciente sentado. El terapeuta detrás, del mismo lado de la lesión, coloca la pierna en el costado, debajo de la axila, para inmovilizar el tronco y coge el brazo con una mano, mientras con el pisiforme de la otra toma contacto en la parte superior de la extremidad externa del acromion, realizando la tracción hacia abajo, con el brazo en abducción, previa descoaptación.

Nota: *esta técnica se realiza para restablecer la superficie de deslizamiento en una lesión por subluxación o fijación mecánica. Despues de la normalización, será necesario realizar un vendaje de contención.*

Lesion Sublux AAC Inferior [D-149]

× Paciente Supino
× Coje el brazo x la muñeca en supinación y Abd de 30° a 45°.
× Se realiza un trust rapido breve y corto traccionando el brazo en sentido descendente (desciende la faceta acromial respecto a la clavicular).

Vendaje de contención

TECNICA SUTHERLAND

D-147

Se realiza para las lesiones en rotación de la clavícula y lesión supraesternal, primero en el sentido de la lesión y después en el de corrección.

ROTACION ANTERIOR

Paciente en sedestación. El terapeuta de frente, sitúa los pulgares en la parte superior de los extremos de la clavícula, efectuando una presión suave hacia abajo en la fase de espiración, ayudado por la lateralización y rotación progresivas de la cabeza y cuello del mismo lado de la lesión.

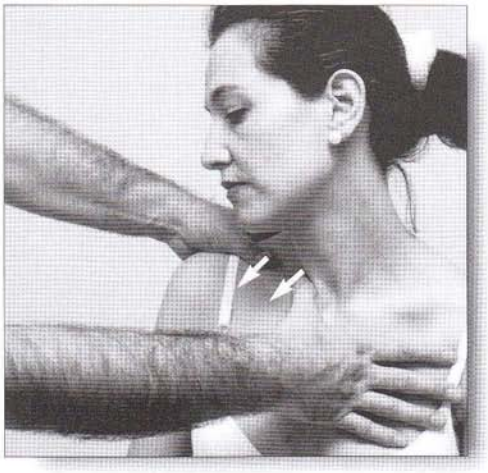

Nota: *después de la normalización será necesario realizar un vendaje de contención.*

ROTACION POSTERIOR

Paciente en sedestación. El terapeuta de frente, sitúa los pulgares de ambas manos en la parte inferior de los extremos de la clavícula, efectuando una presión ascendente en la fase de inspiración, ayudado por la lateralización y rotación progresivas de la cabeza y cuello del lado contrario a la lesión.

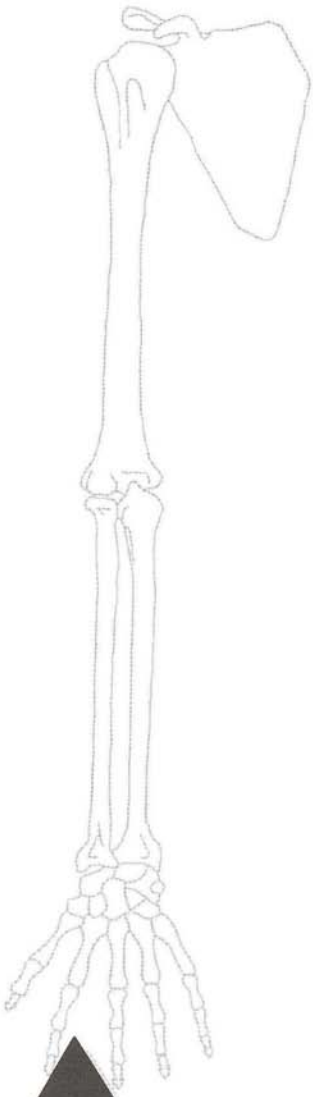

7

ARTICULACION ESTERNOCOSTOCLAVICULAR

ARTICULACION ESTERNOCOSTOCLAVICULAR

LA CLAVICULA

La clavícula es la clave de la mecánica escapulohumeral. El efecto patogénico de la clavícula es determinante en los desórdenes mecánicos del hombro que con frecuencia son diagnosticados como alteraciones de la escapulohumeral.

Por su posición geográfica en el carril de la caja torácica del cuello y del hombro, la clavícula sufre las tensiones permanentes y repetidas que vienen de las líneas de fuerza del brazo, de las costillas, de la columna cervical y del mismo cráneo.

La forma de la clavícula, su ondulación y su sinuosidad la permiten jugar un papel prioritario en la biomecánica escapulohumeral. Es un arco de bóveda entre el hombro y el esternón y hace de separador, destinado a mantener el omóplato a distancia y en buena posición funcional.

DIAGNOSTICO DE LAS LESIONES DE LA ARTICULACION ESTERNOCOSTOCLAVICULAR

LESION SUPRAESTERNAL

D-110

MECANISMO LESIONAL

La extremidad interna de la clavícula está bloqueada en superioridad a consecuencia de una tracción violenta de su extremidad externa hacia abajo, provocada por una caída o una contracción violenta para levantar una carga e impedir la caída de un objeto pesado, o trasportar cargas pesadas con un solo brazo.

Signos

- Contractura del E.C.M..
- Dificultad al levantar el brazo.

Test

Paciente en supino. El terapeuta al lado, palpa la articulación y la extremidad interna de ambos lados en su parte superior, comprobando si hay dolor a la presión y la altura de los mismos. Si existe dolor a la presión descendente y se encuentra la extremidad interna de la clavícula más alta que la otra nos confirma la lesión supraesternal; lo confirmaremos siguiendo el comportamiento con la respiración, comprobando si en espiración no baja.

o a un encogimiento de hombros

al encoger los hombros.

Si la clavic en AEC desciende menos. q la contraria Sublux AEC Sup

ANATOMICAM INVIABLE SUBLUX INT AEC



LESION PREESTERNAL VARIANTE Sentado

MECANISMO LESIONAL

La extremidad interna de la clavícula está bloqueada en anterioridad a consecuencia de un movimiento forzado del hombro hacia atrás (caída hacia delante sobre el hombro o tracción sobre el brazo en retropulsión).

Signos

Dificultad al levantar el brazo.

Test

Palpación de la articulación en la cual se aprecia una extremidad interna más saliente hacia delante respecto a la otra. El dolor a la presión y la restricción de movilidad → q encoja los hombros para observar movim. con la respiración nos confirman el lado de la lesión.

el q desciende menos

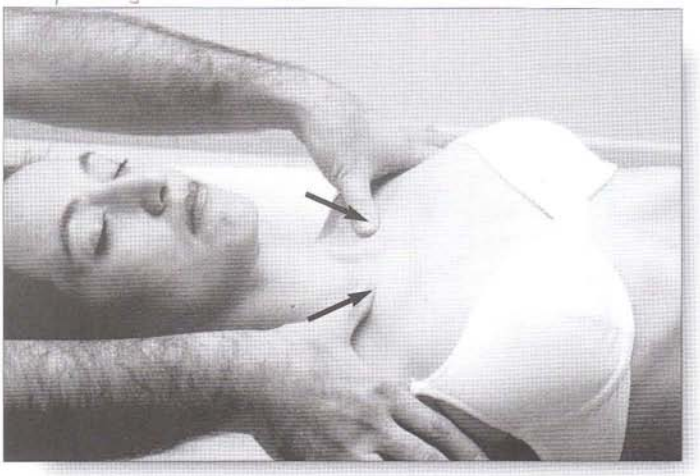

LESION RETROESTERNAL

Se produce como consecuencia de un choque directo en la parte interna de la clavícula produciendo una subluxación o luxación articular, no siendo competencia del osteópata, aunque se puede intentar la anteriorización con una técnica miotensiva o con tracción.

Test

Palpación anterior de la extremidad interna de la clavícula y la articulación en la que se apreciará la extremidad interna de una de ellas más metida hacia dentro y dolorosa a la presión.

D-112
D-111

DIAGNOSTICO POR AMPLITUD DE MOVIMIENTOS DE LA ARTICULACION ESTERNOCLAVICULAR

REFERENCIA DE PARTIDA
BRAZO VERTICAL a 90°

Paciente tumbado o sentado. El terapeuta a la cabecera de la camilla, con una mano atrapa la extremidad interna de la clavícula y con la otra el brazo (por debajo de la articulación del codo), realizando movimientos de abducción, aducción, antepulsión y retropulsión, siguiendo el comportamiento de la clavícula y comprobando la existencia de alguna restricción superior, inferior, posterior o anterior.

También tracción Vertical

ANTEPUL ABDUCCION

RETROP ADUCCION

ABD ANTEPULSION

ADD RETROPULSION



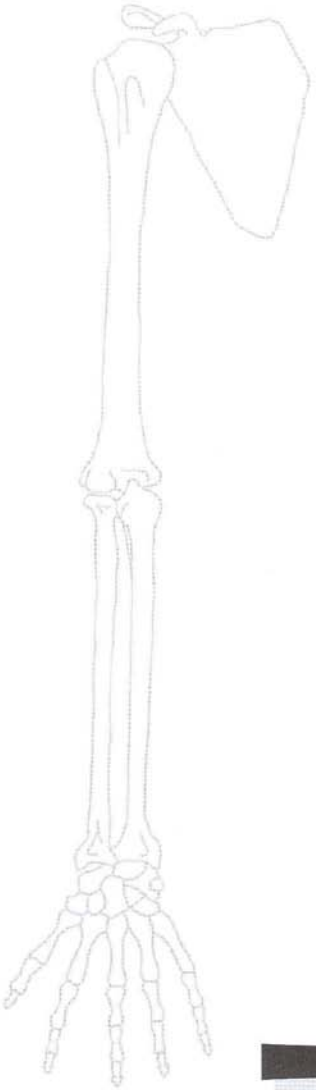

8

TECNICAS DE NORMALIZACION

TECNICAS DE NORMALIZACION

LESION SUPRAESTERNAL

Paciente en supino con la cabeza ligeramente lateralizada al lado contrario de la lesión. El terapeuta a la cabecera de la camilla, coloca el pisiforme sobre la parte superointerna de la clavícula y coge el brazo del paciente colocándolo en flexión máxima. En esta posición, realiza la tracción (previa puesta en tensión), en sentido descendente al final de la fase de espiración.

Nota: *la tracción es profunda.*

ABC SUPERIOR

VARIANTE EN SEDESTACION D-151

recto ó flexionado

Paciente sentado. El terapeuta detrás, coge con una mano el brazo, a la altura del codo, colocándolo en abducción hasta la puesta en tensión y toma contacto con el pulgar de la otra en la parte superior de la extremidad interna de la clavícula. En esta posición realiza una abducción rápida con el brazo, al mismo tiempo que presiona con el pulgar sobre la clavícula.

PRIMERA FASE



SEGUNDA FASE



TECNICA SUTHERLAND

PRIMERA FASE

Paciente sentado. El terapeuta frente a él, sitúa el pulgar de una mano en la parte inferior de la zona proximal de la clavícula y con el de la otra en la parte superior de la extremidad distal, efectúa una presión contrariada de la zona esternal hacia arriba y de la zona acromial hacia abajo en la fase de inspiración, ayudado por la extensión y rotación de cuello progresiva, contraria a la lesión.

PRIMERA FASE

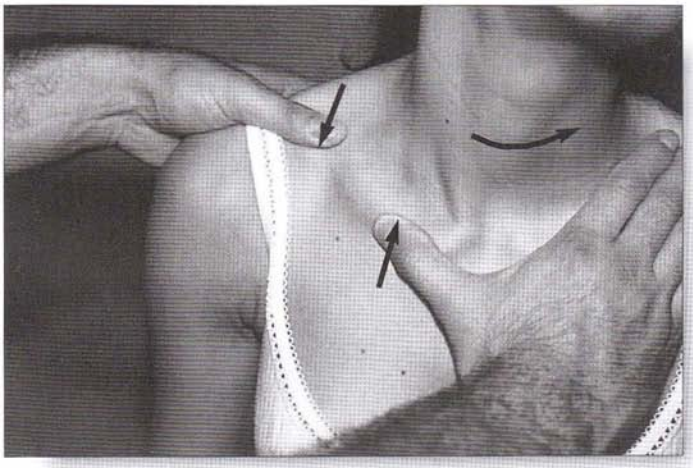

SEGUNDA FASE

En la misma posición que para la fase anterior, el terapeuta cambia la posición de los pulgares, situando uno en la parte superior de la clavícula de la zona esternal y el otro en la parte inferior de la articulación acromioclavicular, efectuando el movimiento en parámetros contrarios a la lesión.

SEGUNDA FASE

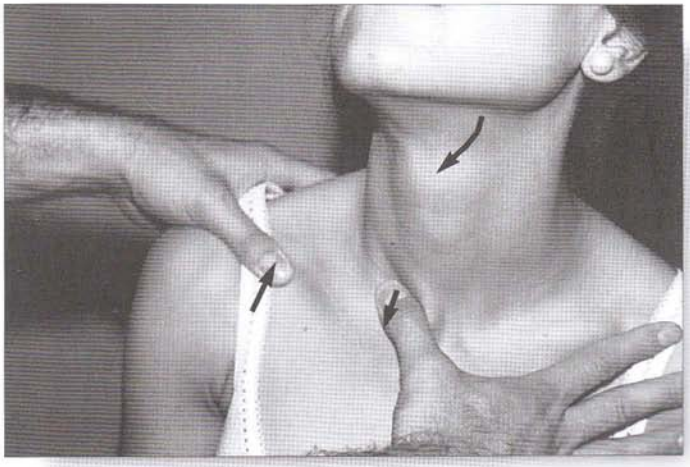

AEC Anterior

LESION PREESTERNAL [D-151]

Paciente en supino. El terapeuta del mismo lado de la lesión, toma contacto con el pisiforme de una mano sobre la parte anterior de la clavícula (extremidad interna), mientras con la otra coge el brazo colocándolo en flexión de 90°, efectuando una tracción vertical sobre la extremidad interna de la clavícula, al final de la espiración, previa puesta en tensión.



AEC Posterior

LESION RETROESTERNAL [D-152]

SUPINO

Paciente sentado. El terapeuta detrás, coge el brazo del paciente (del lado de la lesión) con una mano, y con el pulgar de la otra situado en la parte posterior de la extremidad proximal de la clavícula, realiza una extensión en abducción del brazo, mientras con el pulgar empuja hacia delante la clavícula durante la espiración, seguidamente se lleva el brazo a la posición neutra con cuidado y se aplica un vendaje funcional para evitar que se desplace a la posición de la lesión.

Lesión RARA Torácico ¿ precisa de un traumat

PRIMERA FASE

SEGUNDA FASE

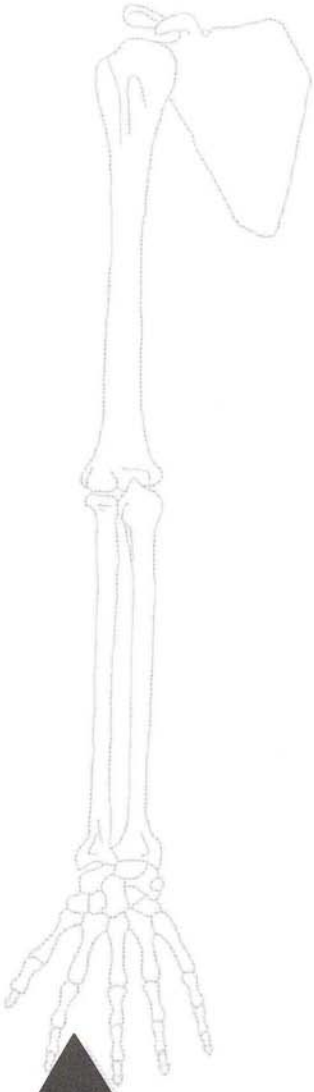

9

ARTICULACION ESCAPULOHUMERAL

ARTICULACION ESCAPULOHUMERAL

Es el punto de partida de todo el sistema prensor del miembro superior.

Desde el punto de vista patológico, la lesión se produce frecuentemente a nivel de la cápsula ligamentaria, más que en la mecánica ósea. Esto se explica por el hecho de que la escapulohumeral es una articulación por yuxtaposición ósea.

En la articulación escapulohumeral la estabilidad articular no está asegurada por las superficies articulares presentes, este objetivo lo cumplen, casi totalmente, las estructuras musculares.

Sólo el sistema de movilización va a permitir a la cabeza humeral su descentramiento por desplazamientos, tracciones o presiones por empuje.

En cuanto a la cavidad glenoidea sólo sirve de apoyo y centro de rotación de la cabeza humeral.

LESIONES DE LA ARTICULACION ESCAPULOHUMERAL

Son lesiones que afectan, generalmente, a los músculos, ligamentos y a la bolsa subacromial y subdeltoidea. Diferenciamos dos tipos de lesiones: las ***recientes*** (de menos de tres días) y las ***lesiones instaladas***.

LESION RECIENTE

En el momento de una caída o de un choque lateral sobre el hombro se van a disparar unos reflejos de defensa con el fin de proteger la cabeza humeral y su articulación. Si estos reflejos no han sido lo bastante rápidos, el choque se producirá sobre la cabeza humeral que está colocada fisiológicamente en anterioridad, viéndose empujada más adelante. La intensidad del trauma determina la importancia de la lesión (fractura, luxación o lesión osteopática).

El deslizamiento de esta cabeza humeral estira brutalmente los tendones del bíceps, deltoides anterior y el coracobraquial.

Los músculos posteriores intervendrán un poco más tarde como fijadores de la lesión.

En caso de lesión osteopática podremos tratar la lesión reciente. Cuando es por luxación, no se tocará hasta la desaparición de los fenómenos inflamatorios.

LESION INSTALADA

En un primer tiempo, es la alteración de la función de estabilización del supraespinoso la que provoca mayor dolor.

Durante la abducción del brazo, el supraespinoso no puede cumplir la función estabilizadora y la cabeza humeral queda subida produciendo una irritación del músculo, de la bolsa subacromiodeltoidea y de los rotadores, resultando el hombro bloqueado (periartritis).

LESION DEL TENDON DEL BICEPS

Esta lesión aparece, sobre todo, en el momento de una caída desde cierta altura, con agarre de una extremidad superior, produciendo una tensión importante del bíceps, con tendencia a unirse a la línea recta y bloqueándose sobre el labio interno de la ranura bicipital.

DIAGNOSTICO

PALPACION DEL TENDON DEL BICEPS D-107

Se realiza una palpación del tendón del bíceps largo y corto, comprobando el dolor a la palpación y la tensión de los tendones con la flexión del hombro y codo resistidas.

Para Tendin. y Luxac. Porción larga (Pag 303) dibujo de referencia

× Codo pegado al cuerpo y a 90°
× Autoabrazo Pronación
× Sujetar codo y muñeca y pedir Flex y Supinac contra resistencia del codo

Nota: *descartar la inestabilidad del tendón en el surco bicipital con la prueba de Yergason (apartado de pruebas especiales).* (Pag-308)

DOLOR → Tendin. ó Luxac

Id aut:⇒ realizando Autepulsión brazo recto contrarresistencia.

D-108

LESION DE ROTACION INTERNA O EXTERNA

OPCION BILATERAL

Se realiza colocando el brazo del paciente en abducción y flexión de codo a 90°, efectuando una rotación interna o externa.

En la lesión de rotación interna nos encontramos una limitación en rotación externa y viceversa.

VARIANTES
- ABD → 45° supino ó sentado
- ABD → 0° (brazo junto al cuerpo) (Pg-329)

D-91

D-105-6

LESION DE ROTACION INTERNA

Limitación → Cabeza Hum. aut / Sislux SUP AEH / AAC Prof aut.

D-90 D-104

LESION DE ROTACION EXTERNA

Var.- Supino (100° a 110° d amplitud natural) (Pg 3

Codo 90° evitar prono-supin.

Brazo 45° Abd. ó 90° Abd.

Antebrazo 30° de RE equilibra rotad

CON ABD → 0° Antebrazo esp

Limitaciones →
- Lesiones AEH Post.
- Teus excesiva } MS / MS

CABEZA HUMERAL ANTERIOR

D-93 D-106

Representa el 95% de las lesiones del hombro.

PRIMER TEST

Con el paciente en supino, ver si un hombro está despegado de la camilla.

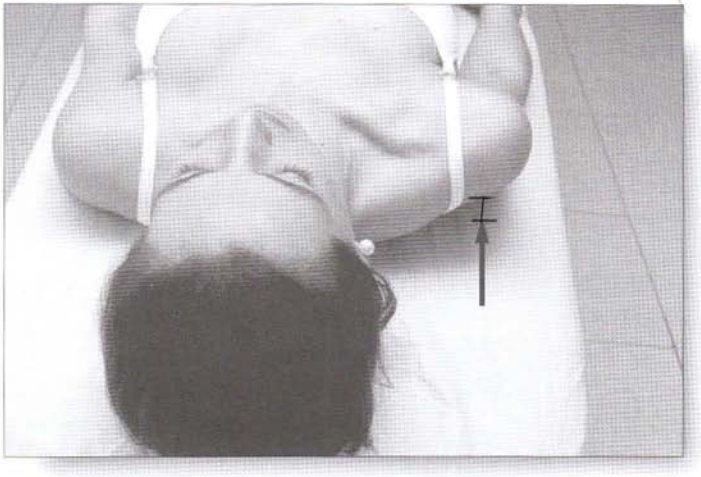

SEGUNDO TEST

Prueba PECTORAL MENOR

Se observa el retorno + duro Acortado.

También Mixtensivo

Paciente en supino. El terapeuta del lado de la lesión sitúa una mano en las cuatro primeras costillas y la otra sobre la tuberosidad menor, realizando una presión descendente sobre la cabeza humeral, inmovilizando la zona costal para comprobar el ballesteo en ambos lados. La limitación o restricción al movimiento nos confirma la lesión.

VARIANTE BILATERAL

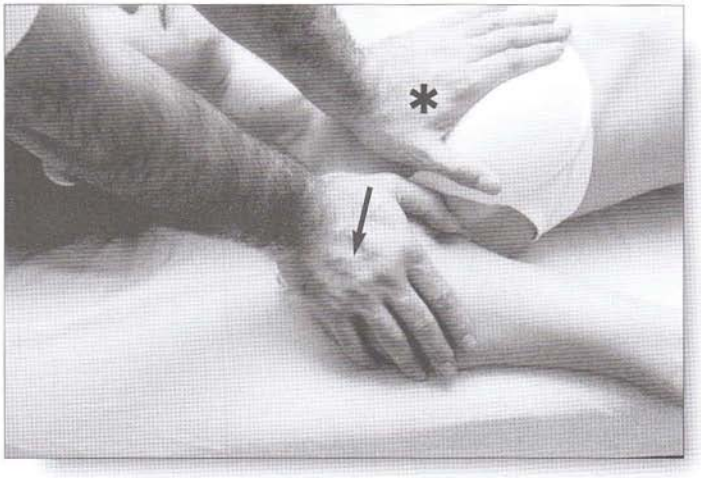

FIJACION ESCAPULOHUMERAL SUPERIOR E INFERIOR

D-110

Paciente en sedestación. El terapeuta al lado, atrapa el húmero cercano a la articulación con una mano y con la mano libre inmoviliza la escápula, atrapando la zona acromioclavicular, efectuando un movimiento ascendente y descendente previo paso por la posición neutra para valorar el margen de elasticidad en los dos sentidos.

La falta de movilidad en el movimiento ascendente o descendente nos confirma la fijación (lesión movimiento facilitado).

Sobluxx AAC { Sup. mayoría / Inf.

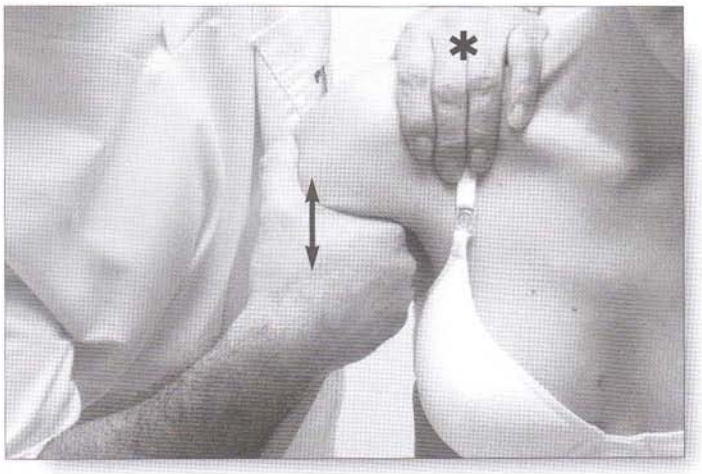

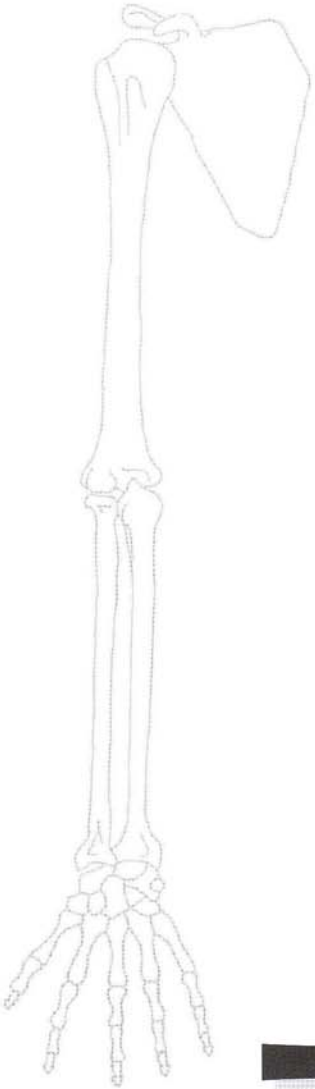

10

TECNICAS DE NORMALIZACION

TECNICAS DE NORMALIZACION

LESION DEL TENDON CORTO DEL BICEPS

D-141

Esta normalización está indicada en los mecanismos lesionales recientes.

Paciente sentado. El terapeuta frente a él, situa el pulgar en la parte interna del tendón, lo fuerza hacia el exterior suavemente, repitiéndolo de cinco a seis veces, partiendo de la apófisis coracoides y bajando progresivamente a lo largo del tendón.

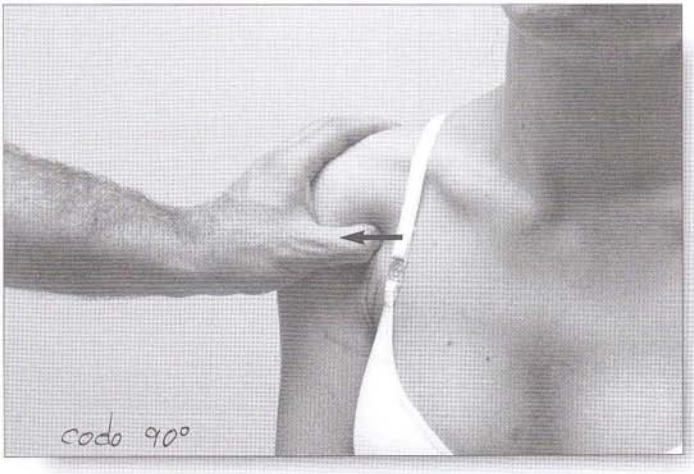

LESION DEL TENDON LARGO DEL BICEPS

IDEM Ms CORACOBRAQUIAL

Paciente sentado. El terapeuta frente a él, le pide que flexione el codo para hacer más palpable el tendón en la corredera bicipital y con el pulgar de la otra, situado en la parte interna del tendón, lo desplaza hacia afuera, desde arriba hacia abajo suavemente.

La función de estas técnicas es inhibir o suprimir el espasmo que mantiene la tensión del tendón.

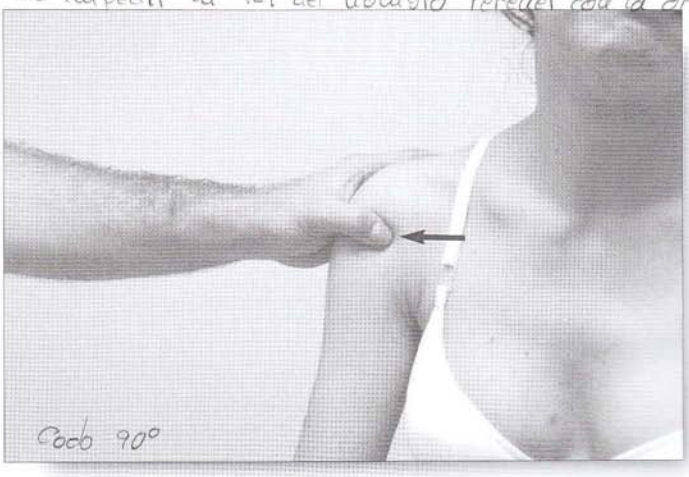

VARIANTE DEL TENDON LARGO Y CORTO DEL BICEPS

Paciente sentado. El terapeuta del lado de la lesión, con una mano coge el brazo (a la altura de la muñeca) y lo coloca en abducción y rotación externa y con el pulgar de la otra, sujeta el tendón en su parte interna. En esta posición, el terapeuta lleva el brazo en rotación interna y aducción, mientras el pulgar sujeta los tendones que son movilizados hacia el exterior.

PRIMERA FASE

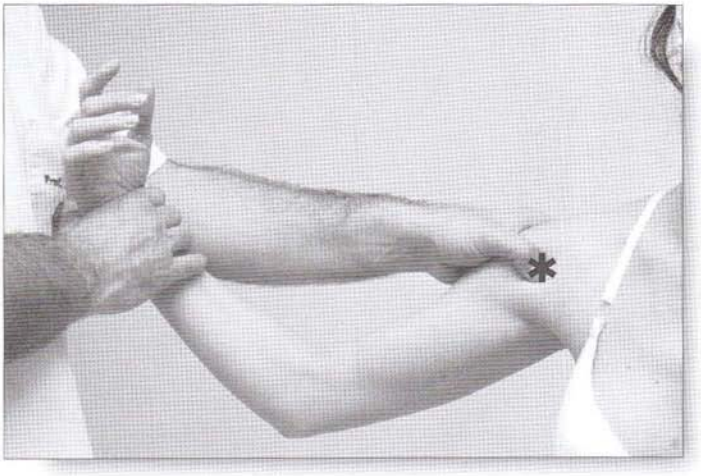

SEGUNDA FASE

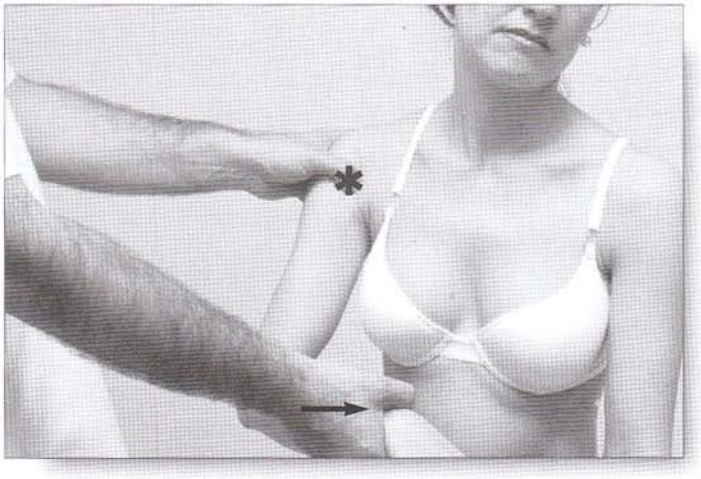

LESION DEL LIGAMENTO CORACOHUMERAL

FASCICULOS TROQUITERIANO TROQUINIANO

Esta técnica se realiza en supino o sentado, atrapando la cabeza humeral y presionando transversalmente con el pulgar sobre el cuerpo del ligamento. La presión ha de ser lenta y continua durante algunos segundos, para terminar acentuando la presión hacia abajo y hacia el exterior.

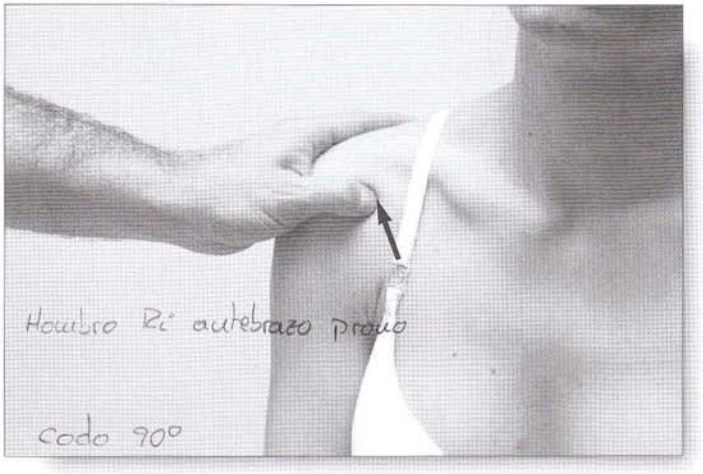

LESION DEL LIGAMENTO GLENOHUMERAL

En la misma posición que la anterior, presionando con el pulgar sobre la interlínea formada por la glenoides y la cabeza humeral, de forma lenta y continuada, para terminar acentuando la presión durante algunos segundos.

Nota: *el tratamiento de los ligamentos se realiza antes de la normalización de la articulación glenohumeral.*

LESION ESCAPULOHUMERAL EN ROTACION INTERNA

Paciente en supino con el codo flexionado a 90° y pegado al cuerpo. El terapeuta, al lado contrario, atrapa el antebrazo con una mano a la altura de la muñeca y la eminencia tenar e hipotenar de la otra sobre la cabeza humeral (a la altura del troquín). En esta posición, sitúa el brazo en rotación externa hasta la puesta en tensión, realizando la corrección por presión sobre la cabeza humeral en rotación externa, ayudado de la palanca del antebrazo, previa resistencia muscular en la fase de espiración.

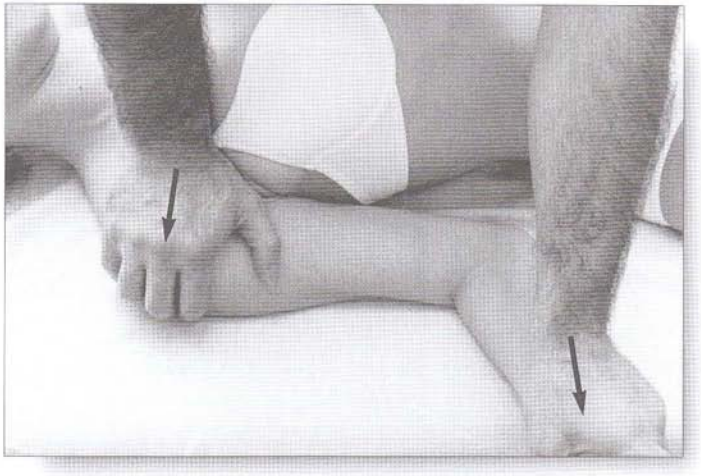

LESION ESCAPULOHUMERAL EN ROTACION EXTERNA

Paciente sentado a caballo al borde de la camilla, con el brazo en flexión de hombro, codo y aducción. El terapeuta, al lado contrario, atrapa el codo con una mano y con la otra el borde externo de la escápula, al mismo tiempo que estabiliza el tronco con su cuerpo. En esta posición, aumenta la aducción contra resistencia, previa puesta en tensión y sin perder la flexión en la fase de espiración.

LESION DE LA CABEZA HUMERAL ANTERIOR

Paciente en supino con el hombro fuera de la camilla. El terapeuta, al lado de la lesión, coge con una mano el brazo y coloca su muslo en el hueco axilar, realizando una aducción y, tomando contacto hipotenar sobre el troquín, realiza una tracción descendente, previa descoaptación.

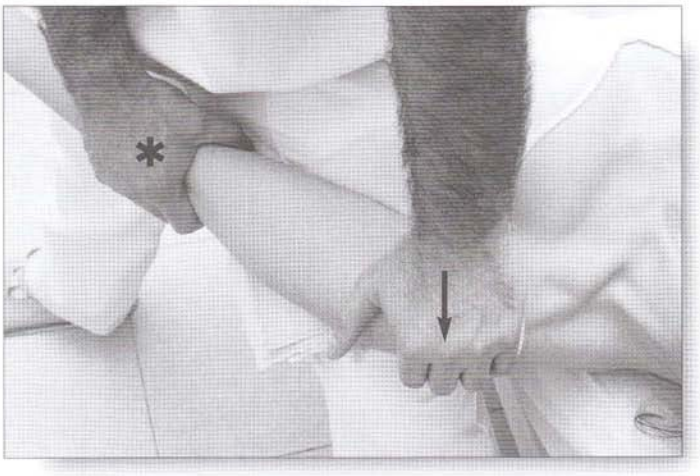

CABEZA HUMERAL SUPERIOR

D-143

Paciente sentado o de pie. El terapeuta, al lado de la lesión, coge el brazo del paciente apoyándolo sobre su hombro en posición de abducción (120°). En esta posición, coloca ambas manos entrelazadas sobre la extremidad superior del húmero, realizando una descoaptación y tracción en sentido descendente, si la articulación es resistente. En caso de articulaciones débiles, se efectuarán ligeras presiones hasta la sensación de liberación.

CABEZA HUMERAL INFERIOR D-144

Paciente en decúbito lateral. El terapeuta frente a él, coge su brazo y, pasando el suyo por debajo del pliegue de flexión del codo, flexiona el de éste, inmovilizándolo con su cuerpo y con la zona tenar de la otra mano, apoyada sobre la cabeza humeral (lado axilar), atrapa con el resto de los dedos el deltoides. En esta posición, realiza una tracción en sentido craneal, previa descoaptación y puesta en tensión en la fase de espiración. Si la articulación es débil se efectuarán pequeñas presiones, o una presión lenta y progresiva.

VARIANTE: (Foto orientativa Pag-340)
Paciente Sentado. Se cobre la zona axilar debajo con la rodilla como pto. de apoyo (piérna al lado del cuerpo del paciente) y con una mano se tracciona y la otra fija la escápula y la clavícula.

TECNICA DE DISTRACCION

Esta técnica se utiliza después de haber tratado las zonas articulares en lesión, en el caso de comprobar que el paciente efectúa una elevación escapular y continúa compensando con el movimiento del tronco (no realizando la flexión o abducción hasta los 90°, por miedo al dolor).

Paciente sentado. El terapeuta, del lado de la lesión, coge con una mano el brazo (a la altura de la muñeca) y con la otra inmoviliza el hombro. En esta posición, le pide que realice una extensión contra resistencia, permitiendo que el terapeuta pueda resistir el movimiento, llevando el brazo a la flexión máxima que permita, repitiéndose varias veces para, a continuación de una de ellas, pedirle que suba el brazo (sujeto por el terapeuta, que procura no hacer fuerza). Comprobaremos que puede hacer el movimiento y le diremos que lo haga sin sujección.

PRIMERA FASE

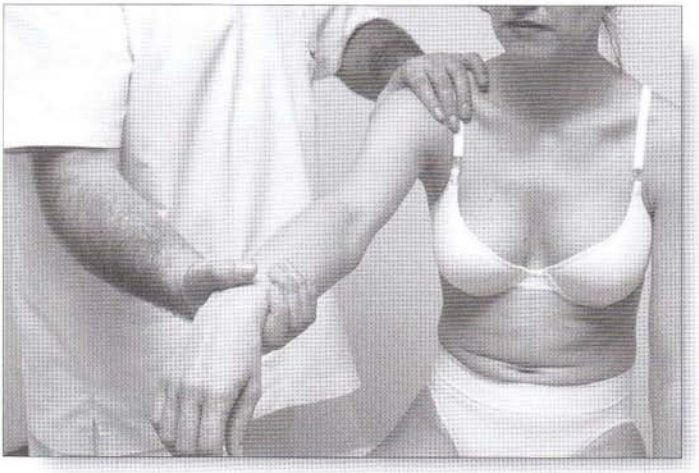

SEGUNDA FASE



ARTICULACION DEL CODO

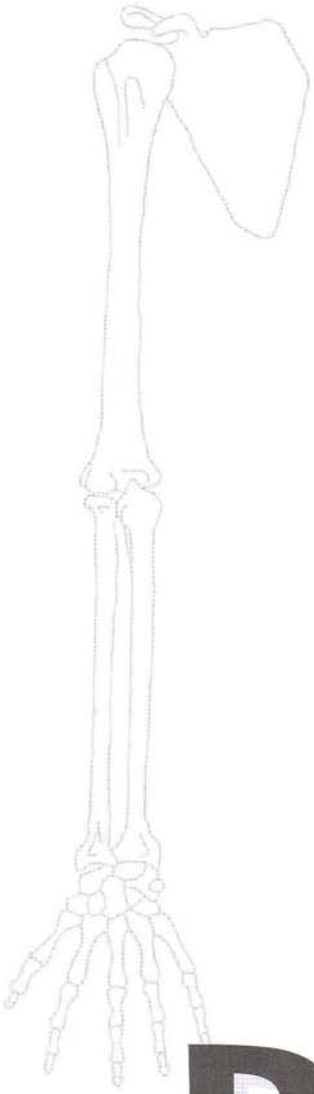

1

RECUERDO ANATOMOFISIOLOGICO DEL CODO

RECUERDO ANATOMOFISIOLOGICO DEL CODO

El codo es la articulación intermedia del miembro superior y permite llevar, más o menos lejos del cuerpo, la mano.

Anatómicamente, el codo presenta una sola articulación. En cambio, fisiológicamente nos permite distinguir dos funciones distintas:

- La flexoextensión, efectuada por dos articulaciones: la ***humero-cubital y la humero-radial***.
- La pronosupinación, que pone en movimiento la articulación ***radio-cubital superior***.

SUPERFICIES ARTICULARES

A nivel de la extremidad inferior del húmero encontramos dos superficies articulares:

- La ***tróclea humeral***, en forma de polea o diábolo, con una garganta (1), situada en un plano sagital, entre dos carillas convexas (2).
- El ***cóndilo humeral***, superficie esférica (3), situada por fuera de la tróclea.

A la extremidad superior de los dos huesos del antebrazo le corresponden dos superficies:

- La ***gran cavidad sigmoidea del cúbito***, que se articula con la tróclea; presenta una cresta longitudinal roma (4), que termina por arriba en el pico del olécranon (5) y por abajo y por delante, en el pico de la apófisis coronoides (6), a cada lado de esta cresta, correspondiente a la garganta de la tróclea, hay dos vertientes cóncavas (7) que corresponden a las carillas trocleares.
- La ***cúpula radial*** (cara superior de la cabeza del radio), cuya concavidad (8) posee la misma curvatura del cóndilo (3), al que se adapta. La limita un reborde que se articula con la región condilotroclear. Estas dos superficies forman un todo gracias al ligamento anular (9).

Acoplamiento entre sí de las superficies articulares: en una vista anterior, (lado derecho), la fosita olecraniana (10), por encima de la tróclea, y la fosita supracondílea (11), la epitróclea (12) y el epicóndilo (13). En una vista posterior, (lado

izquierdo), muestra, por su parte, la fosita olecraniana (14), receptora del pico del olécranon (15).

En un corte verticofrontal de la articulación, distinguimos la cápsula (14), que forma una sola cavidad articular para dos articulaciones funcionales. La articulación de flexión-extensión con la interlínea trócleo-cubital (16) y la interlínea cóndilo-radial (17), la articulación radio-cubital superior y el pico del olécranon (5).

VISTA ANTERIOR

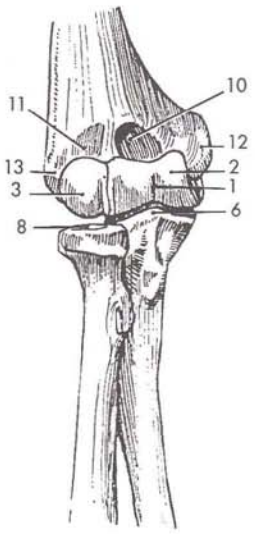

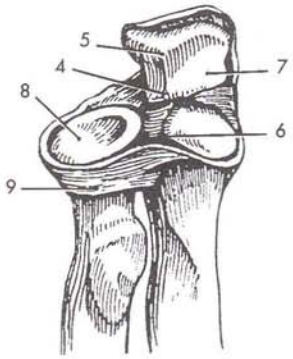

VISTA POSTERIOR

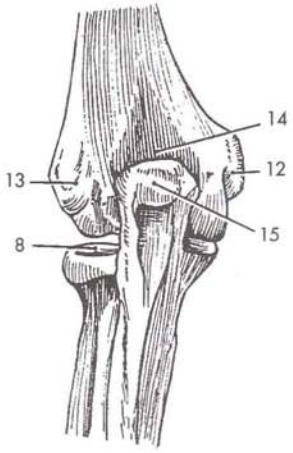

CORTE VERTICOFRONTAL

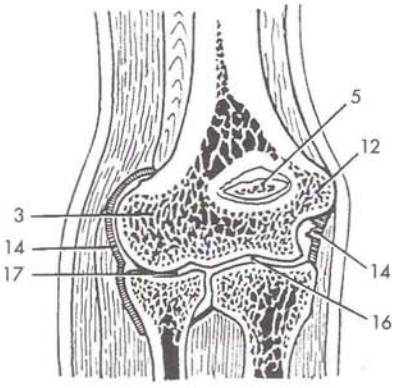

ARTICULACION RADIOCUBITAL SUPERIOR

Es una trocoide orientada en un solo sentido de libertad de movimiento: rotación en torno al eje de los dos cilindros acoplados.

Por tanto, está constituida por dos superficies cilíndricas:

- La ***cabeza radial***, con su contorno cilíndrico (1), incrustado de cartílago.
- Un ***anillo osteofibroso***; corresponde al anillo periférico y está formado por: la pequeña cavidad sigmoidea del cúbito (2), con su cubierta cartilaginosa, cóncava de adelante atrás, separada de la gran cavidad (3) por una cresta roma (4). El ligamento anular (5), banda fibrosa fija a los bordes anterior y posterior de la pequeña cavidad sigmoidea, su cara interna está incrustada de un cartílago, continuación del de la pequeña cavidad.

El ligamento cuadrado de Dénuce (6), es el segundo medio de unión de la articulación radiocubital. Es una banda fibrosa, estrecha, inserta en el borde inferior de la pequeña cavidad sigmoidea del cúbito y en la base del contorno interno de la cabeza radial. El ligamento cuadrado actúa como refuerzo de la parte inferior de la cápsula.

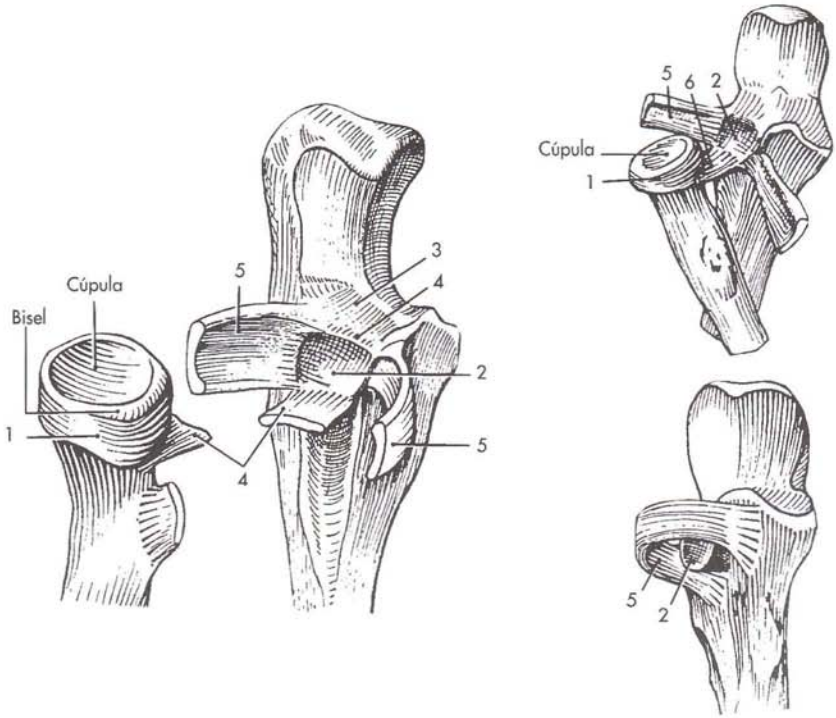

LIGAMENTOS DEL CODO

Los ligamentos de la articulación del codo son auténticos tensores, dispuestos a cada lado de la articulación: el ***ligamento lateral interno*** y el ***ligamento lateral externo***.

En conjunto, tienen la forma de un abanico fibroso que se extiende desde cada una de las dos prominencias paraarticulares, epicóndilo por fuera y epitróclea por dentro.

Aseguran el ajuste del semianillo con la polea (coaptación articular) e impiden todo movimiento de lateralidad.

LIGAMENTO LATERAL INTERNO (L.L.I.)

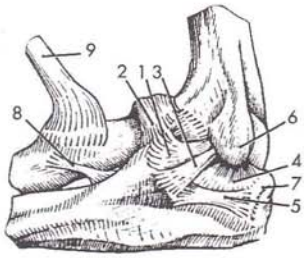

Está formado por tres fascículos:

- Un ***fascículo anterior*** (1), cuyas fibras más anteriores acuden en refuerzo del ligamento anular (2).
- Un ***fascículo medio*** (3), que es el más potente.
- Un ***fascículo posterior*** (4), reforzado por las fibras transversas de Cooper (5).

El abanico fibroso del L.L.I. parte de forma radiada de la epitróclea (6). Además, en este esquema se distinguen: el olécranon (7), la cuerda de Weitbrecht (8) y el tendón del bíceps (9), inserto en la tuberosidad bicipital del radio.

LIGAMENTO LATERAL EXTERNO (L.L.E.)

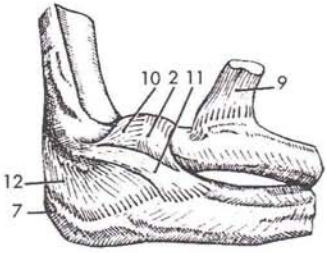

Lo forman también tres fascículos:

- Un ***fascículo anterior*** (10), que refuerza al ligamento anular por delante.
- Un ***fascículo medio*** (11), que refuerza al ligamento anular por detrás.
- Un fascículo posterior (12).

LA CAPSULA

Está reforzada, por delante, por el ***ligamento anterior*** (14) y por el ***ligamento oblicuo anterior*** (15). Por detrás, está reforzada por ***fibras transversales húmero-humerales*** y por ***fibras oblicuas húmero-olecranianas***.

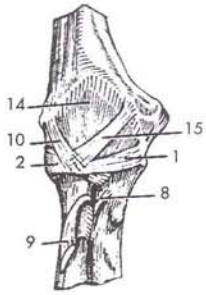

MUSCULOS DEL CODO

FLEXORES

BRAQUIAL ANTERIOR

Origen:
Mitad distal de la cara anterior del húmero.

Inserción:
En la tuberosidad del cúbito y en la cara anterior de la apófisis coronoides.

Acción:
Flexión.

Inervación:
Nervio musculocutáneo (C5, C6).

SUPINADOR LARGO

Origen:
En los dos tercios proximales del reborde supracondíleo externo del húmero y en el tabique intermuscular externo.

Inserción:
Borde externo de la base de la apófisis estiloides del radio.

Acción:
Flexiona la articulación del codo y ayuda en la pronación y supinación del antebrazo.

Inervación:
Nervio radial (C5, C6).

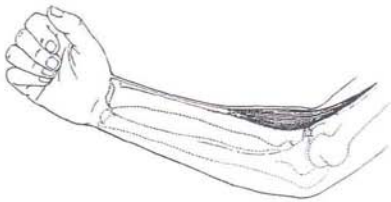

BICEPS BRAQUIAL

Origen de la porción corta:
En la punta de la apófisis coracoides del omóplato.

Origen de la porción larga:
En la eminencia supraglenoidea del omóplato.

Inserción:
Pasa por la cápsula articular del hombro, siguiendo la corredera bicipital y se inserta en la parte posterior de la tuberosidad bicipital del radio.

Acción:
Flexor del antebrazo y brazo; supinador de la mano.

Inervación:
Nervio musculocutáneo (C3-C6).

EXTENSORES

TRICEPS

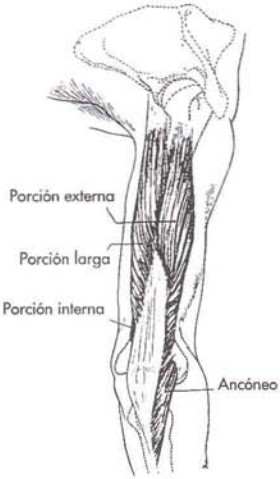

Origen de la porción larga:
Parte anterior de la cavidad glenoidea del omóplato.

Origen de la porción corta:
Cara posterior de la diáfisis humeral, por arriba del surco del nervio radial.

Origen de la porción interna:
Cara posterior de la diáfisis humeral, por debajo del canal radial.

Inserción:
Parte posterior de la cara del olécranon y prolongación fibrosa a la aponeurosis profunda del antebrazo.

Acción:
Extiende la articulación del codo. La porción larga produce la aducción de la articulación del hombro y puede ayudar a su extensión.

Inervación:
Nervio radial (C6-D1).

SUPINADORES

SUPINADOR LARGO(8)

SUPINADOR CORTO

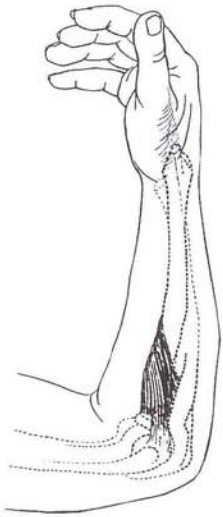

Origen:
Epicóndilo externo del húmero, ligamento colateral radial de la articulación del codo, ligamento anular del radio y cresta de los supinadores del cúbito.

Inserción:
Superficie externa del tercio superior del cuerpo del radio, que recubre parte de las superficies anterior y posterior.

Acción:
Supinador del antebrazo.

Inervación:
Nervio radial (C5-C7).

PRONADORES

PRONADOR REDONDO

Origen del cabo humeral:
Por encima de la epitróclea, tendón del flexor común y fascia antebraquial profunda.

Origen del cabo cubital:
Borde radial de la apófisis coronoides del cúbito.

Inserción:
En la mitad de la superficie externa del radio.

Acción:
Pronación del antebrazo y ayuda a la flexión de la articulación del codo.

Inervación:
Nervio mediano (C6-C7).

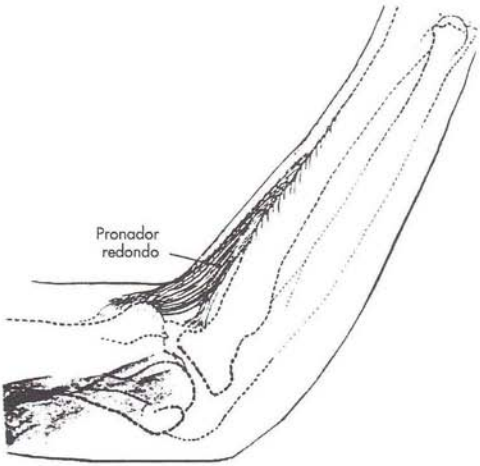

(8) Descrito en la flexión

PRONADOR CUADRADO

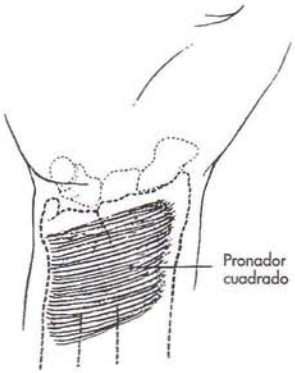

Origen:
Borde interno de la superficie anterior del cuarto distal del cúbito.

Inserción:
Borde lateral de la superficie anterior del cuarto distal del radio.

Acción:
Pronador del antebrazo.

Inervación:
Nervio mediano (C7-D1).

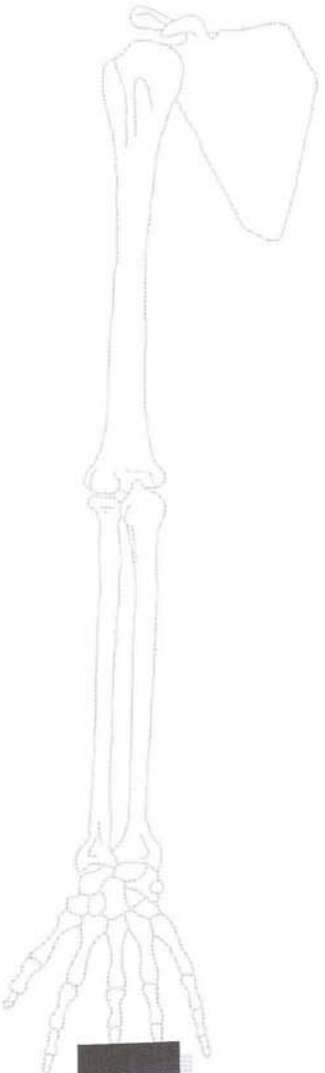

2

EXPLORACION FISICA DEL CODO

EXPLORACION FISICA DEL CODO

Articulación ginglimoidea (bisagra), compuesta por tres articulaciones:

- ***Articulación humerocubital.***
- ***Articulación humerorradial.***
- ***Articulación radiocubital.***

La exploración comprende las articulaciones y tejidos blandos que las rodean.

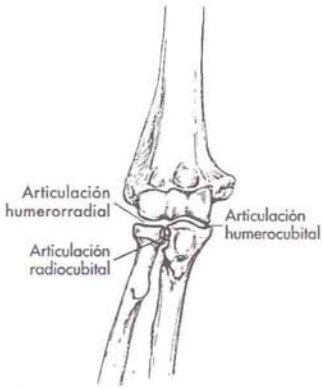

INSPECCION

Cuando los brazos están extendidos en posición anatómica, los ejes longitudinales del brazo y del antebrazo, forman un ángulo lateral (valgo) a nivel de la articulación del codo, que se conoce como ***"ángulo de carga"***.

El ángulo normal de carga mide aproximadamente 5 grados en el hombre y entre 10 y 15 en la mujer. Este ángulo permite al codo introducirse de manera estrecha en la depresión que hay a nivel de la cintura, inmediatamente por encima de la cresta iliaca. La angulación es particularmente notable cuando la mano lleva algo de peso.

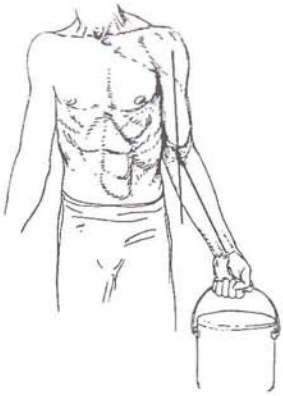

CUBITO EN VALGO

El ángulo de carga es anormal si el antebrazo queda desviado hacia afuera más de los 5-10 grados señalados. Esta angulación aumentada puede ser causada por lesión epifisaria, secundaria a fractura del epicóndilo, y puede causar parálisis nerviosa retardada, manifestándose en la distribución del nervio cubital a nivel de la mano.

CUBITO EN VARO

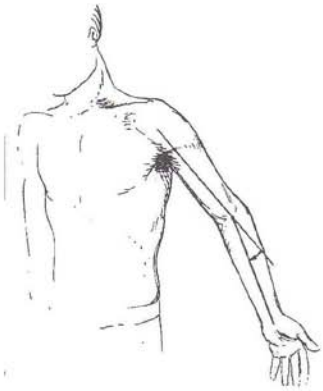

La disminución del ángulo de carga a menudo es producido por traumatismo, como fractura supracondílea en el niño, en la cual el extremo distal del húmero queda mal sujeto a su unión, pudiendo haber un retraso del crecimiento a nivel de la placa epifisaria.

La exploración de los codos se realizará con los brazos del paciente extendidos, puesto que en flexión no se ponen de manifiesto ni el ángulo de carga ni las deformidades en valgo o varo.

LA TUMEFACCION

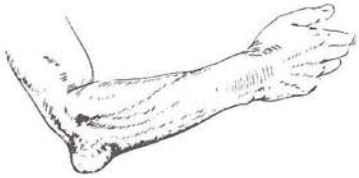

Puede ser de naturaleza local o difusa.

La tumefacción localizada queda contenida dentro de la cápsula articular o de la bolsa, y no experimenta extravasación hacia los tejidos cercanos. La tumefacción difusa es diseminada y abarca a toda la región del codo. En ambos tipos de tumefacción desaparecen, a simple vista, los surcos normalmente visibles en la región.

PALPACION OSEA

Nos informa de las relaciones posicionales y del dolor de los componentes óseos de la articulación.

La palpación también debe realizarse de forma dinámica para percibir el comportamiento óseo en el movimiento articular y si existen crepitaciones por engrosamiento de la bolsa, osteoartritis, etc.

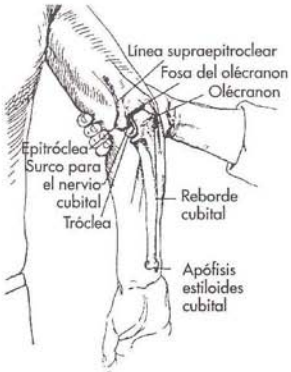

Epitroclea { L lat int / N cubital / Ms Epitrocleares

Epicondilo { L. lat ext / Ms. Epicondileos

Olecranon y Fosa olecraniana { Ms Triceps (tendon)

REFERENCIAS ANATOMICAS

La epitróclea, olécranon y epicóndilo forman un triángulo isósceles, con el codo flexionado a 90°. Con el codo extendido se encuentran en línea recta.

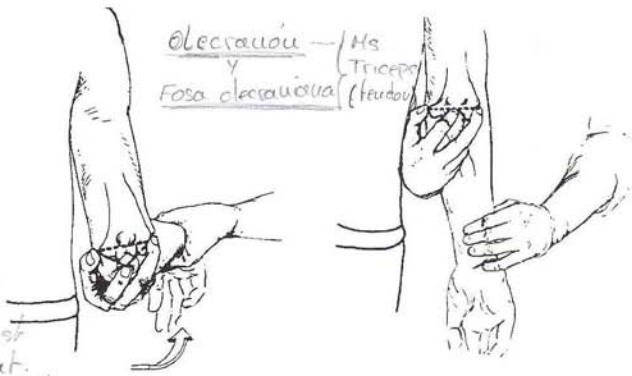

Cabeza radial { L Anular

Posterior → subl. ARC post

Anterior → subl ARC ant.

Dolor → Sinovitis u Osteoartrosis

PALPACION DE TEJIDOS BLANDOS

Los dividimos en cuatro zonas: ***superficie medial, posterior, lateral*** y ***anterior***. La palpación del codo debe realizarse en flexión para que estén más accesibles.

SUPERFICIE MEDIAL

NERVIO CUBITAL

Situado en el surco que se encuentra entre la epitróclea y el olécranon. El engrosamiento en esta región se produce generalmente por el tejido cicatrizal, que puede comprimir el nervio, produciendo sensación de hormigueo en los dedos anular y meñique del paciente (distribución cubital de la mano). El nervio cubital se conoce como "hueso de la risa" a causa de este fenómeno. El nervio cruza la articulación del codo y perfora el músculo cubital anterior en su recorrido distal hacia el antebrazo. Puede lesionarse de manera secundaria a una fractura supraepitroclear o epitroclear o por traumatismo directo, siendo rara la pérdida de su continuidad.

GRUPO MUSCULAR PRONADOR Y FLEXOR DE LA MUÑECA

Compuesto por cuatro músculos: pronador redondo, palmar mayor, palmar menor y cubital anterior. Se deben palpar primero como unidad y después de manera individual. La masa muscular y su origen pueden volverse sensibles si han sido distendidos por movimientos bruscos de flexión y pronación de la muñeca (tenis, golf, uso de destornilladores, etc.).

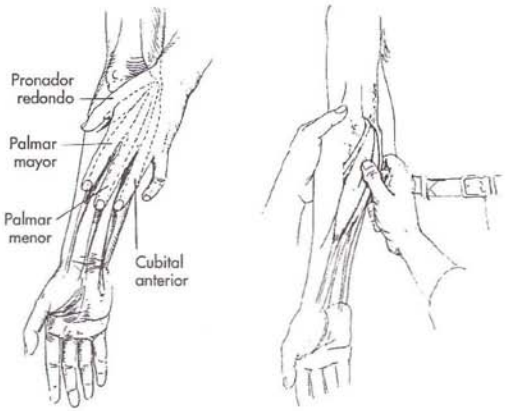

LIGAMENTO COLATERAL MEDIAL

Es uno de los estabilizadores básicos de la articulación humerocubital. Se origina en la epitróclea y se extiende hasta el borde medial de la escotadura troclear del cúbito. No se puede palpar de forma directa, pero la presión sobre la zona puede reproducir molestias si el ligamento está distendido.

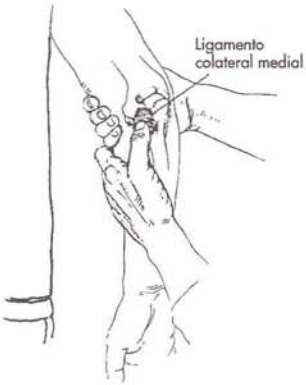

GANGLIOS LINFATICOS EPITROCLEARES

Si están tumefactos se perciben como bultitos deslizables bajo los dedos. El aumento señala a menudo infección en mano o antebrazo.

SUPERFICIE POSTERIOR

BOLSA DE OLECRANON

Cubre el olécranon y no se puede palpar. Sin embargo, debe palparse la región en la que se encuentra para descartar la bursitis. La región se sentirá hinchada y gruesa.

TRICEPS

Músculo formado por tres porciones: ***larga***, ***lateral*** y ***media***.

La cabeza larga se encuentra en la porción posteromedial del brazo, cruza a la articulación glenohumeral del hombro y del codo. La porción lateral se encuentra en la superficie posterolateral del brazo. La cabeza medial o profunda se encuentra en la profundidad, bajo la cabeza larga. La aponeurosis es amplia y delgada y sólo se puede palpar en el extremo proximal del olécranon. La palpación nos informa de los posibles defectos secundarios al traumatismo.

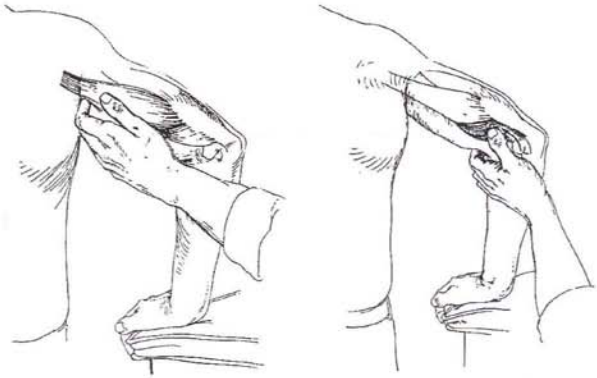

SUPERFICIE LATERAL

EXTENSORES DE LA MUÑECA

AFECTADO CODO D. TENIS

Este grupo está compuesto por tres músculos: ***supinador largo***, ***primer radial externo*** y ***segundo radial externo***, que se originan en el epicóndilo y en la línea supracondílea. De manera inicial se debe palpar como unidad, valorando la consistencia muscular, sensibilidad, etc.

Paciente ✗ cierre el puño y flexione contraresistencia

SUPINADOR LARGO

Este músculo se origina en el reborde supracondíleo del húmero y se inserta en la apófisis estiloides del radio. La palpación se realiza a todo lo largo del músculo, desde el origen a su inserción.

Para hacer más palpable este músculo se pide al paciente que cierre el puño colocando la zona radial bajo el borde de una mesa, presionando hacia arriba.

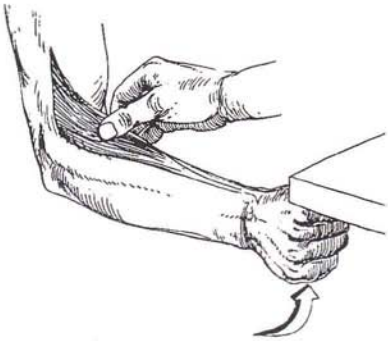

PRIMER RADIAL EXTERNO Y SEGUNDO RADIAL EXTERNO

Para hacer más palpables estos músculos, se pide al paciente que cierre el puño y realice una extensión dorsal contra resistencia. Estos músculos están afectados en "el codo de tenista".

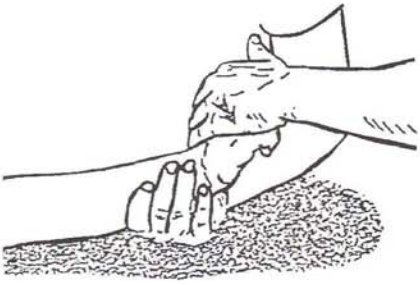

LIGAMENTO COLATERAL LATERAL

Ligamento en forma de cuerda que se extiende desde el epicóndilo hasta un lado del ligamento anular, que envuelve al radio. Este ligamento puede estar sensible a la palpación, por tensión vara o traumatismo en varo.

LIGAMENTO ANULAR

Este ligamento está insertado en el ligamento colateral lateral, rodea a la cabeza y el cuello del radio y lo sostiene en su sitio en su articulación con el cúbito. Tanto el ligamento colateral lateral como el anular, no son palpables de forma directa pero se explorará la región en busca de alteraciones patológicas.

SUPERFICIE ANTERIOR

FOSA CUBITAL

Es un espacio triangular, limitado en sentido lateral por el supinador largo y en sentido medial por el pronador redondo. Desde el borde lateral hasta el borde medial, los elementos que pasan por la fosa cubital son: ***tendón del bíceps***, ***arteria humeral***, ***nervio mediano*** y ***nervio musculocutáneo***. tendón braquial anterior

TENDON DEL BICEPS

El tendón del bíceps y su vientre muscular, se vuelven más accesibles a la palpación, si el enfermo pone el puño cerrado en supinación y el codo en flexión.

ARTERIA HUMERAL

El pulso de la arteria humeral se puede percibir en posición medial, en relación con el tendón del bíceps.

NERVIO MEDIANO

De forma tubular, se encuentra en posición medial en relación con la arteria humeral.

ARCOS DE MOVILIDAD

Básicamente abarca cuatro fases: ***flexión***, ***extensión***, ***supinación*** y ***pronación***.

La flexión y extensión es el movimiento primario en la articulación, en tanto que la supinación y pronación se derivan de las articulaciones a nivel del codo y la muñeca. La supervisión de los arcos de movilidad nos informa de los grupos musculares que tendremos que tratar, responsables de la pérdida de movilidad.

PRUEBAS ACTIVAS

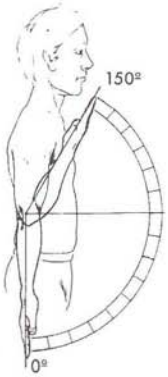

FLEXION-EXTENSION

En la flexión, en condiciones normales, el paciente debe ser capaz de tocarse el hombro (150°).

La extensión la da el punto en que el olécranon hace de tope contra la fosa. Por regla general, el paciente puede lograr la extensión hasta 0°.

SUPINACION-PRONACION

Los límites de la supinación son definidos por el grado de rotación que el radio puede hacer alrededor del cúbito. Para realizar la prueba, el paciente mantiene el codo flexionado a 90° y apoyado sobre la cintura. Los límites de la pronación normal dependen del grado al que el radio puede girar alrededor del cúbito.

En condiciones normales el paciente debe poder realizar un movimiento de pronación a supinación de 180° y viceversa. De la posición vertical de la mano, con el puño cerrado, debe poder realizar un movimiento de 90° para supinación y otros 90° para pronación.

Tanto la supinación como la pronación están limitadas por alteraciones patológicas de los codos, articulaciones radiocubitales de las muñecas o antebrazos.

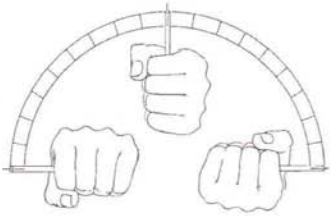

PRUEBAS PASIVAS

Estas pruebas son necesarias cuando el enfermo no es capaz de efectuar las pruebas activas, y para valorar los topes reales de la articulación. Se realizan en dos fases: flexión-extensión y supinación-pronación.

EXPLORACION NEUROLOGICA

Se efectúa en tres partes: ***pruebas musculares***, ***pruebas de reflejos*** y ***pruebas de sensibilidad.***

PRUEBAS MUSCULARES

FLEXION

Primario
- Braquial anterior, nervio musculocutáneo, C5 y C6.
- Bíceps, nervio musculocutáneo, C5 y C6.
- Supinador largo (secundario).
- Supinador corto (secundario).

EXTENSION

Primario
- Tríceps, nervio radial, C7.
- Ancóneo (extensor secundario).

FLEXION

EXTENSION

SUPINACION

Primario
- Bíceps, nervio musculocutáneo, C5 y C6.
- Supinador corto, nervio radial, C6.
- Supinador largo (secundario).

PRONACION

Primario
- Pronador redondo, nervio mediano, C6.
- Pronador cuadrado, rama interósea anterior del nervio mediano, C8, D1.
- Palmar mayor (secundario).

SUPINACION *PRONACION*

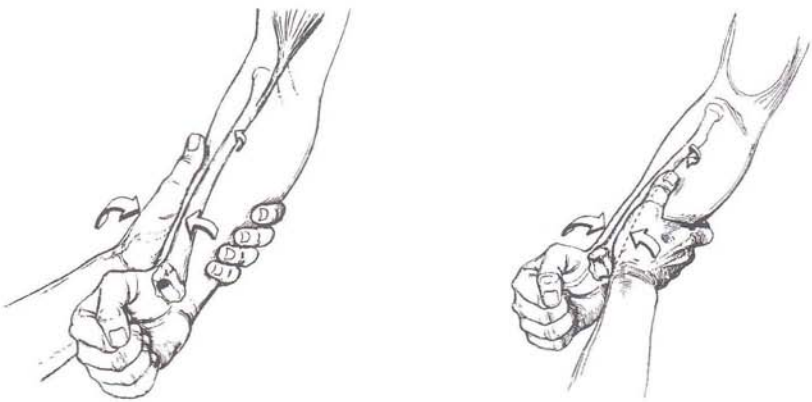

PRUEBAS DE REFLEJOS

Los tres reflejos básicos que permiten valorar la integridad de la inervación del codo son: ***reflejo bicipital***, ***reflejo del supinador largo*** y ***reflejo tricipital***. Reflejos tendinosos profundos de la neurona motora inferior, transmitidos hacia la médula, hasta llegar a la célula del asta anterior y volviendo hacia el músculo, por los nervios periféricos.

REFLEJO BICIPITAL

Este reflejo permite valorar la integridad del nivel neurológico de C5.

La reacción excesiva puede ser resultado de lesión de la neurona motora superior, como ataque cardiovascular (accidente cerebral vascular).

La reacción disminuida, puede ser causada por lesión de la neurona motora inferior como lesión del nervio periférico secundaria a hernia de disco cervical.

Antebrazo reposo. Pulgar sobre tendón Bíceps en la fosa cubital. (Pronación)
Martillo contorla en vía del pulgar

REFLEJO DEL SUPINADOR LARGO

Es inervado por el nervio radial desde los niveles C5 y C6, pero su reflejo es principalmente función de C6.

Id aut. se golpea en el tendón del Ms Supinador largo (extremo distal radio)

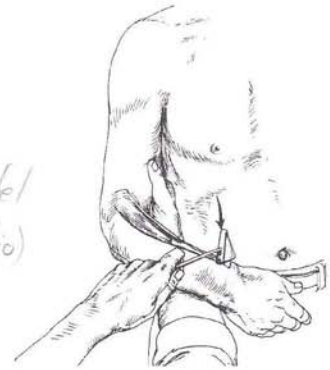

REFLEJO TRICIPITAL

Este reflejo corresponde al nivel neurológico de C7.

Brazo relajado golpear tendón donde cruza con deltoides.

ZONAS DE SENSIBILIDAD DEL CODO

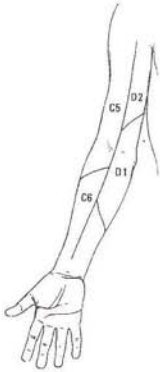

PRUEBAS DE SENSIBILIDAD O ESPECIALES

PRUEBAS DE ESTABILIDAD LIGAMENTOSA

Con el brazo sujeto por la muñeca, se presiona en varo y en valgo sobre la interlínea articular, valorando la estabilidad de los ligamentos colaterales, medial y lateral.

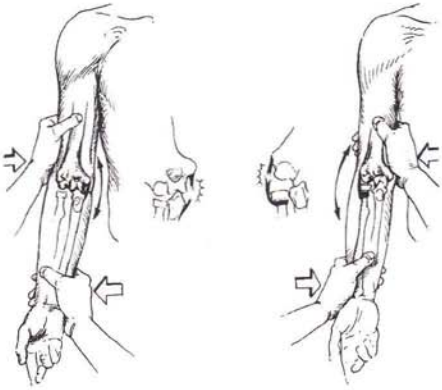

SIGNO DE TINEL

Esta prueba tiene por objeto despertar la sensibilidad de los neuromas que haya en los nervios. Se realiza golpeando la región comprendida entre el surco del olécranon y la epitróclea. Si hay un neuroma, se producirá una sensación de hormigueo hacia el antebrazo, por la distribución cubital de la mano.

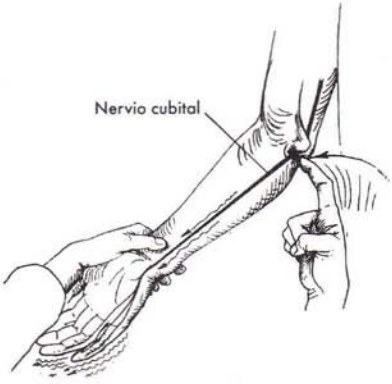

PRUEBA DEL CODO DE TENISTA

Esta prueba tiene por objeto reproducir el dolor en el origen común de los extensores de la muñeca (el epicóndilo).

Se estabiliza el antebrazo con una mano, colocando el pulgar en el epicóndilo (zona de inserción) y con la otra se resiste el movimiento de flexión dorsal de la mano cerrada del paciente.

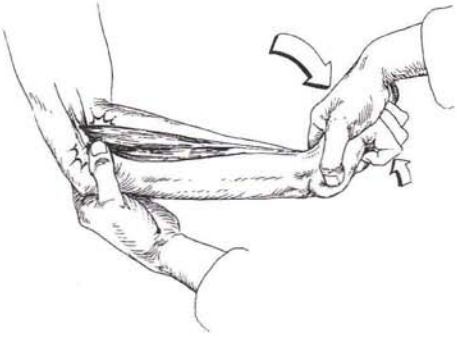

EXPLORACION DE LAS REGIONES RELACIONADAS

No hay que olvidar la exploración de las articulaciones vecinas, ya que, una lesión cervical puede reflejarse en el codo. De la misma manera, las alteraciones patológicas del hombro pueden producir síntomas en codo y muñeca. La muñeca también puede producir síntomas en el codo, ya que los músculos flexores y extensores cruzan tanto la muñeca como el codo.

La articulación humerocubital, permite movimientos pasivos secundarios a causa de la discordancia de las carillas articulares y la elasticidad del tejido cartilaginoso de revestimiento. Estos movimientos secundarios son tan importantes, que condicionan la integridad cinética de las dos articulaciones, y su déficit genera alteraciones biomecánicas locales y secundarias de compensación en las extremidades, siendo las que dan el diagnóstico osteopático.

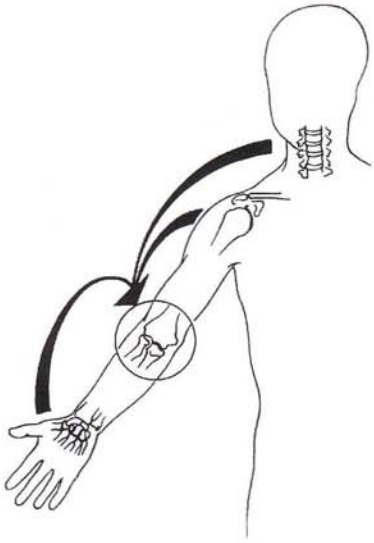

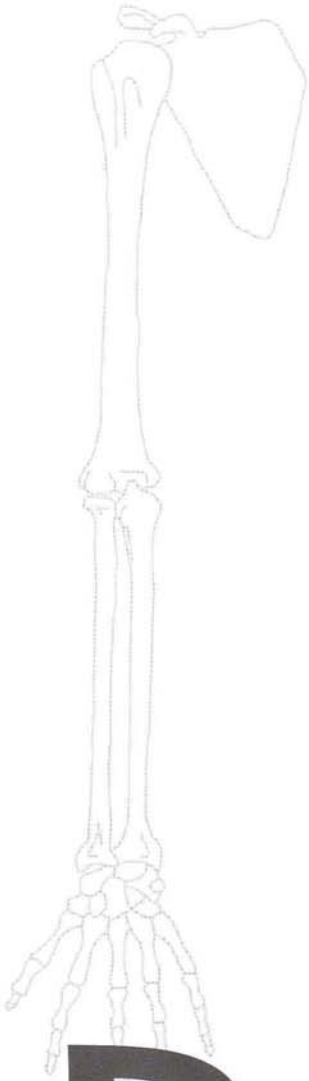

3

DIAGNOSTICO OSTEOPATICO

DIAGNOSTICO DE LAS LESIONES DEL CODO

Se producen generalmente por esfuerzos mal dosificados, transportar cargas pesadas, tracciones bruscas sobre el antebrazo, caídas sobre el brazo tenso, presiones bruscas sobre el codo en extensión, etc. Todas ellas pueden modificar las relaciones articulares aumentando o disminuyendo el ángulo del codo, la posición de la cabeza radial con relación al cóndilo en desplazamientos anteriores o posteriores que producen impotencia funcional en los movimientos básicos de flexión-extensión, supinación-pronación.

LESION EN VALGO O VARO

ABD - ADD [D-199] [D-200]

Paciente sentado o de pie. El terapeuta frente a él, coge el brazo del paciente y lo sujeta, atrapando la mano con la axila, mientras con sus manos a nivel de las interlíneas moviliza la articulación del codo con el brazo extendido, en valgo y en varo.

No totalm.

ABD ADD

El dolor o la limitación en valgo nos indica lesión en varo y viceversa.

VARIANTE Bilateral.

LESION RADIOCUBITAL EN SUPINACION O PRONACION

D-201

Paciente sentado o de pie, con los brazos flexionados y manos en supinación. El terapeuta frente a él, coge los antebrazos y comprueba la posible limitación de alguno de ellos en pronación o supinación. La limitación o dolor en pronación indica lesión en supinación y viceversa.

SUPINACION Re

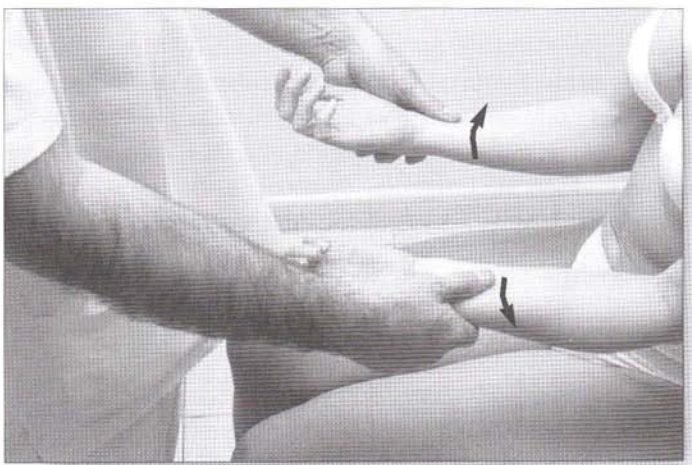

LESION CUBITO-HUMERAL EN Ri ó Re EN SUPINO

Supino, Codo 90º pegado al tronco, Fijamos con la mano el codo, la otra desde la muñeca imprime una Rot int y una Rot ext. activo ó Pasiva

PRONACION Ri

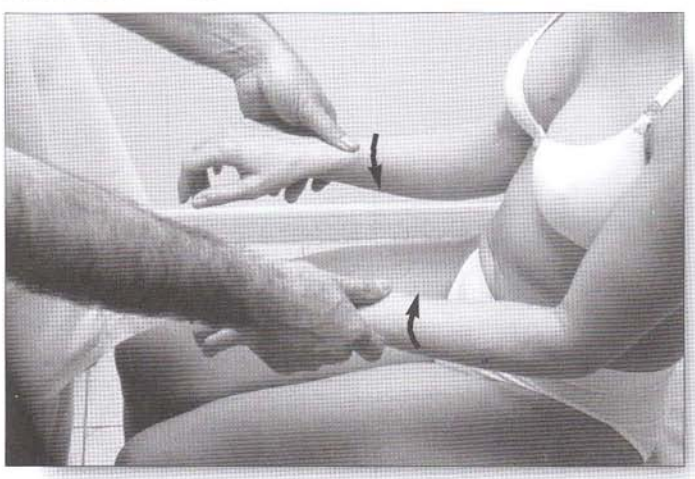

LESION RADIOHUMERAL ANTERIOR Y POSTERIOR

D-202

Paciente sentado o de pie. El terapeuta al lado de la lesión, coge el brazo de éste (a la altura del codo) atrapando la cabeza del radio con los dedos índice y pulgar de una mano, a la vez que sujeta la mano del mismo con su axila, manteniendo el brazo extendido. En esta posición presiona sobre la cabeza radial en sentido ascendente y descendente. La limitación en el movimiento descendente indica una lesión en anterioridad y viceversa.

LESION EN POSTERIORIDAD DEL CUBITO

Se realiza igual que la técnica anterior, inmovilizando la parte distal del húmero y presionando hacia arriba y hacia abajo la extremidad superior del cúbito. La limitación o dolor en el movimiento ascendente nos indica la lesión posterior.

Nota: *el examen y los tests de movilidad se harán siempre comparativamente.*

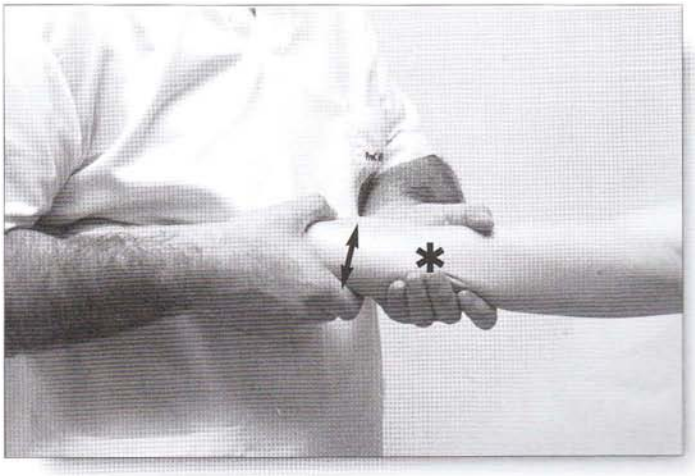

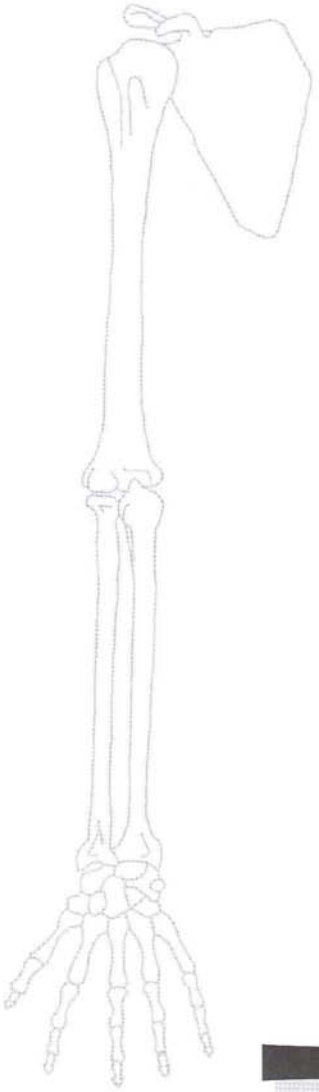

4

TECNICAS DE ELASTIFICACION GLOBAL

TECNICAS DE ELASTIFICACION GLOBAL

TECNICAS MIOTENSIVAS

Se realizan para recuperar los grados de movilidad perdidos en los movimientos de flexión-extensión, pronación-supinación.

LIMITACION EN FLEXION (Supino / Prono / Sedestación)

Paciente en supino. El terapeuta al lado , atrapa el codo con una mano y con la otra la muñeca, efectuando una flexión hasta la puesta en tensión. En esta posición el paciente realiza una extensión contra resistencia en inspiración y en la fase de relajación (espiración) se van ganando grados de movilidad.

Variante
Brazo en orejas detrás de cabeza.

LIMITACION EN EXTENSION

Paciente en supino con el brazo en extensión. El terapeuta al lado, estabiliza el codo con una mano y con la otra atrapando la muñeca realiza una extensión contra resistencia, previa puesta en tensión en la fase de espiración, sin perder los grados conseguidos.

VALIDO COMO MANIPULACION (IGUAL)

D-208

LIMITACION EN SUPINACION (Supino) (Sedestación)

Paciente sentado con el codo flexionado (90°) y apoyado sobre la camilla. El terapeuta al lado, coge la muñeca con una mano y con la otra sujeta el antebrazo a la altura del codo. En esta posición, le pide al paciente que efectúe una rotación interna contra resistencia y en la fase de reposo va ganando grados en rotación externa.



LIMITACION EN PRONACION (supino Sedestación) D-210

Igual que la anterior pero en sentido contrario.

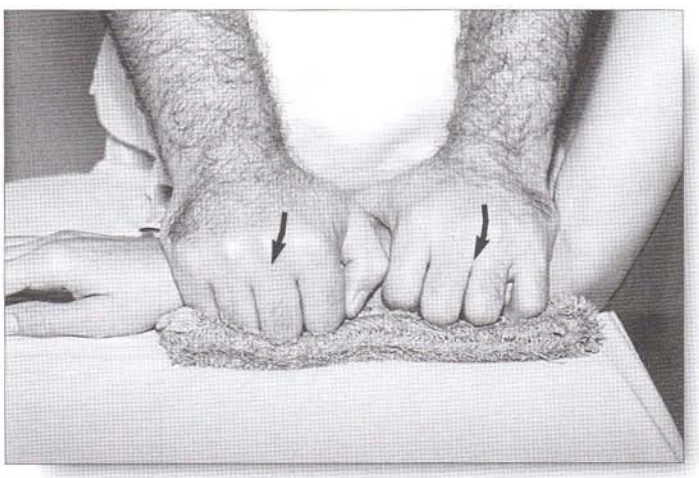

TECNICAS PASIVAS

Se realizan como preparación a las técnicas de corrección con el fin de absorber la tensión, inhibiendo la musculatura y elastificando ligamentos y cápsula por descoaptación de la articulación.

INHIBICION DE LA MUSCULATURA ANTERIOR DEL BRAZO

Paciente en supino. El terapeuta al lado, sitúa el brazo en posición cubital o radial y va presionando el vientre muscular interno y externo del bíceps, de origen a inserción, con la zona tenar de una mano, de forma lenta y profunda, estabilizando el brazo con la mano libre.

BICEPS (VIENTRE INTERNO)

BICEPS (VIENTRE EXTERNO)

INHIBICION DE LA MUSCULATURA POSTERIOR DEL BRAZO

Paciente en prono con el brazo en posición dorsal. El terapeuta sitúa la zona tenar de ambas manos a la altura de la cabeza humeral (a ambos lados) sobre los vientres musculares del tríceps y va presionando de forma lenta y profunda hacia el codo con una mano, mientras con la otra estabiliza de forma paralela el vientre muscular contrario, realizándose en ambos lados.

TRICEPS (VIENTRE INTERNO)

TRICEPS (VIENTRE EXTERNO)

INHIBICION DE LA MUSCULATURA ANTERIOR DEL ANTEBRAZO

Paciente en supino con el brazo en posición palmar. El terapeuta al lado, con la zona tenar de ambas manos sobre los vientres musculares de la zona radial y cubital por debajo de la articulación del codo va elastificando por presión descendente desde el origen a la inserción, la musculatura anterior (supinador largo, pronador redondo, palmares y cubital anterior).

INHIBICION DE LA MUSCULATURA POSTERIOR DEL ANTEBRAZO

En la misma posición que la técnica anterior pero en posición dorsal se va presionando de origen a inserción el vientre muscular, primero un lado y luego el otro (radiales, cubital posterior y supinador largo).

Nota: *Despues de las técnicas de inhibición muscular se elastifica el tejido celular subcutáneo si está adherido o con pérdida de elasticidad.*

DESCOAPTACION DE LA ARTICULACION RADIOHUMERAL

Paciente en supino con el brazo en posición palmar. El terapeuta, al lado, atrapa el brazo cerca de la articulación con una mano y, con la eminencia tenar de la otra sobre la cabeza radial, efectúa una presión contrariada de forma lenta y profunda, repitiéndose varias veces.



DESCOAPTACION DE LA ARTICULACION CUBITOHUMERAL

Se realiza igual que la anterior, con la eminencia tenar sobre el cúbito.

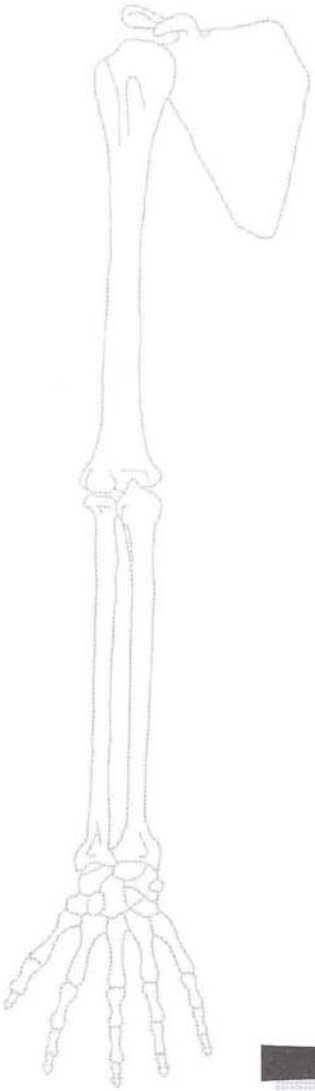

5

TECNICAS DE NORMALIZACION

TECNICAS DE NORMALIZACION

DESCOAPTACION GLOBAL DEL CODO

Paciente de pie o sentado. El terapeuta al lado, coge el codo con ambas manos a nivel de las interlíneas articulares, atrapando la mano con la axila. En esta posición realiza un movimiento rápido en valgo y varo pasando de ligera flexión a extensión.

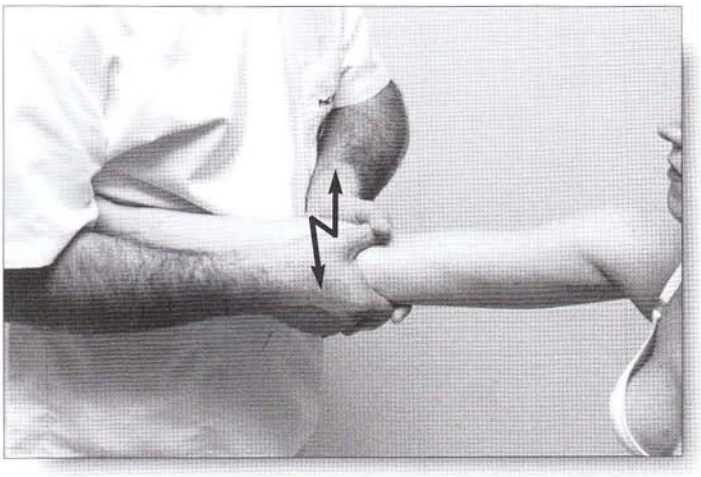

LESION HUMERORRADIAL EN VARO

Adduc. D-206

Paciente sentado. El terapeuta a un lado, inmoviliza el brazo lesionado atrapando con una mano la muñeca, y con la otra, situada en la interlínea radial realiza la tracción perpendicular a la articulación. TRUST

VARIANTE

Presa anterior

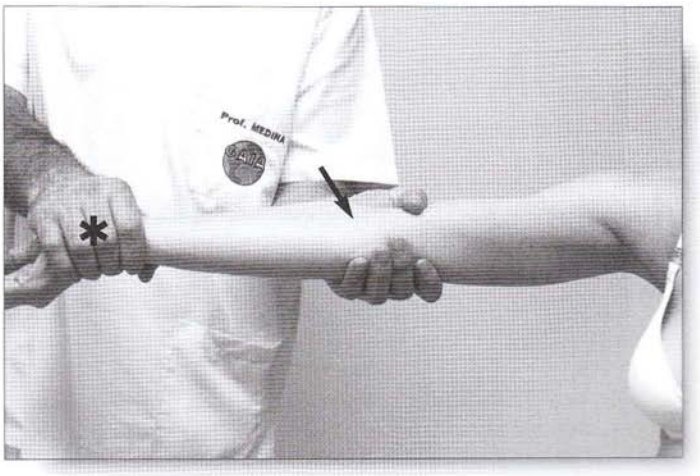

VARIANTE HUMERORRADIAL EN VARO Addue D-207

Paciente sentado. El terapeuta frente a él, inmoviliza el brazo lesionado, atrapando la mano con la axila y con ambas manos situadas a los lados de la articulación, realiza una tracción perpendicular a la interlínea externa. TRUST

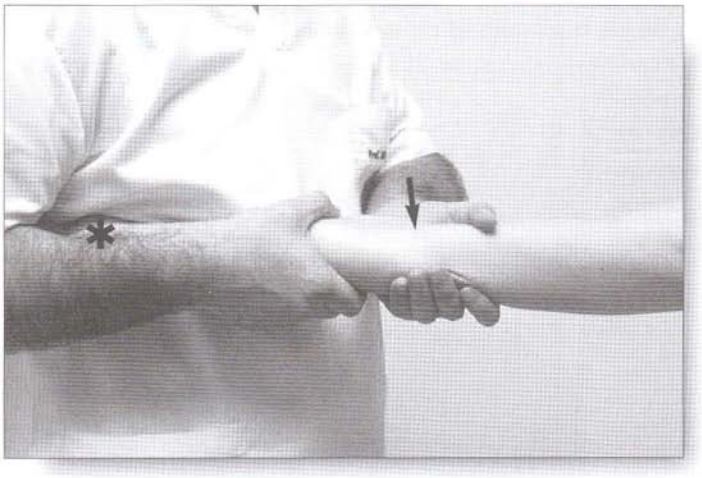

VARIANTE MIOTENSIVA ó ISOMETRICA (Resistencia) D-207

Paciente con la palma de la mano apoyada en la camilla. El terapeuta frente a él, coloca su mano sobre la del paciente para inmovilizar el brazo y con la otra coge el codo. En esta posición, el paciente flexiona y extiende el codo y el terapeuta presiona sobre la interlínea radiohumeral en la fase de extensión. Se repite varias veces.

D-210
AER - Re
durante la maniobra se aplica Ri en la fase de extensión

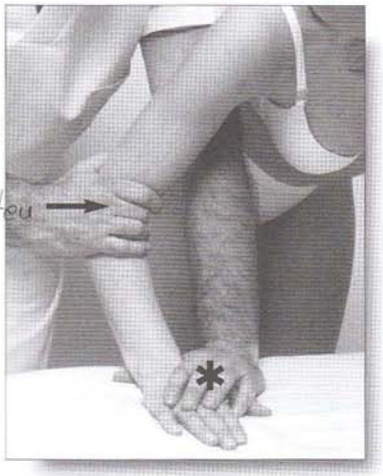

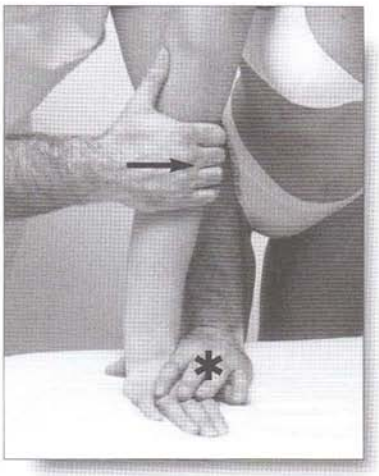

LESION HUMEROCUBITAL EN VALGO

Abd D-205

Parámetros contrarios al varo, sobre la interlínea humerocubital.

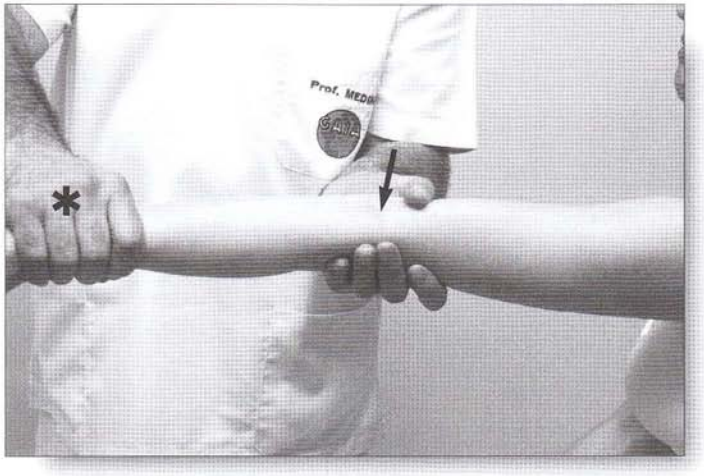

VARIANTE HUMEROCUBITAL

D-205

Parámetros contrarios al varo, sobre la interlínea humerocubital.

EN TODAS LAS TÉCNICAS

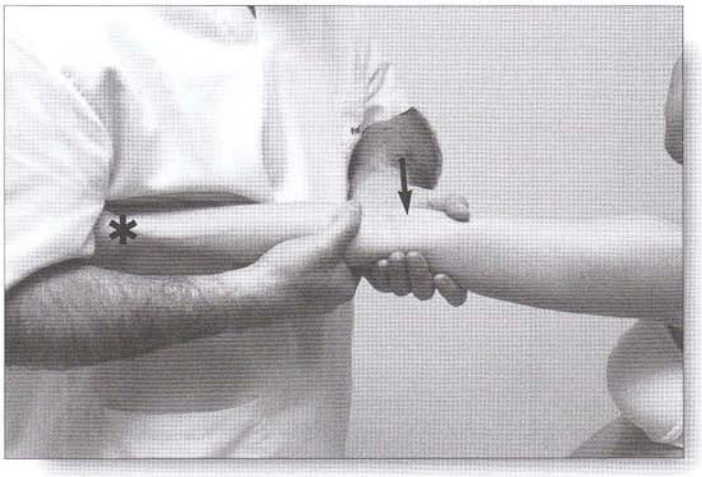

VARIANTE MIOTENSIVA Ó ISOMETRICA [D-206]

Parámetros contrarios al varo, sobre la interlínea cubitohumeral.

[D-209]
ACH en Ri
dore la misma
auridora se
esiona en Re
rante la expirac

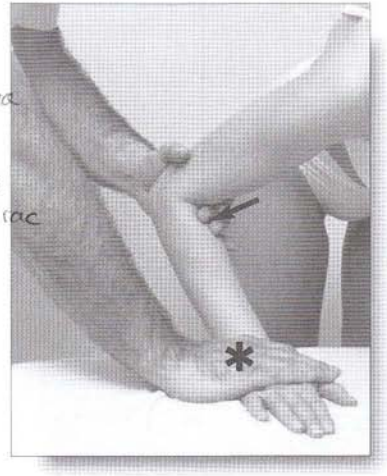

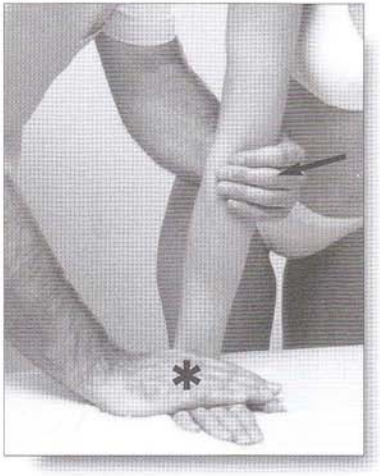

LESION EN VALGO O VARO (Técnica funcional) Abd - Add

Paciente en supino. El terapeuta al lado, coloca el brazo por su cara palmar, inmovilizándolo con una mano por encima de la articulación del codo, con la otra mano coge la muñeca, movilizando el antebrazo de forma pasiva; primero en el sentido de la lesión y luego en el de corrección.

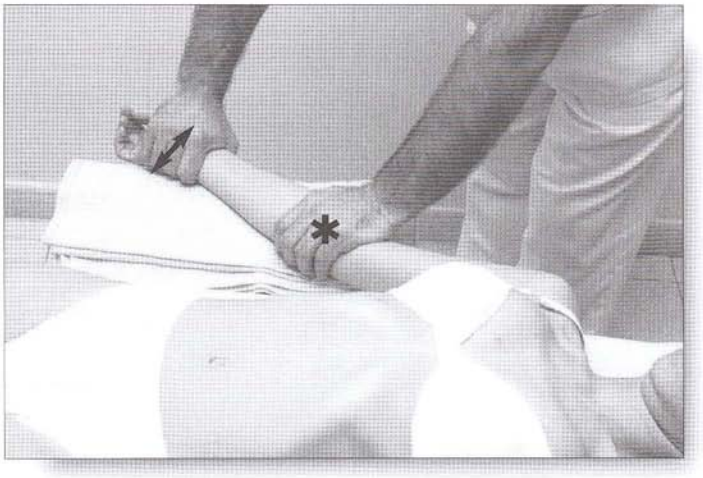

VARIANTE MIOTENSIVA

Con la misma presa que en la técnica anterior, situamos el codo con la interlínea que queremos elastificar en posición superior, presionando en sentido descendente, previa resistencia muscular.

LESION EN VALGO

LESION EN VARO

LESION RADIOHUMERAL ANTERIOR

D-210

o Sedestac

Paciente en supino. El terapeuta al lado, coge con una mano el antebrazo y con la eminencia hipotenar de la otra, situada en el pliegue de flexión del codo en forma de cuña, realiza una pronación para contactar con la cabeza radial y flexiona el codo hasta la puesta en tensión, efectuando la tracción por presión sobre el antebrazo, forzando la flexión con el fin de posteriorizar la cabeza radial.

El codo se mantendrá apoyado sobre la camilla o la pierna del terapeuta.

Puede acuñarse con la A Helac-Falou. de II dedo

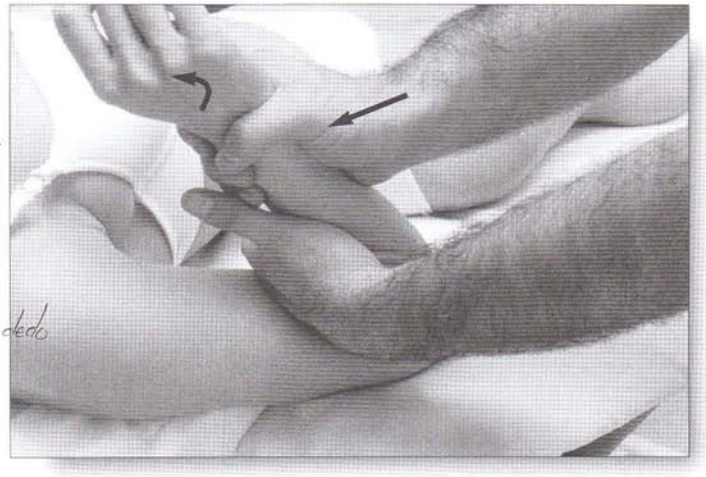

VARIANTE DIRECTA

Paciente en supino con el brazo extendido y en posición palmar. El terapeuta en el lado cubital, utiliza su rodilla como fulcro en la interlínea articular interna y una almohadilla en la zona dorsal del codo. En esta posición, atrapa la muñeca con una mano, descoaptando la articulación en varo, mientras con el pisiforme de la otra, sobre la extremidad proximal del radio, realiza la tracción descendente en la fase de espiración o de forma funcional, efectuando pequeñas presiones.

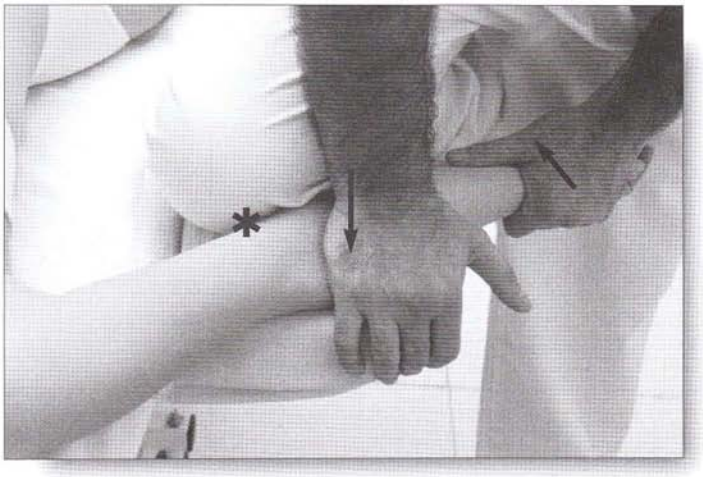

LESION RADIOHUMERAL POSTERIOR

D-211

Paciente de pie o sentado. El terapeuta al lado, coge el brazo a la altura de la muñeca colocándolo en flexión y con el pulgar de la otra mano, situado en la cabeza radial, realiza la tracción, anteriorizándola en una hiperextensión rápida.

PRIMERA FASE

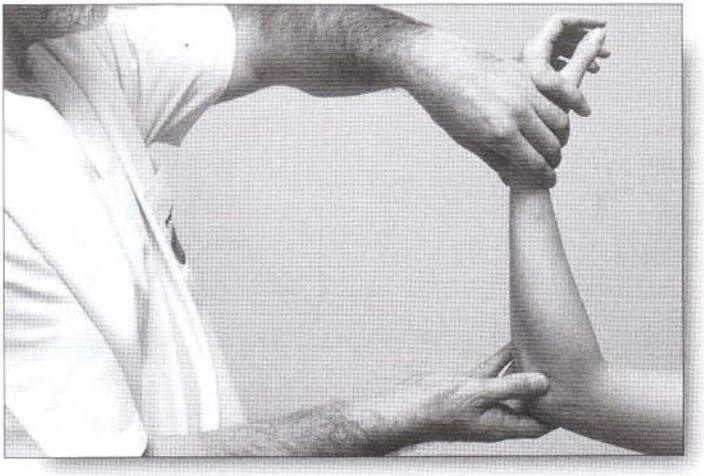

Rapida → aut + Prouac. TRUST

SEGUNDA FASE

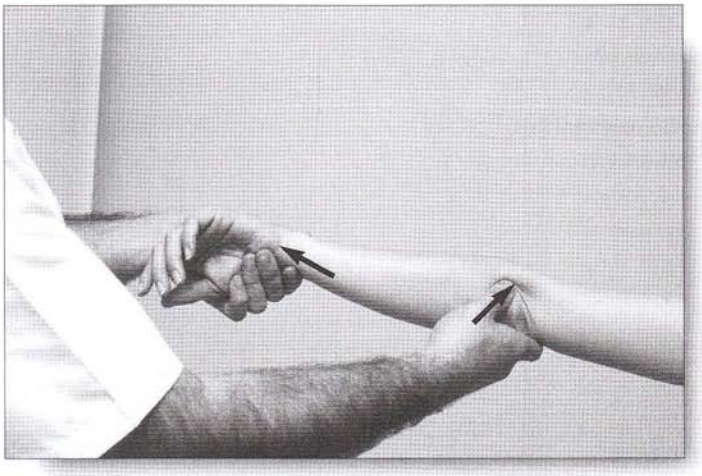

VARIANTE

D-212

Paciente sentado con el brazo extendido. El terapeuta frente a él, atrapa la muñeca con la axila y con la articulación metacarpofalángica del índice de una mano sobre la cabeza del radio, y la otra en la articulación del codo. La tracción se efectúa realizando un cuarto de vuelta hacia adentro, pasando de flexión a extensión.

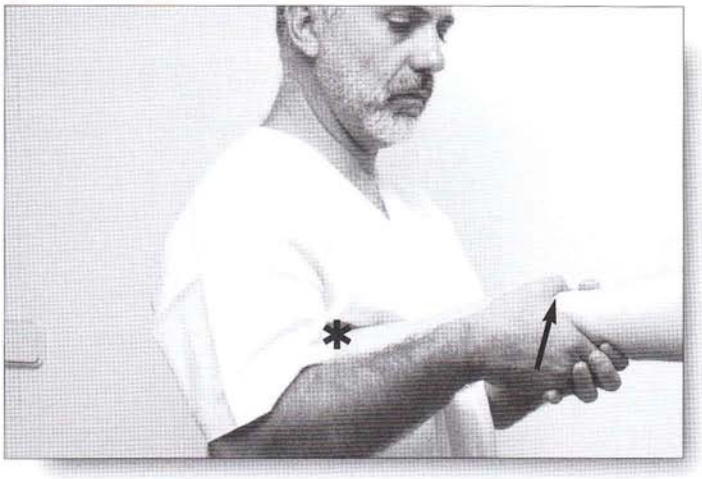

VARIANTE DIRECTA

D-212

Paciente en prono con el brazo extendido y en posición dorsal. El terapeuta en el lado cubital, utiliza su rodilla como fulcro en la interlínea articular, almohadillando la zona palmar. En esta posición, atrapa la muñeca con una mano, descoaptando la articulación en varo, mientras con el pisiforme de la otra, sobre la extremidad proximal del radio, efectúa la tracción descendente o pequeñas presiones.

LESION EN POSTERIORIDAD DEL CUBITO

Se realiza igual que la radiohumeral en sedestación, atrapando con el índice y pulgar la extremidad proximal del cúbito y realizando un cuarto de vuelta hacia el exterior, de ligera flexión a extensión.

ARTICULACION DE LA MUÑECA

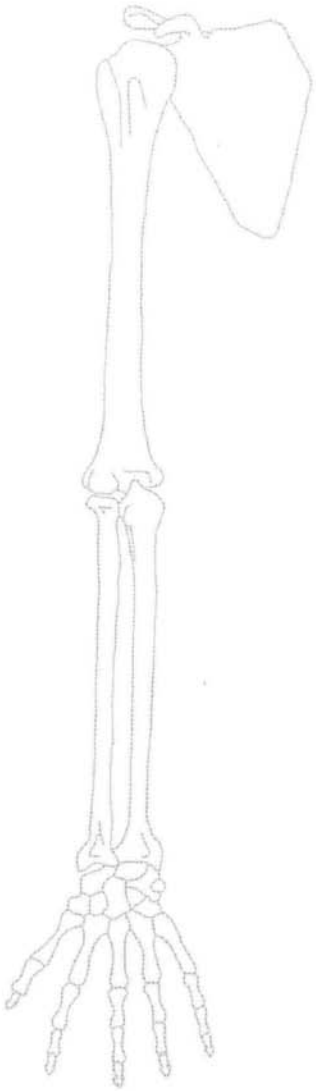

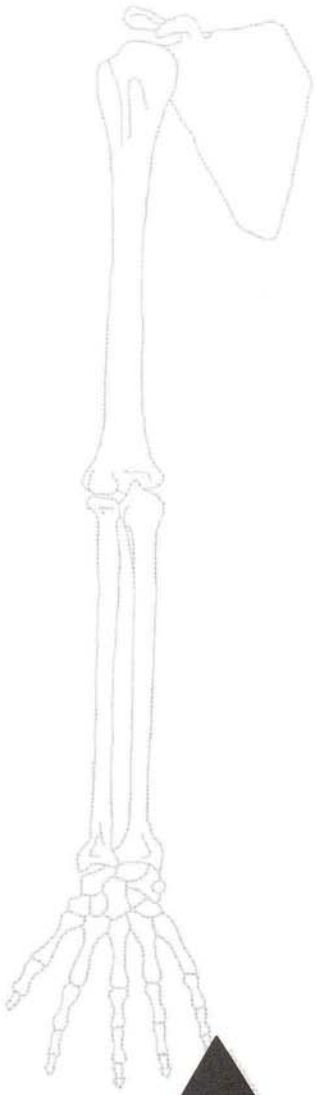

1

ANATOMIA Y FISIOLOGIA ARTICULAR DE LA MUÑECA Y LA MANO

BREVES NOTAS DE ANATOMIA Y FISIOLOGIA ARTICULAR DE LA MUÑECA Y LA MANO

El complejo articular de la muñeca posee dos grados de libertad de movimiento, permitiendo que la mano, segmento efector, pueda realizar en posición óptima la presión.

Con la pronosupinación, rotación del antebrazo sobre su eje longitudinal, la mano puede ser orientada bajo cualquier ángulo para coger o sostener un objeto.

El complejo articular de la muñeca comprende dos articulaciones:

- ***La radiocarpiana***, que articula la glena antebraquial con el cóndilo carpiano.
- ***La mediocarpiana***, que articula las dos hileras del carpo entre sí.

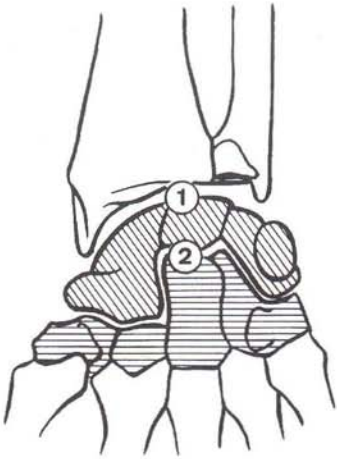

ARTICULACION RADIOCARPIANA

Es una articulación condílea y su superficie presenta dos curvaturas: el cóndilo carpiano, de forma convexa y la glena antebraquial, de forma cóncava.

CONDILO CARPIANO (vista anterior)

Está formado por la yuxtaposición de la cara superior de los tres huesos de la hilera superior, que son, de dentro afuera: el ***escafoides (1)***, el ***semilunar (2)***, el ***piramidal (3)***, unidos entre sí por los ligamentos ***escafolunar (E.L.)*** y ***piramidolunar (P.L.)***. ***El pisiforme (4)*** no participa en la constitución del cóndilo carpiano. La hilera inferior no participa en la constitución del cóndilo y está formada por: el ***trapecio (5)***, ***trapezoide (6)***, ***hueso grande (7)*** y ***ganchoso (8)***, unidos entre sí por los tres ligamentos:***trapecio-trapezoideo (t.t.)***, ***trapecio-hueso grande (t.g.)*** y ***hueso grande-hueso ganchoso (g.g.)***.

La cara superior del escafoides, semilunar y piramidal está incrustada de cartílago, lo mismo que los ligamentos que unen estos tres huesos entre sí, formando una superficie continua.

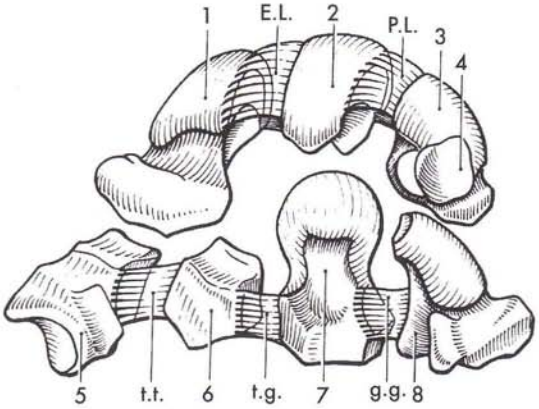

GLENA ANTEBRAQUIAL

Sobre una vista de la articulación abierta se observa, además del cóndilo carpiano con las carillas articulares del escafoides (1), del semilunar (2) y del piramidal (3), la superficie cóncava de la ***glena antebraquial*** formada por:

- La ***extremidad inferior del radio (9)***, por fuera, cuya cara inferior, cóncava e incrustada de cartílago, está subdividida por una cresta rugosa en dos carillas que corresponden aproximadamente al ***escafoides (10)*** y al ***semilunar (11)***.

- La ***cara inferior del ligamento triangular (12)***, cóncava e incrustada de cartílago; su vértice se inserta sobre la ***estiloides cubital (13)***; la cabeza del cúbito la desborda ligeramente por delante y por detrás; su base se inserta a veces incompletamente, lo que crea una pequeña ***hendidura (14)*** que hace comunicar la radiocarpiana con la radiocubital inferior.

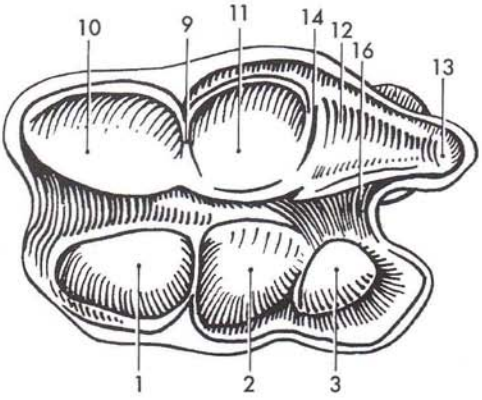

LA CAPSULA

Representada en su parte posterior, une el cóndilo a la glena. La mediocarpiana, representada abierta por su cara posterior, situada entre las dos hileras del carpo, comprende:

- La ***superficie superior***, en vista posteroinferior. Está constituida de fuera adentro por:
- El escafoides, con dos ***carillas inferiores*** ligeramente convexas, una ***(1)*** para el trapecio, la otra ***(2)***, por dentro, para el trapezoide; una ***carilla interna (3)***, fuertemente cóncava, para el hueso grande.
- La ***carilla inferior del semilunar (4)*** se articula con el hueso grande.
- La ***carilla inferior del piramidal (5)***, cóncava hacia abajo y afuera, que se articula con la cara superior del hueso ganchoso.

El pisiforme, articulado sobre la cara anterior del piramidal, no participa en la constitución de la interlínea mediocarpiana.

La superficie inferior, en vista posterosuperior. Está constituida de fuera adentro por:

- La ***carilla superior del trapecio (6)*** y ***trapezoide (7)***.
- La ***cabeza del hueso grande (8)***, que se articula con el escafoides.
- La cara superior del ***hueso ganchoso (9)***, cuya mayor parte se articula con el piramidal, y una ***pequeña carilla (10)***, que se pone en contacto con el semilunar.

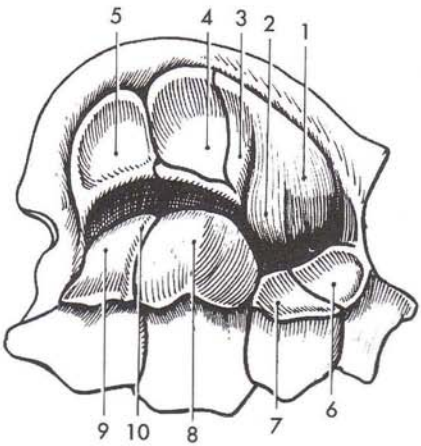

cubital

radial

LIGAMENTOS DE LA RADIOCARPIANA Y LA MEDIOCARPIANA

VISTA ANTERIOR DE LA RADIOCARPIANA

- Ligamento lateral interno (1,2,3)
- Ligamento lateral externo (4,5)
- Ligamento anterior de la radiocarpiana (6,7,8)

LIGAMENTOS DE LA MEDIOCARPIANA

- Ligamento radiocapital (9)
- Ligamento lunarocapital (10)
- Ligamento piramidocapital (11)
- Ligamento del escafoides con el trapecio (12)
- Ligamento del piramidal con el ganchoso (13)
- Ligamento del pisiforme con el ganchoso (14)
- Ligamento del pisiforme con el metacarpiano (15)

VISTA POSTERIOR

- Ligamento lateral externo de la radiocarpiana (4)
- Ligamento lateral interno de la radiocarpiana (2)
- Ligamento posterior de la radiocarpiana, fascículo radiolunar posterior (16) y el fascículo radiopiramidal posterior (17)
- Ligamento posterior de la radiocubital (18)
- Cintillas transversales posteriores del carpo. Cintilla de la primera hilera (19, 20, 21). Cintilla de la segunda hilera (22, 23)
- Ligamento del piramidal con el hueso ganchoso (13)

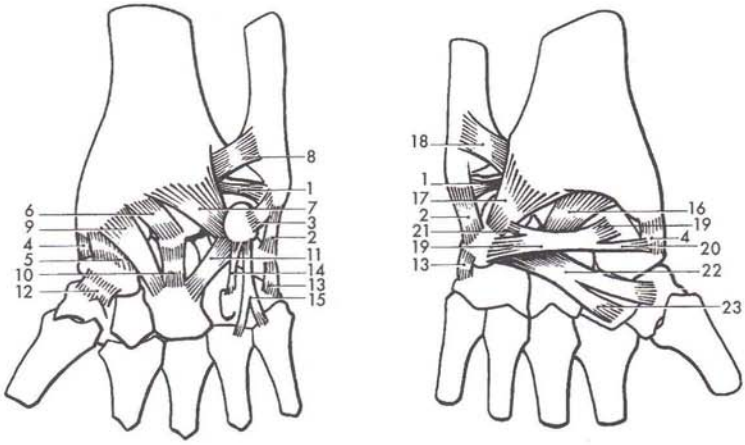

DINAMICA DEL CARPO

Estudio de los movimientos elementales del carpo a nivel de la columna media del semilunar, del hueso grande, de la columna externa del escafoides y del par trapecio-trapezoide.

COLUMNA DEL SEMILUNAR

La dinámica de la columna media depende de la forma asimétrica del semilunar.

En ***posición rectilínea***, la distancia útil corresponde al grosor medio del semilunar.

En ***extensión*** disminuye esta distancia útil, que corresponde al punto de menor grosor del semilunar.

En la ***flexión*** aumenta, ya que viene a interponerse el mayor grosor de la cuña del semilunar.

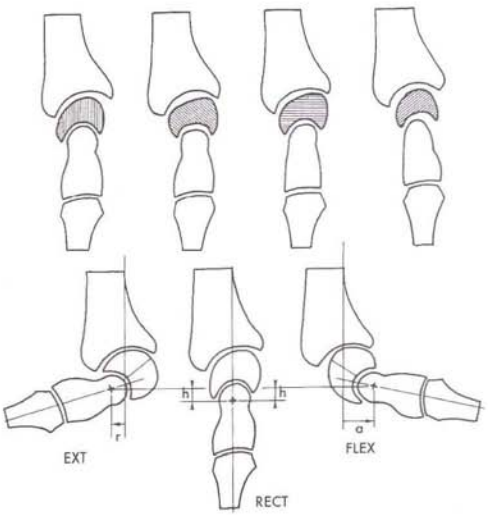

COLUMNA DEL ESCAFOIDES

La ***dinámica de la columna externa*** está bajo la dependencia de la forma y de la orientación del escafoides.

De perfil, el escafoides posee una silueta reniforme, cuya parte alta, redondeada, corresponde a la superficie superior convexa, articulada con la glena radial y la parte inferior representa el abultamiento del tubérculo escafoideo, en cuya cara inferior se articulan el trapezoide y el trapecio. El escafoides se halla intercalado oblicuamente entre el radio y el trapecio, siendo esta oblicuidad más o menos acentuada según su forma:

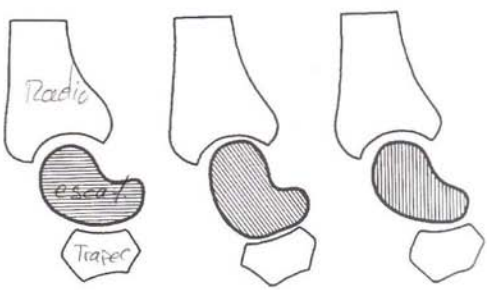

La forma alargada del escafoides permite reconocerle dos diámetros, mayor y menor, que se presentan, según la posición, uno o el otro en contacto con la glena radial y la carilla superior del trapecio; esto determina las variaciones del espacio útil entre los dos huesos.

En ***posición neutra*** (rectilínea), es cuando la distancia es mayor entre el radio y el trapecio.

En ***extensión***, la distancia útil disminuye, porque el escafoides se endereza y el trapecio se desplaza hacia atrás.

En ***flexión***, la distancia radio-trapecio disminuye también cuando el escafoides se acuesta completamente y el trapecio se desliza hacia delante.

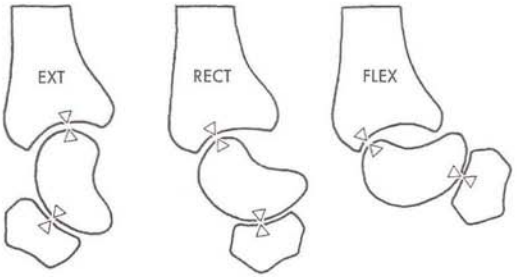

EL PAR ESCAFOIDES SEMILUNAR

Es la zona articular que más frecuentemente suele lesionarse.

En los movimientos de flexión y extensión de la muñeca podemos distinguir ***cuatro sectores***:

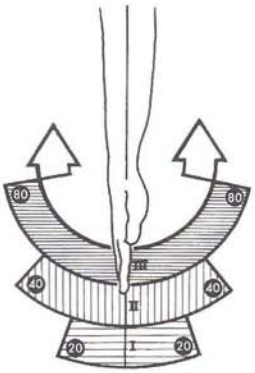

- El ***sector de adaptación permanente (I)*** hasta 20°: las amplitudes de los desplazamientos elementales son débiles y difíciles de apreciar; los ligamentos quedan distendidos y es mínima la presión sobre las superficies articulares. Es en este sector donde se efectúan los movimientos más corrientes y que precisa restaurar la movilidad después de una operación o de un traumatismo.
- El ***sector de movilidad usual (II)*** hasta 40°: el juego ligamentoso empieza a manifestarse y llegan a ser notables las presiones articulares. Hasta este punto, las amplitudes en la radiocarpiana y en la mediocarpiana son casi iguales.
- El ***sector de sujección fisiológica momentánea (III)*** hasta 80°: las tensiones ligamentosas y las presiones articulares alcanzan su valor máximo.

- El ***sector de limitación patológica (IV)***, por encima de 80°: a partir de este punto la continuación del movimiento comporta obligatoriamente una ruptura o una distensión ligamentosa.

COLUMNA DEL ESCAFOIDES
Movimiento de extensión.

COLUMNA DEL SEMILUNAR
Movimiento de extensión.

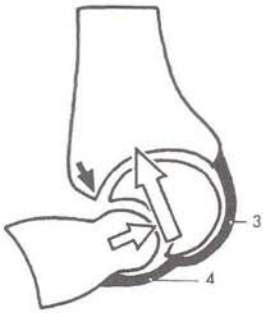

LA ABDUCCION-ADUCCION

En relación a los movimientos de ***ABD*** y ***ADD***, el carpo se debe considerar como una bolsa de bolas, en el curso de los cuales se observa que se modifica su forma bajo la acción de las presiones óseas y de las tensiones ligamentosas. El estudio atento de las radiografías de frente en ***ABD*** y ***ADD***, permite constatarlo.

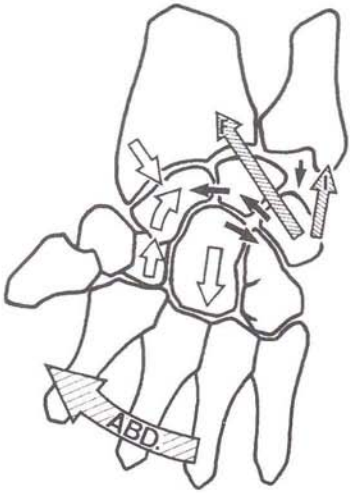

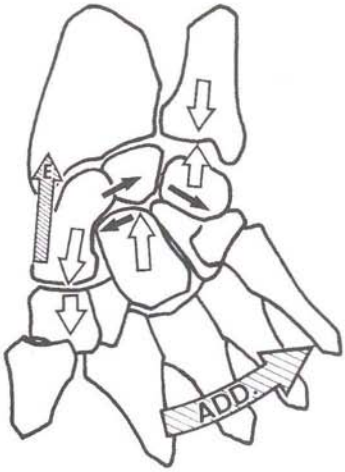

LIMITACIONES PATOLOGICAS

Los movimientos cuya exageración genera más desgastes anatómicos son la abducción y la extensión, a menudo combinados.

LA ABDUCCION

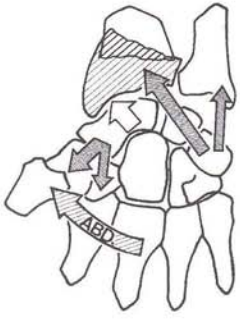

Más allá de la posición de adosamiento crea dos tipos de lesiones:

Una ***fractura de la extremidad inferior del radio***, producida por la presión del escafoides sobre el alero externo de la glena radial, rompe la epífisis frágil por la osteoporosis del individuo anciano, el desplazamiento se efectúa hacia fuera y se acompaña de una basculación posterior, debida a la extensión de la muñeca.

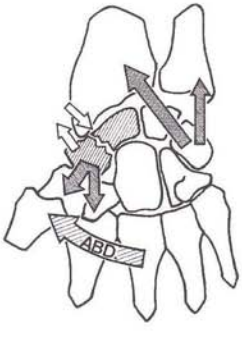

Una ***fractura del escafoides***, producida por la presión de la estiloides radial sobre la cara externa del cuerpo del hueso, que se fractura por el movimiento violento en forma de cizallamiento.

LA EXTENSION

Produce con frecuencia fractura de Colles. Raramente da lugar a desgastes ligamentosos cuyo primer tiempo es la ruptura del ligamento del semilunar con el hueso grande.

Secundariamente se pueden producir la luxación retrolunar del carpo y la luxación anterior del semilunar, comprimiendo el nervio mediano en el canal carpiano.

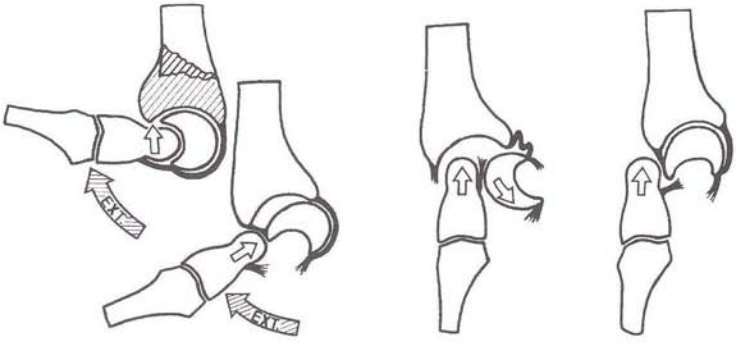

MUSCULOS DE LA MUÑECA

PLANO ANTERIOR

PALMAR MAYOR

Origen:
Tendón del flexor común en la epitróclea del húmero y fascia antebraquial profunda.

Inserción:
Base del segundo metacarpiano y una lengüeta que se inserta en la base del tercer metacarpiano.

Acción:
Flexor y abductor de la muñeca. Puede ayudar a la pronación del antebrazo y a la flexión del codo.

Inervación:
Mediano, C6, C7 y C8.

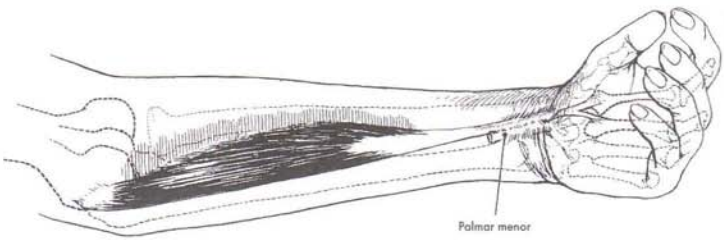

PALMAR MENOR

Origen:
Tendón del flexor común en la epitróclea y fascia antebraquial profunda.

Inserción:
Ligamento transcarpiano y aponeurosis palmar.

Acción:
Tensa la fascia palmar, flexiona la muñeca y puede ayudar a la flexión del codo y a la pronación del antebrazo.

Inervación:
Mediano, C6, C7, C8 y D1.

CUBITAL ANTERIOR

Origen del cabo humeral:
Tendón del flexor común en la epitróclea del húmero.

Origen del cabo cubital:
Aponeurosis del borde interno del olécranon, en los dos tercios proximales del borde posterior del cúbito y en la fascia antebraquial profunda.

Inserción:
En el pisiforme y, por medio de los ligamentos, en el hueso ganchoso y quinto metacarpiano.

Acción:
Produce la flexión y aducción de la muñeca y puede ayudar a la flexión del codo.

Inervación:
Cubital, C7, C8 y D1.

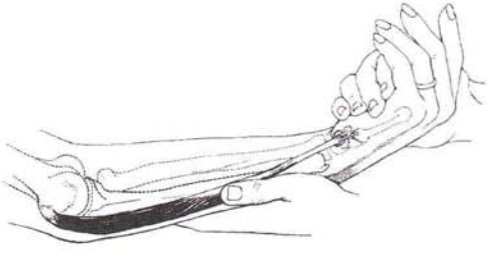

PLANO POSTERIOR

CUBITAL POSTERIOR

Origen:
Tendón del extensor común en el epicóndilo externo del húmero por medio de la aponeurosis en el borde posterior del cúbito y en la fascia antebraquial profunda.

Inserción:
Borde radial de la base del quinto metacarpiano.

Acción:
Extensor y aductor de la muñeca.

Inervación:
Radial, C6, C7 y C8.



PRIMER RADIAL EXTERNO

Origen:
Tercio distal del reborde supracondíleo externo del húmero y tabique intermuscular externo.

Inserción:
Borde radial de la superficie dorsal de la base del segundo metacarpiano.

Acción:
Produce la extensión y abducción de la muñeca y puede ayudar a la flexión del codo.

Inervación:
Radial, C5, C6, C7 y C8.

SEGUNDO RADIAL EXTERNO

Origen:
Tendón del extensor común en el epicóndilo externo del húmero, ligamento colateral radial de la articulación del codo y fascia antebraquial profunda.

Inserción:
Superficie dorsal de la base del tercer metacarpiano.

Acción:
Extiende y ayuda en la abducción de la muñeca.

Inervación:
Radial, C5, C6, C7 y C8.

PRIMER Y SEGUNDO RADIALES EXTERNOS

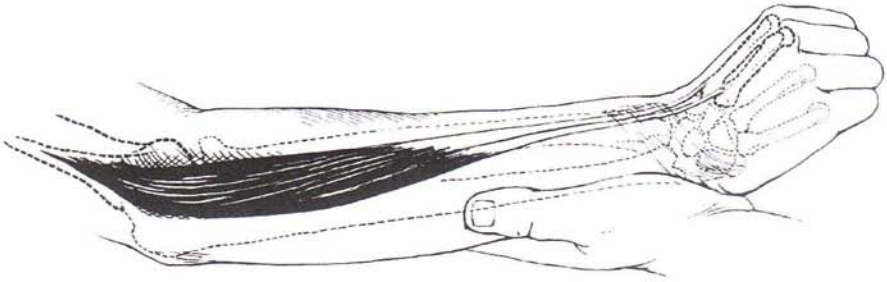

BORDE INTERNO

CUBITAL ANTERIOR Y POSTERIOR (ver plano anterior).

BORDE EXTERNO

PRIMER Y SEGUNDO RADIALES EXTERNOS (ver plano posterior).

ABDUCTOR LARGO DEL PULGAR

Origen:
Superficie posterior del cuerpo del cúbito, por debajo del origen del supinador corto, membrana interósea y superficie posterior del tercio medio del cuerpo del radio.

Inserción:
Borde radial de la base del primer metacarpiano.

Acción:
Abductor y extensor de la articulación metacarpofalángica del pulgar, abductor en el sentido radial y ayuda en la flexión de la muñeca.

Inervación:
Radial, C6, C7 y C8.

EXTENSOR CORTO DEL PULGAR

Origen:
Superficie posterior del cuerpo del radio en sentido distal al origen del abductor largo del pulgar y membrana interósea.

Inserción:
Superficie dorsal de la base de la falange proximal.

Acción:
Extensión de la articulación metacarpofalángica del pulgar, abductor y extensor de la articulación carpometacarpiana y ayuda en la abducción radial de la muñeca.

Inervación:
Radial, C6, C7 y C8.

EXTENSOR LARGO DEL PULGAR

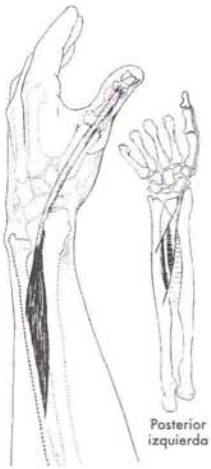

Origen:
Tercio medio de la superficie posterior del cúbito en la parte distal al origen del abductor largo del pulgar y membrana interósea.

Inserción:
Superficie dorsal de la base de la articulación interfalángica del pulgar.

Acción:
Extiende la articulación interfalángica y contribuye a la extensión de las articulaciones metacarpofalángica y carpometacarpiana del pulgar.

Inervación:
Radial, C6, C7 y C8.

LA MANO

Desde el punto de vista fisiológico, la mano representa la extremidad efectora del miembro superior que constituye su soporte y permite presentarla en la posición más favorable para una acción determinada.

EL MACIZO CARPIANO

Forma una corredera de concavidad anterior, transformada en canal por el ligamento anular anterior del carpo, que se extiende de borde a borde de la corredera. Se aprecia con claridad si observamos el esqueleto de la mano con la muñeca en hiperextensión, cuyos bordes son fácilmente distinguibles:

- Por ***fuera***: el tubérculo del escafoides (1) y la cresta del trapecio (2).
- Por ***dentro***: el pisiforme (3) y la apófisis unciforme del hueso ganchoso (4).

La disposición en corredera se confirma por medio de dos ***cortes horizontales***:

- El primero pasa por la ***hilera superior*** y se distingue, de fuera adentro, el escafoides, la cabeza del hueso grande, encuadrada por los dos cuernos del semilunar, el piramidal y el pisiforme;
- El segundo pasa por la ***hilera inferior***; de fuera adentro se hallan el trapecio (2), el trapezoide (6), el hueso grande (5) y el hueso ganchoso (4).

En ambos cortes, el ligamento anular anterior del carpo se representa en línea de trazos. En los movimientos de ahuecamiento de la palma de la mano, la concavidad de la corredera carpiana aumenta ligeramente gracias a las artrodias que asientan entre los diferentes huesos del carpo. Los motores de estos movimientos son los músculos tenares e hipotenares (flecha X e Y respectivamente) cuyas inserciones superiores tensan el ligamento anular, lo que acerca los dos bordes (representación en punteado).

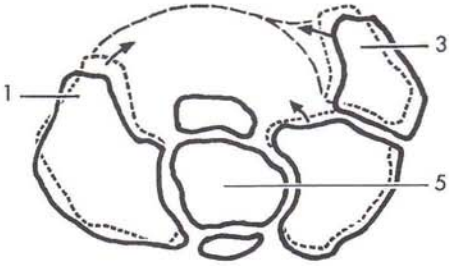

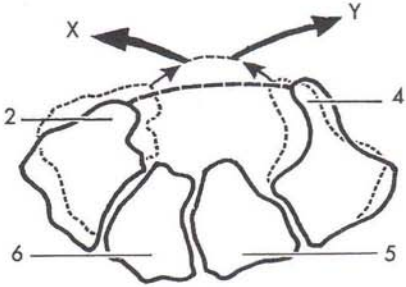

En sentido longitudinal, se puede considerar al macizo carpiano como formado por ***tres columnas***:

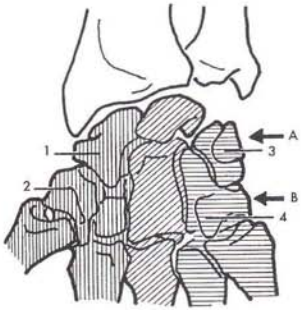

- la ***columna externa (a)*** (rayado vertical), la más importante, ya que se trata de la columna del pulgar de Destot. Está formada por el escafoides, el trapecio y el primer metacarpiano. A partir del escafoides se ramifica la columna del índice: trapezoide y segundo metacarpiano.
- la ***columna media (b)*** (rayado oblicuo), formada por el semilunar, el hueso grande y el tercer metacarpiano.
- la ***columna interna (c)*** (rayado horizontal), está formada por el piramidal y el hueso ganchoso, que se articula con el cuarto y quinto metacarpianos.

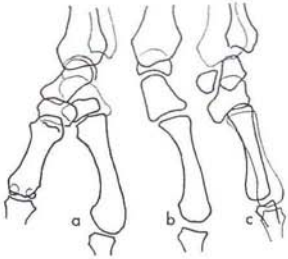

El pisiforme, por delante del piramidal, no interviene en la transmisión de fuerzas.

ARTICULACIONES METACARPOFALANGICAS

La libertad de movimiento se realiza en dos sentidos:

- Flexión-extensión, en un plano sagital, en torno al eje YY', transversal.
- Inclinación lateral, en un plano frontal, en torno al eje XX', anteroposterior.

La cabeza del metacarpiano posee una superficie articular (A), convexa en ambos sentidos y de mayor extensión y anchura por delante que por detrás.

La base de la primera falange está excavada por una superficie (B), cóncava en ambos sentidos, de superficie mucho menor que la cabeza del metacarpiano. Está prolongada, por delante, por una superficie de "ayuda": el fibrocartílago glenoideo (2),

lengüeta fibrosa de tamaño reducido, inserta en el borde anterior de la base de la falange, con una pequeña incisura (3), que le sirve de charnela.

En la extensión, la cara profunda, cartilaginosa, del fibrocartílago, se halla en contacto con la cabeza del metacarpiano. En la flexión, el fibrocartílago desborda la cabeza y, al girar alrededor de su charnela, resbala sobre la cara anterior del metacarpiano. La libertad de movimiento está asegurada por cierta flojedad de la cápsula y de la sinovial. Esto es posible gracias a los fondos de saco posterior (4) y anterior (5) de la cápsula. La profundidad del fondo de saco anterior es indispensable para el deslizamiento del fibrocartílago glenoideo. La inserción de la lengüeta profunda del tendón extensor se encuentra en la parte posterior de la base de la falange (6).

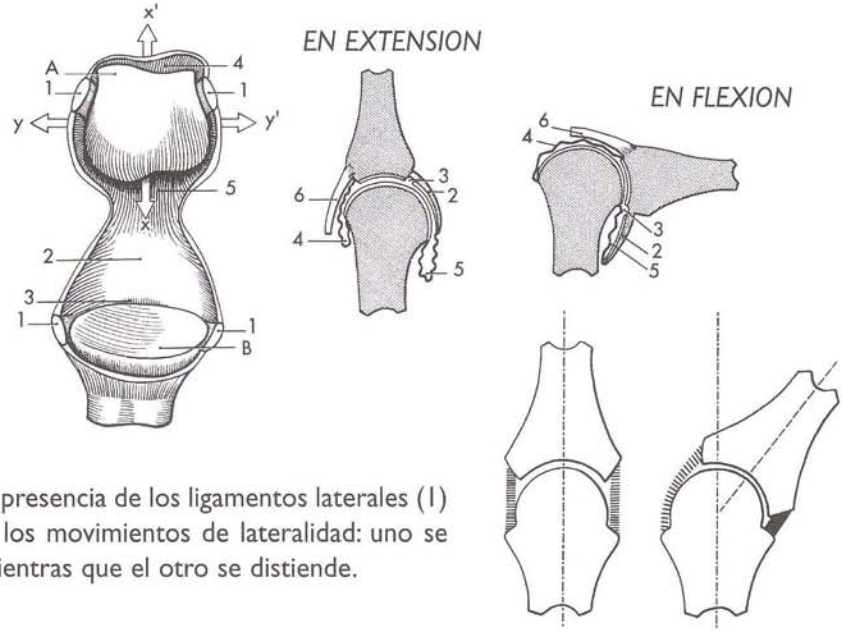

La presencia de los ligamentos laterales (1) permite los movimientos de lateralidad: uno se tensa, mientras que el otro se distiende.

APARATO FIBROSO DE LAS ARTICULACIONES METACARPOFALANGICAS

Los ligamentos laterales de la metacarpofalángica se integran en un aparato fibroso más complejo que suspende y centra los tendones extensores y flexores. En una vista perspectiva posterosuperior y lateral de la articulación se reconocen los tendones:

- ***Extensor común (1)***, que emite su expansión profunda en la cara dorsal (a) que se inserta sobre la base de la primera falange; a continuación el tendón se divide en una cintilla media (b) y dos cintillas laterales (c), que reciben las

expansiones de los interóseos. De los bordes laterales del extensor se emiten cintillas sagitales (d), que cruzan las caras laterales de la articulación y se fijan sobre el ligamento transverso intermetacarpiano (4), manteniendo el tendón extensor en el eje sobre la cara dorsal convexa de la cabeza metacarpiana, en la flexión de la articulación.

- ***Flexores profundo (2) y superficial (3)***, se introducen en la polea metacarpiana (5) que empieza a nivel del fibrocartílago glenoideo (6) y se prolonga (5) sobre la cara palmar de la primera falange: a este nivel, el flexor superficial se divide en sus dos cintillas (3') antes de ser perforado por el tendón del flexor profundo (2).

Se distingue también el aparato capsuloligamentoso:

- ***La cápsula articular (7)***, reforzada por el ligamento lateral que se inserta sobre el tubérculo lateral (8) de la cabeza metacarpiana, descentrada por detrás de la línea de los centros de curvatura que se constituye en tres partes:
  - fascículo metacarpofalángico (9)
  - fascículo metacarpoglenoideo (10), que se fija sobre los bordes del fibrocartílago glenoideo (6)
  - fascículo falangoglenoideo (11)
- L***igamento transverso intermetacarpiano (4)***, se inserta sobre los bordes adyacentes fibrocartílagos glenoideos vecinos.
- ***La polea metacarpiana (5)***, se inserta sobre los bordes laterales del fibrocartílago glenoideo.

El estado patológico se produce cuando los fascículos del ligamento lateral se distienden y después se destruyen por un proceso reumático, quedando la base de la primera falange luxada hacia delante y arriba, produciendo una prominencia exagerada de la cabeza metacarpiana.

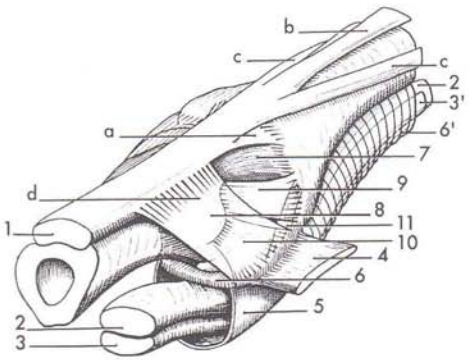

POLEA METACARPIANA EN ESTADO NORMAL

Estado normal *Estado patológico*

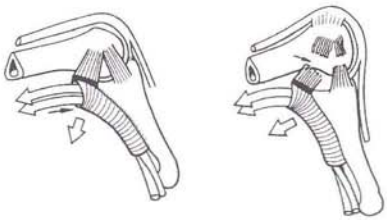

LAS ARTICULACIONES INTERFALANGICAS

Son de tipo troclear y poseen un solo grado de libertad de movimiento:

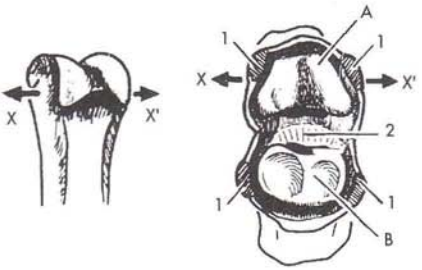

La ***cabeza de la falange (A)***, presenta la forma de una polea y posee un solo eje XX' transversal, a cuyo alrededor se efectúan los movimientos de flexión-extensión.

La base de la ***falange distal (B)***, que le corresponde, está excavada por dos pequeñas cavidades glenoideas que se aplican sobre las mejillas de la tróclea. La cresta roma que separa las dos cavidades glenoideas viene a alojarse en la garganta de la polea.

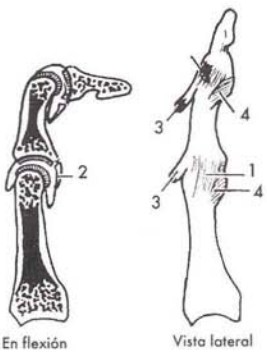

Como en el caso de las articulaciones metacarpo-falángicas, existe un fibrocartílago glenoideo (2).

En la flexión, el fibrocartílago glenoideo viene a deslizarse sobre la cara anterior de la falange proximal.

En una vista lateral, se distinguen, además de los ligamentos laterales (1), las expansiones del tendón extensor (3) y los ligamentos falangoglenoideos (4). Los ligamentos laterales están tensos en la flexión y en la extensión, y relajados en posición de flexión intermedia.

ARTICULACION INTERFALANGICA PROXIMAL

(Vista palmar supero-externa)

Constituida por un fascículo de fibras longitudinales (5), tendido en la cara anterior de la placa palmar (2) de una a otra parte de los tendones flexores profundo (6) y superficial (7), entre la inserción de la polea de la segunda falange (8) y la de la primera, formando el límite lateral de las fibras diagonales (9) de la interfalángica proximal. La rigidez en flexión puede estar causada por la retracción de los frenillos de la extensión, anteriormente expuestos.

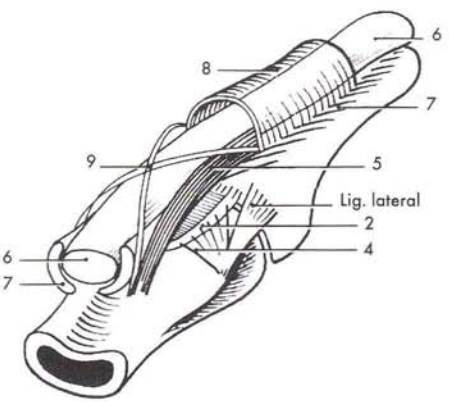

ARTICULACION TRAPECIOMETACARPIANA

Situada en la base de la columna móvil del pulgar, desempeña una función capital asegurando su orientación y toma parte preponderante en el mecanismo de la oposición.

Denominada articulación por encaje recíproco, su forma recuerda una silla de montar, cóncava en un sentido y convexa en el otro. Existen dos superficies en silla: una para el trapecio y la otra sobre la base del primer metacarpiano, que no se corresponden mas que gracias a una rotación de 90° que hace coincidir la curvatura convexa de una con la curvatura cóncava de la otra y viceversa.

LIGAMENTO INTERMETACARPIANO (L.I.M)

Se extiende desde la base del primer metacarpiano y la del segundo y la parte más alta de la primera comisura.

LIGAMENTO OBLICUO POSTEROINTERNO (L.O.P.I)

Cintilla ancha pero delgada, se enrolla por dentro de la base del primer metacarpiano, dirigiéndose hacia delante.

LIGAMENTO OBLICUO ANTEROINTERNO (L.O.A.I.)

Extendido desde la parte distal de la cresta del trapecio a la articulación, se enrolla en sentido inverso al precedente.

LIGAMENTO RECTO ANTEROEXTERNO (L.R.A.E.)

Se extiende entre el trapecio y la base del primer metacarpiano hasta la cara anteroexterna de la articulación, su límite interno neto y agudo delimita un hiato capsular por donde pasa una bolsa serosa hacia el tendón del abductor largo (A.L.).

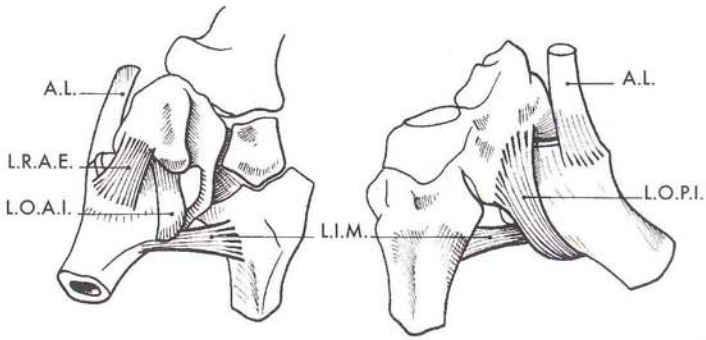

ARTICULACION METACARPOFALANGICA DEL PULGAR

Articulación condílea, con dos grados de libertad, flexión-extensión y la lateralidad. En realidad, su biomecánica compleja asocia un tercer grado de libertad, la rotación de la primera falange sobre su eje longitudinal.

En una vista de la articulación metacarpofalángica abierta por delante, con la primera falange desplazada hacia atrás observamos:

1. La ***cabeza metacarpiana***, de forma convexa en los dos sentidos, más larga que ancha, prolongada hacia delante por dos superficies asimétricas, la interna (a) más saliente que la externa (b).

2. ***Superficie cartilaginosa*** en la base de la primera falange (cóncava en los dos sentidos).

3. ***Fibrocartílago glenoideo*** o ***placa palmar***, se inserta en el borde anterior de la superficie cartilaginosa de la base de la primera falange.

4. Sesamoideo interno.

5. Sesamoideo externo.

6. Músculo del sesamoideo interno.

7. Músculo del sesamoideo externo.

8. Cápsula.

9. Ligamento metacarpoglenoideo interno.

10. Ligamento metacarpoglenoideo externo.

11. Fondo de saco capsular anterior.

12. Fondo de saco capsular posterior.

13. Ligamento lateral interno (más corto y se tensa antes que el externo).

14. Ligamento lateral externo.

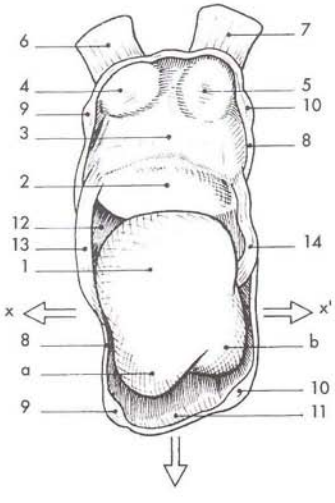

XX'. Eje de flexión-extensión.

YY'. Eje de lateralidad.

VISTA ANTERIOR

Se encuentran los mismos elementos:

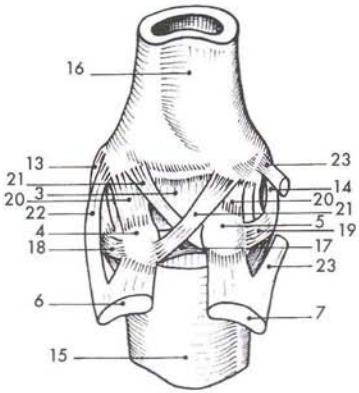

15. El metacarpiano.
16. Primera falange.
17. Ligamento intersesamoideo.
18. Ligamento metacarpoglenoideo interno.
19. Ligamento metacarpoglenoideo externo.
20. Fibras falangosesamoideas directas.
21. Fibras falangosesamoideas cruzadas.

22,23. Expansión lateral de los músculos sesamoideos.

VISTA LATERAL INTERNA Y EXTERNA

24. Fondo de saco capsular posterior.
25. Fondo de saco capsular anterior.
26. Tendón del extensor corto propio del pulgar.

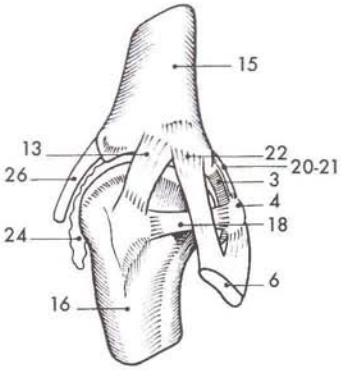

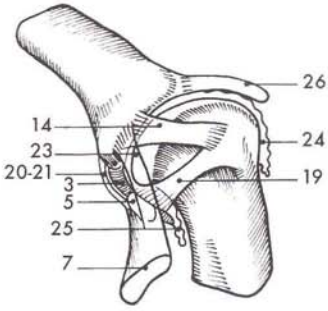

LIMITACION DE LOS LIGAMENTOS EN FLEXION-EXTENSION

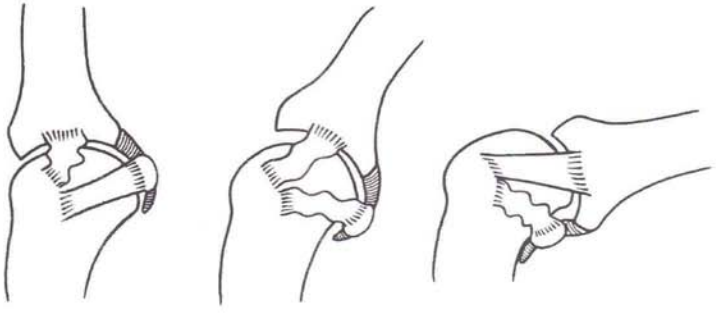

ARTICULACION INTERFALANGICA DEL PULGAR

Es de tipo troclear, con un solo eje transversal y fijo que pasa por el centro de curvatura de los cóndilos de la cabeza de la primera falange, a cuyo alrededor se efectúan los movimientos de flexión-extensión.

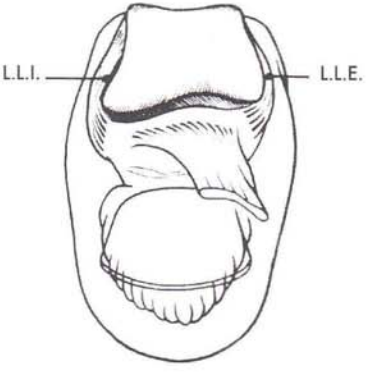

Esta articulación, a medida que se flexiona sufre una rotación longitudinal en el sentido de la pronación. Este componente de pronación se adapta perfectamente en la oposición del pulgar en el resto de los dedos.

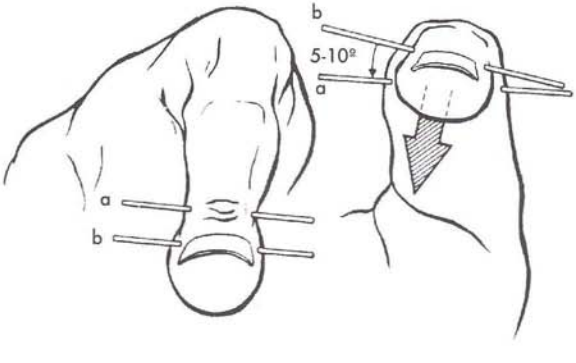

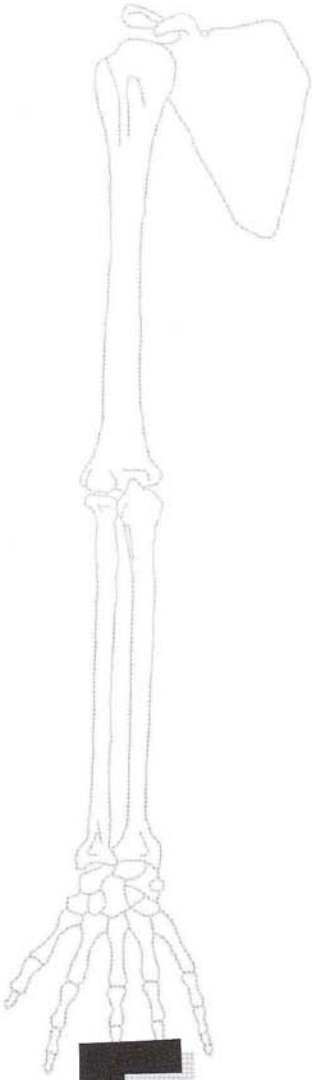

2

EXPLORACION FISICA DE LA MUÑECA Y LA MANO

EXPLORACION FISICA DE LA MUÑECA Y LA MANO

La muñeca y la mano están constituidas por una serie de articulaciones complejas, cuya función está integrada en casi todos los actos de la vida diaria.

La mano es la porción más activa de la extremidad superior, pero a la vez es la menos protegida, siendo vulnerable en extremo.

La exploración debe ser precisa, efectuando una comparación bilateral para descubrir la existencia de signos patológicos.

INSPECCION

La exploración de la mano requiere una inspección de la extremidad superior, lo mismo que de la columna cervical, por la posibilidad de síntomas reflejos. Hay que observar al paciente mientras se desnuda, comprobando si los movimientos de sus manos son rígidos, en sacudidas, o si hay alguna compensación del hombro o del codo.

La mano en reposo tiene, en condiciones normales, una posición de flexión ligera, con los dedos casi paralelos. Si un dedo, en comparación con los demás, está extendido, es probable que exista lesión o sección de su tendón flexor.

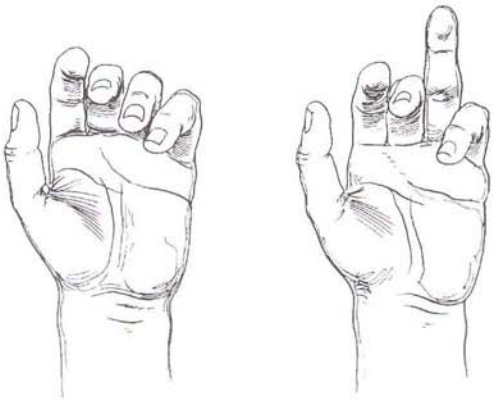

Se observan los pliegues y surcos en busca de irregularidades. En la superficie palmar, la región de la articulación metacarpofalángica se caracteriza por "colinas" y "valles"; los abombamientos carnosos, o colinas, están compuestos por haces neuromusculares que abastecen a los dedos y a los músculos lumbricales, en tanto que los valles indican los caminos que siguen los tendones flexores en el punto en que cruzan las articulaciones.

El aspecto de las eminencias es un poco abombado y le dan una forma excavada a la palma. Esta forma se debe a tres arcos, dos de ellos corren a través de la palma (uno a nivel carpiano y el otro a nivel de la cabeza de los metacarpianos) y el tercero en sentido longitudinal hasta el centro. Esta estructura arqueada es sostenida por los músculos intrínsecos de la mano; cuando faltan o están atróficos hacen que ésta pierda su contorno normal, apareciendo una mano plana.

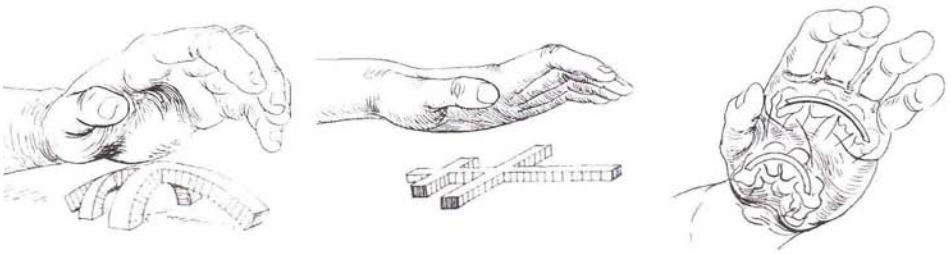

Arcos transversos de mano y muñeca

En la superficie dorsal las articulaciones metacarpofalángicas y los valles de tejidos blandos que hay entre ellas deben ser simétricos. La tumefacción puede disminuir la profundidad de los valles. Los nudillos deben ser inspeccionados cuando el paciente cierra la mano, comparándolos con los de la otra.

Además de las articulaciones metacarpofalángicas, deben inspeccionarse las articulaciones interfalángicas proximales y distales y compararlas con las de la mano opuesta.

PALPACION DE LOS HUESOS

La muñeca está compuesta por ocho huesos del carpo, situados en dos filas: la fila proximal del carpo, desde el lado radial hacia el lado cubital, contiene: el escafoides, semilunar, piramidal y pisiforme. La fila distal del carpo, desde el radio hacia el cúbito, está compuesta por: trapecio, trapezoide, hueso grande y ganchoso.

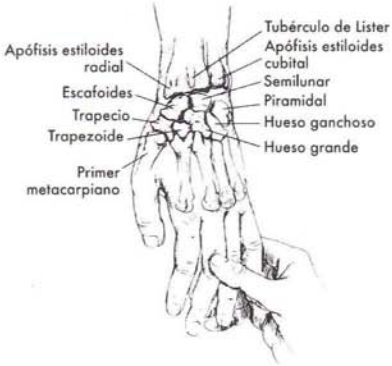

APOFISIS ESTILOIDES RADIAL

Se palpa en el extremo distal del radio, percibiendo el surco pequeño, pero definido, a lo largo del borde lateral.

ESCAFOIDES

Está situado en el lado radial del carpo. Representa el piso de la tabaquera anatómica. Es el hueso más grande de la fila proximal del carpo y el que más a menudo se fractura. La abducción (cara dorsal) hace que el escafoides se deslice desde su articulación, por debajo de la apófisis estiloides radial, haciéndose palpable.

TRAPECIO

Se localiza en el lado radial del carpo, sitio en el que se articula con el primer metacarpiano. Para facilitar la palpación se le pide al paciente que flexione y extienda el pulgar.

TUBERCULO DEL RADIO (TUBERCULO DE LISTER)

Pequeña prominencia ósea situada aproximadamente en la mitad de la cara dorsal del radio, en su extremidad distal.

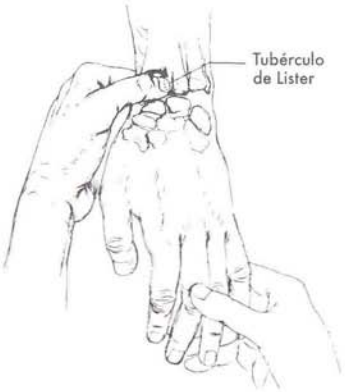

HUESO GRANDE

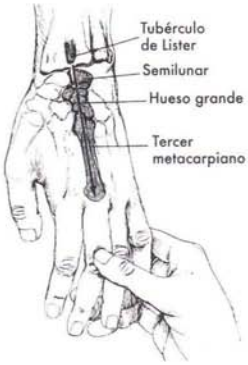

Es el hueso más grande del carpo y se encuentra en la fila distal del mismo, entre la base del tercer metacarpiano y el tubérculo radial. Cuando la muñeca se encuentra en posición neutra se observa una depresión pequeña en la región del hueso grande, que en realidad es una curva del propio hueso. Cuando la muñeca se coloca en flexión, esta depresión se desplaza en sentido distal, y el hueso grande se desliza desde debajo del semilunar para llenar la depresión.

-Se forma una linea entre grand-Sem Tuberculo radial y III Metac.

SEMILUNAR

Sobresale dorsalm al Flexionar

Situado por encima del hueso grande, se palpa por debajo del tubérculo radial. Conforme se efectúa la palpación, se pide al paciente que flexione y extienda la muñeca de modo que sea perceptible el movimiento de la articulación entre el semilunar y el hueso grande. Este hueso se luxa con frecuencia, y es también el que más fracturas sufre, después del escafoides.

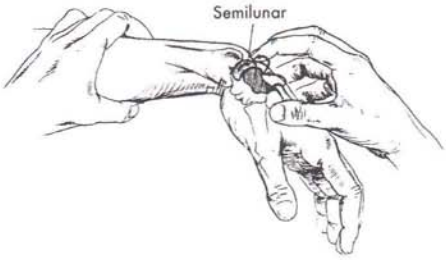

APOFISIS ESTILOIDES CUBITAL

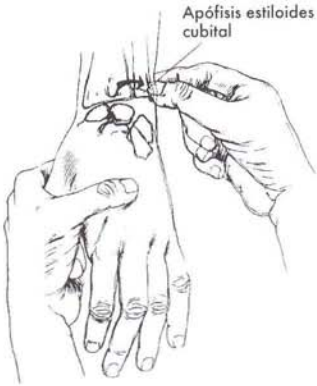

Se palpa siguiendo el borde cubital en sentido longitudinal, hasta la zona distal. Se palpa con más facilidad cuando la mano se coloca en aducción dorsal.

En realidad el cúbito y su apófisis estiloides no participan en la articulación de la muñeca.

PIRAMIDAL

Se encuentra en la fila proximal del carpo, justamente distal a la apófisis estiloides del cubital. Para facilitar la palpación, la mano se debe desviar en aducción dorsal. El piramidal es vulnerable a las lesiones traumáticas y ocupa el tercer lugar en la frecuencia de fracturas en los huesos del carpo.

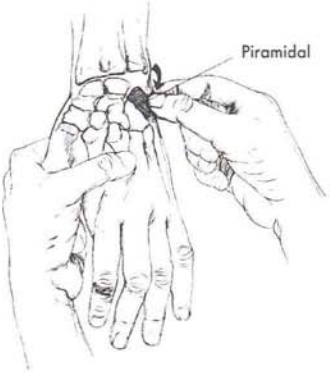

PISIFORME

Hueso sesamoideo, pequeño, que está incluido en el tendón del músculo cubital anterior. Se encuentra en la región anterolateral de la cara palmar del piramidal.

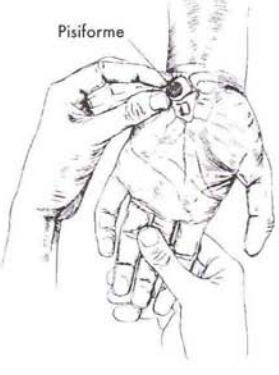

GANCHO DEL HUESO GANCHOSO

Situado en posición ligeramente distal y radial al pisiforme. Para percibir su contorno es necesario presionar sobre las capas de tejidos blandos que le cubren. Forma el borde lateral (radial) del túnel de Guyon, por donde pasan el nervio y la arteria cubitales.

situado en la trayectoria del Psiforme a Pulgar en ext. pasiva

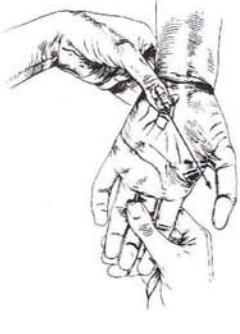

METACARPIANOS

Los metacarpianos segundo y tercero están fijos al carpo, siendo prácticamente inmóviles, lo que da a los dedos índice y medio la estabilidad necesaria para efectuar el movimiento de pellizco.

Los metacarpianos cuarto y quinto son móviles. El primer metacarpiano es el más móvil y se debe palpar desde la tabaquera anatómica hacia la articulación metacarpofalángica.

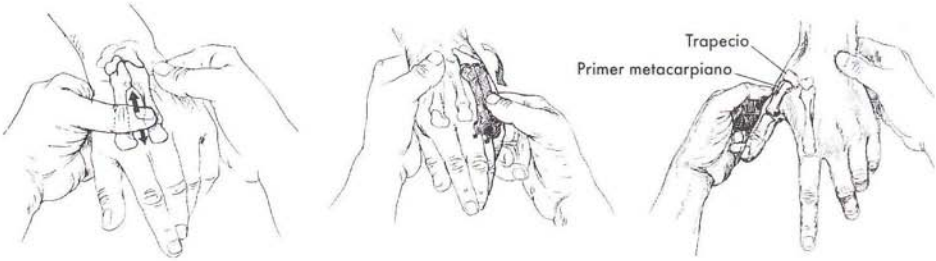

ARTICULACIONES METACARPOFALANGICAS

Se palpa la división entre los cóndilos a nivel de la articulación metacarpofalángica. La flexión de la articulación facilita la palpación de sus componentes óseos.

La fractura de los metacarpianos ocurre más a menudo en el cuello, donde la diáfisis se une con la cabeza, siendo la más frecuente la del quinto.

FALANGES

Las articulaciones interfalángicas deben ser palpadas en busca de tumefacción, dolor y asimetría, comparándolas con las de la otra mano.

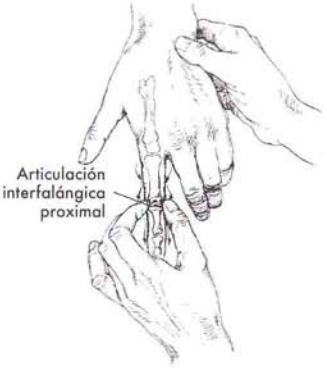

PALPACION DE TEJIDOS BLANDOS

MUÑECA (ZONA DORSAL)

TABAQUERA ANATOMICA

Se encuentra en la zona dorsal y distal a la apófisis estiloides radial. Los tendones que la limitan se vuelven más prominentes cuando se extiende el pulgar. El borde radial de la tabaquera está compuesto por los tendones de los músculos abductor largo y corto del pulgar. El borde cubital está compuesto por el tendón del músculo extensor largo del pulgar y el piso del escafoides. Son palpables las ramas terminales del nervio radial superficial en el sitio en que cruza el tendón del músculo extensor largo del pulgar.

En ocasiones es palpable la rama profunda de la arteria radial en el sitio en que cruza sobre el escafoides. Es donde se produce la tenosinovitis estenosante. (Enfermedad de De Quervain).

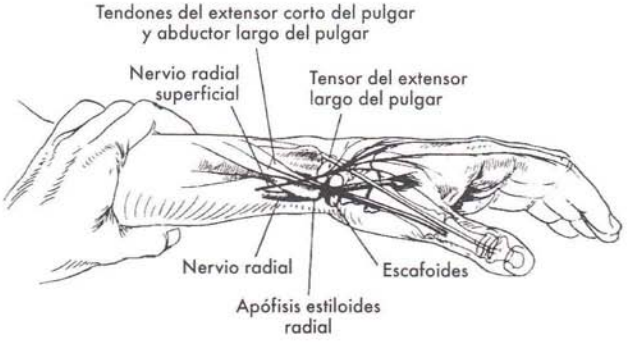

TUBERCULO RADIAL

Contiene los tendones de los músculos primero y segundo radiales externos. Para palparlo se pide al paciente que cierre la mano, para hacer sobresalir los tendones del tubérculo.

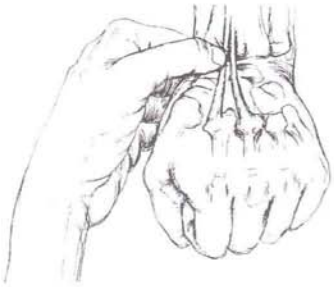

EXTENSOR LARGO DEL PULGAR

Es el límite cubital de la tabaquera anatómica y pasa sobre los tendones de los músculos primer y segundo radiales externos. Si el tubérculo radial dorsal ha sido alterado por fractura de Colles, será probable la rotura del músculo a causa de la fricción. No es raro encontrar roto este tendón en caso de artritis reumatoidea.

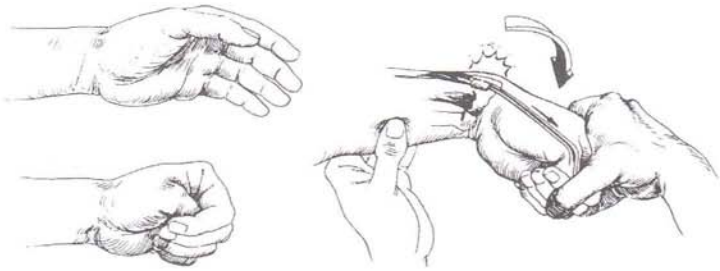

EXTENSOR COMUN DE LOS DEDOS Y EXTENSOR PROPIO DEL INDICE

Estos tendones están contenidos en la articulación radiocubital y son palpables cuando se extienden los dedos. Para palpar el tendón del extensor propio del índice, se le pide al paciente que flexione y extienda el dedo, comprobando los movimientos del tendón.

Todos los tendones extensores de la muñeca y de los dedos están expuestos a la artritis reumatoidea que puede hacerles sensibles a la palpación.

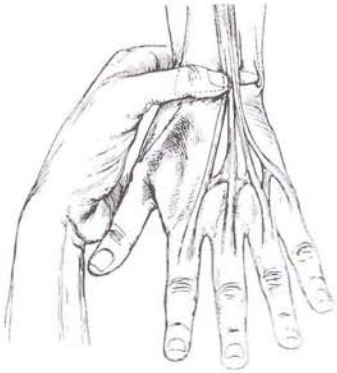

En ocasiones se desarrolla una tumefacción quística (ganglio), de consistencia gelatinosa en la superficie dorsal o palmar de la muñeca. Estos ganglios no suelen estar fijos al tejido conjuntivo ni son dolorosos a la palpación.

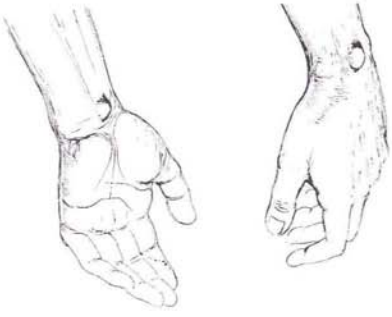

EXTENSOR PROPIO DEL MEÑIQUE

Situado en los extremos distales de la articulación radiocubital en el dorso de la muñeca. Se palpa pidiendo al paciente que eleve el meñique con la palma de la mano apoyada sobre una mesa.

MUSCULO CUBITAL POSTERIOR

Está situado en el surco entre la punta de la apófisis estiloides cubital y la cabeza del cúbito. Para facilitar su palpación se le pide al paciente que extienda y desvíe la muñeca en sentido cubital. Cuando hay fractura de Colles el ligamento dorsal del carpo está expuesto a desgarro. Cuando el tendón se luxa se produce un chasquido perceptible y audible que puede acompañarse de cierto grado de dolor.

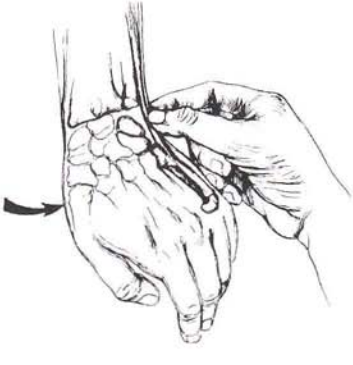

MUÑECA (SUPERFICIE PALMAR)

TENDON DEL MUSCULO CUBITAL ANTERIOR

Este tendón sobresale en sentido proximal al hueso pisiforme, en el lado cubital del tendón del músculo palmar menor, cuando la muñeca realiza una flexión contra resistencia. En ocasiones, se aprecian depósitos calcificados que pueden producir dolor intenso.

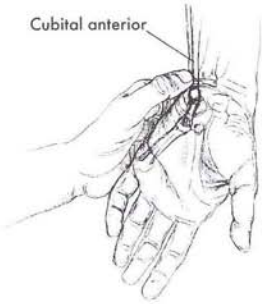

TUNEL DE GUYON

Está formado por la depresión entre el pisiforme y el gancho del hueso ganchoso. Contiene al nervio y a la arteria cubitales, que suelen alterarse por lesiones de compresión. Aunque el nervio y la arteria no sean palpables bajo la gruesa capa de tejido blando que cubre el túnel, la región suele ser muy sensible si hay patología.

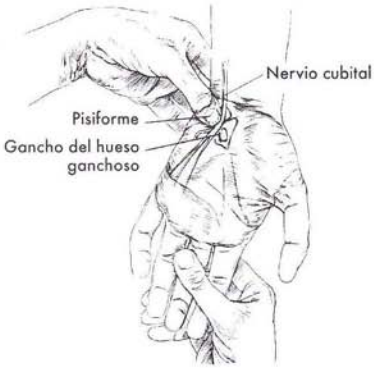

ARTERIA CUBITAL

Es palpable en posición proximal al hueso pisiforme, antes de que la arteria cruce la muñeca sobre la superficie anterior del cúbito.

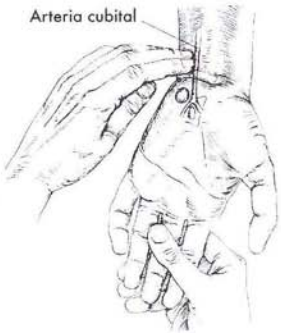

TENDON DEL MUSCULO PALMAR MENOR

El tendón divide en dos la superficie anterior de la muñeca. Su extremo distal indica la superficie anterior del túnel carpiano. Para facilitar la palpación se pide al paciente que ponga la muñeca en flexión y que presione con el pulgar y el meñique contra resistencia.

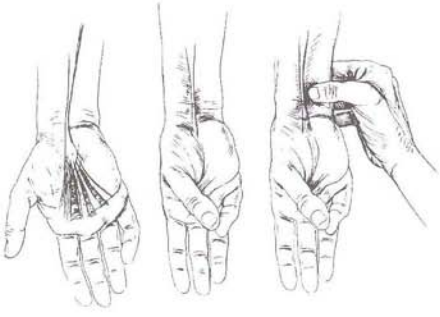

TUNEL CARPIANO

Está formado por cuatro prominencias óseas palpables: en sentido proximal, pisiforme y tubérculo del escafoides, y en sentido distal, gancho del hueso ganchoso y tubérculo del trapecio. Se encuentra en la profundidad del tendón del músculo palmar menor. En la parte anterior del ligamento carpiano transverso, parte del ligamento carpiano palmar, y forma una túnica fibrosa. Por detrás, el túnel está limitado por los huesos del carpo. Por este túnel pasa el nervio mediano y los tendones flexores de los dedos que frecuentemente, son lesionados por el estrechamiento del túnel (síndrome del túnel carpiano).

Este síndrome puede restringir la función motora, lo mismo que la sensibilidad en la distribución del nervio mediano. La constricción del túnel puede atrapar a los tendones que pasan por el mismo, restringiendo, incluso impidiendo, la flexión de los dedos.

La compresión del túnel carpiano puede ser causada por diversos factores: luxación del semilunar hacia delante, tumefacción secundaria a fractura de Colles del extremo distal del radio, sinovitis secundaria a artritis reumatoidea y enfermedades diversas como mixedema y enfermedad de Paget.

Para confirmar el diagnóstico del síndrome del túnel carpiano se puede despertar o reproducir el dolor en la distribución del nervio mediano al golpear el ligamento carpiano palmar (signo de Tinel). Otra prueba que reproduce los síntomas

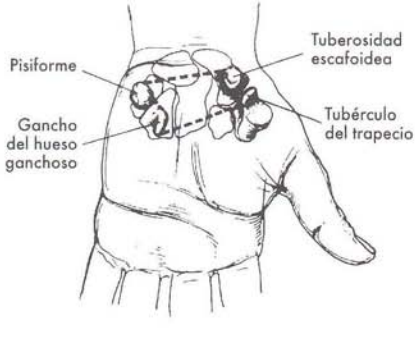

del síndrome, como el hormigueo de los dedos, es la flexión máxima de la muñeca mantenida durante un minuto (prueba de Phalen).

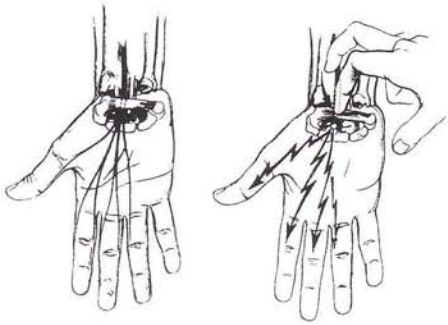

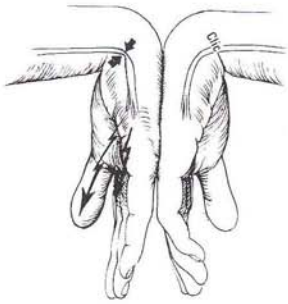

TENDON DEL MUSCULO PALMAR MAYOR

Cruza el escafoides antes de insertarse en la base del segundo metacarpiano, y sobresale más a nivel de la muñeca que el tendón del músculo cubital anterior. Para facilitar la palpación se le pide al paciente que cierre el puño y flexione la muñeca desviando la mano en sentido radial.

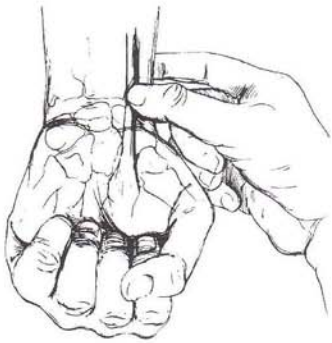

EMINENCIA TENAR

Está situada en la base del pulgar. Está compuesta por tres músculos que activan los movimientos del pulgar (abductor corto del pulgar, oponente del pulgar y flexor corto del pulgar).

La compresión del nervio mediano dentro del túnel carpiano puede producir atrofia de la eminencia tenar, por lo que los signos de la existencia del síndrome del túnel carpiano serán: la palpación del primer metacarpiano y la eminencia tenar.

EMINENCIA HIPOTENAR

Se extiende en sentido longitudinal desde el pisiforme hasta el dedo meñique. Está compuesta por tres músculos (aductor del meñique, oponente del meñique y flexor corto del meñique). La hipertrofia o atrofia pueden estar causadas por la compresión del nervio cubital en el túnel de Guyon.

APONEUROSIS PALMAR

Constituida por cuatro bandas amplias y divergentes que se extienden hasta la base de los dedos. En el lado cubital proximal a los dedos meñique y anular, pueden aparecer a la palpación zonas engrosadas en forma de nódulos que pueden producir una deformidad de los dedos en flexión (contractura de Dupuytren).

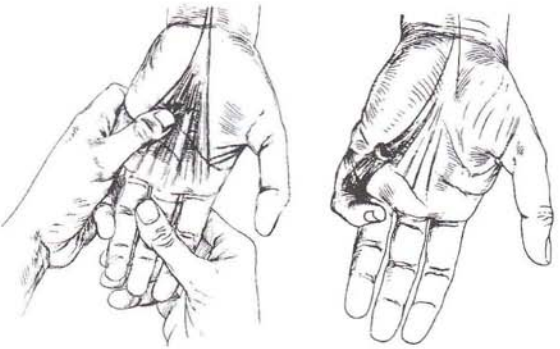

TENDONES FLEXORES DE LOS DEDOS

Deben ser palpados en busca de molestias o chasquidos durante los movimientos que nos indica el dedo en gatillo, causado a menudo por un nódulo en el tendón flexor que es atrapado en una vaina anular situada después de la cabeza del metacarpiano. Puede ocurrir en flexión o en extensión.

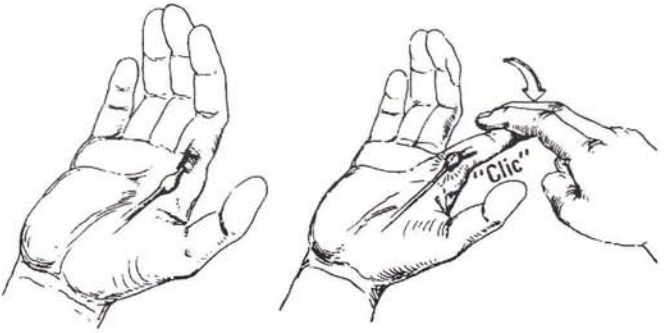

TENDONES EXTENSORES

ARTRITIS REUMATOIDEA

Corren a lo largo del dorso de la mano. Las manifestaciones dolorosas a la palpación pueden deberse a un tendón distendido o roto. En la artritis reumatoidea los tendones suelen estar desplazados hacia el lado cubital de las articulaciones metacarpofalángicas, produciendo desviación cubital de los dedos. En ocasiones la artritis reumatoidea produce la llamada deformidad en cuello de ganso.

FALANGES

Deben ser palpadas en busca de sinovitis secundaria o artritis reumatoidea (nódulos de Bouchard), nódulos óseos (nódulos de Heberden), desinserciones tendinosas (deformidad del botonero), dedo en mazo, etc..

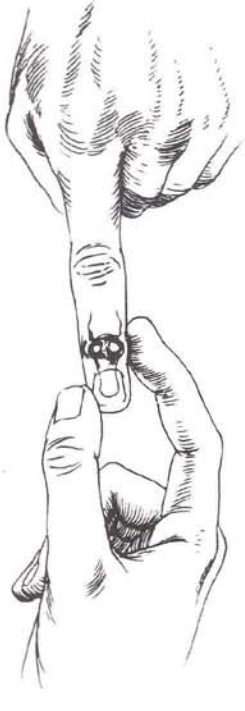

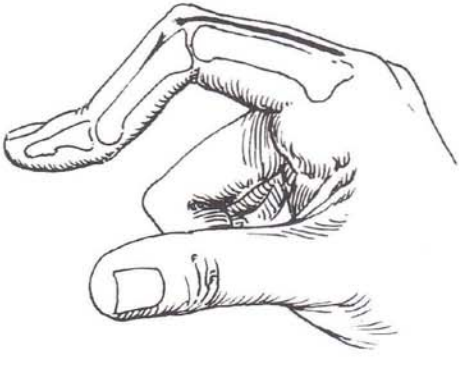

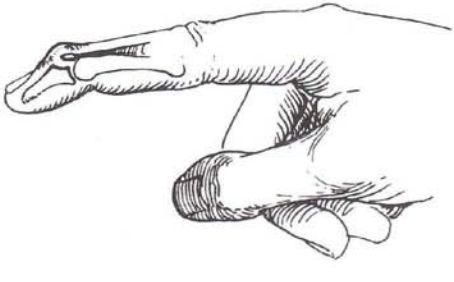

ARCOS DE MOVILIDAD

MUÑECA:

Flexión: 80° - Extensión: 70° - Lateralización cubital: 30° - Lateralización radial: 20°

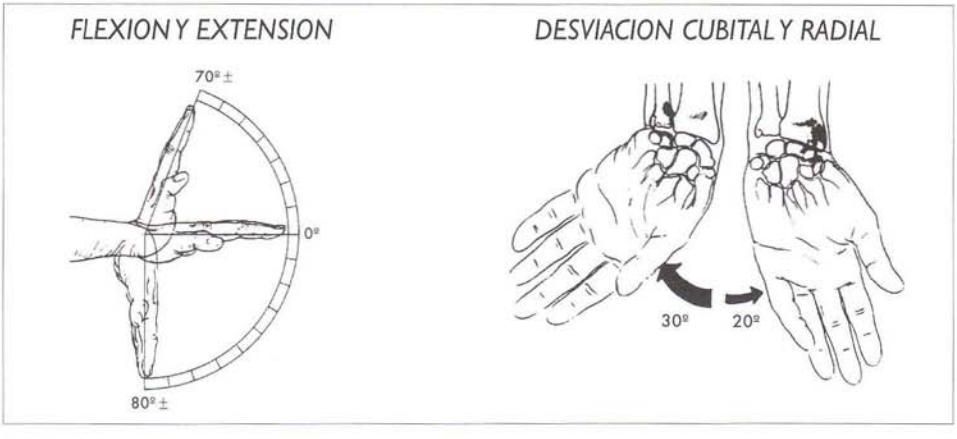

DEDOS:

Flexión y extensión

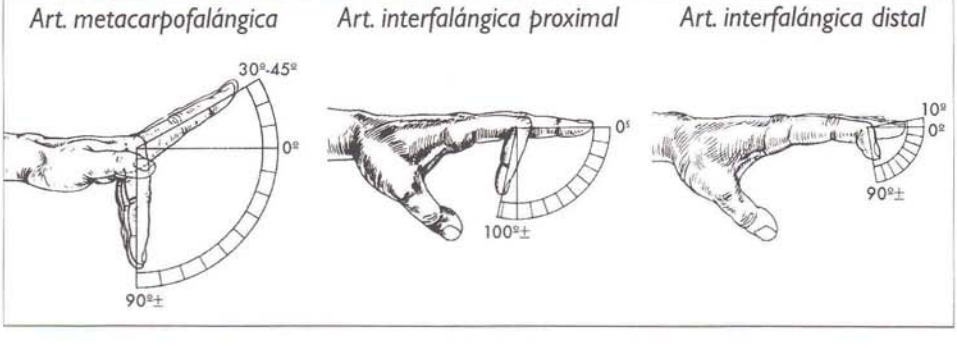

Abducción y aducción

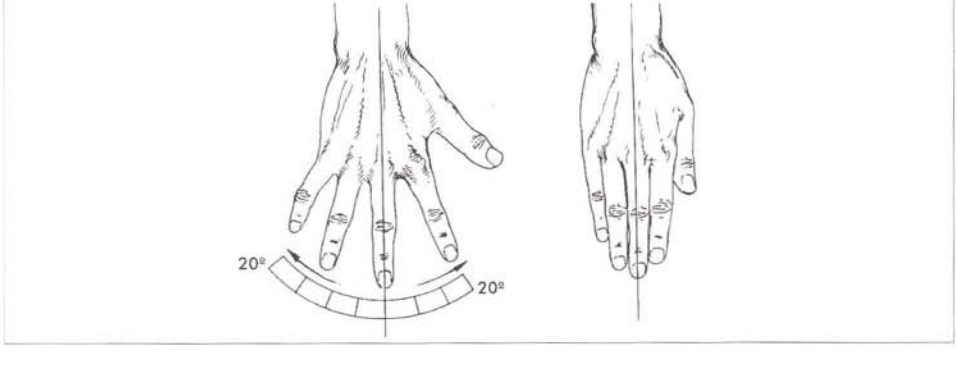

Flexión y extensión del pulgar
Articulación metacarpofalángica

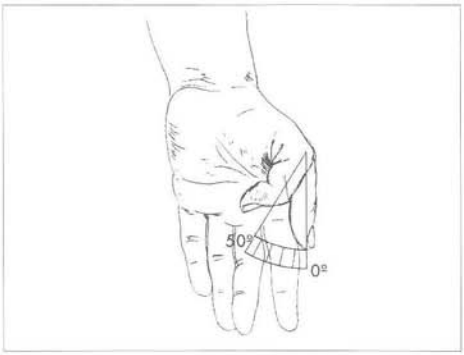

Articulación interfalángica

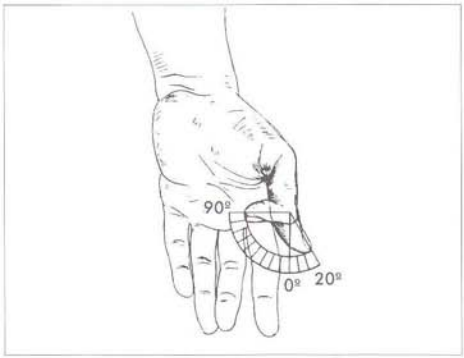

Aducción y abducción palmar del pulgar

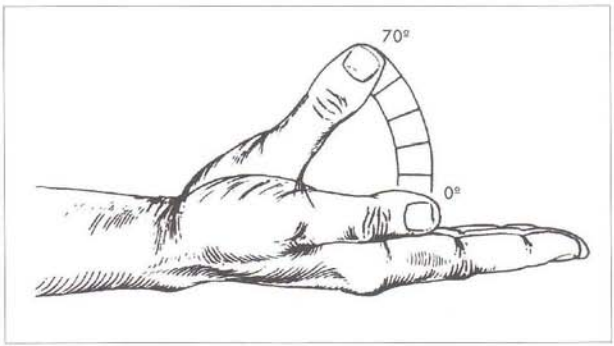

EXPLORACION NEUROLOGICA

Extensión de la muñeca (C6)

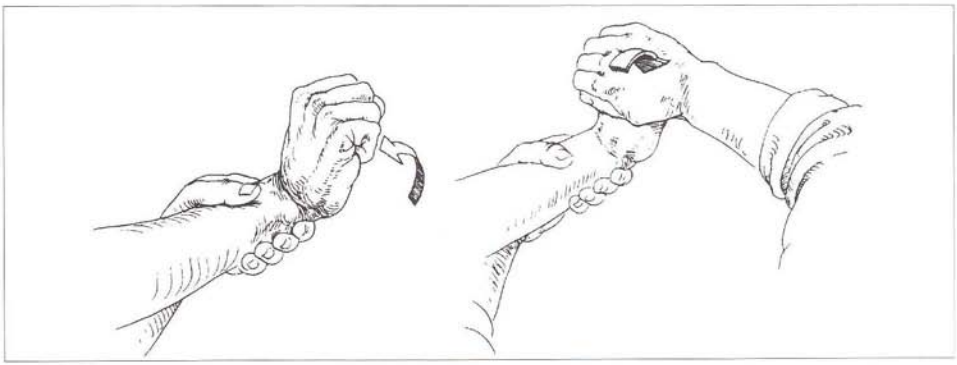

Flexión de la muñeca (C7)

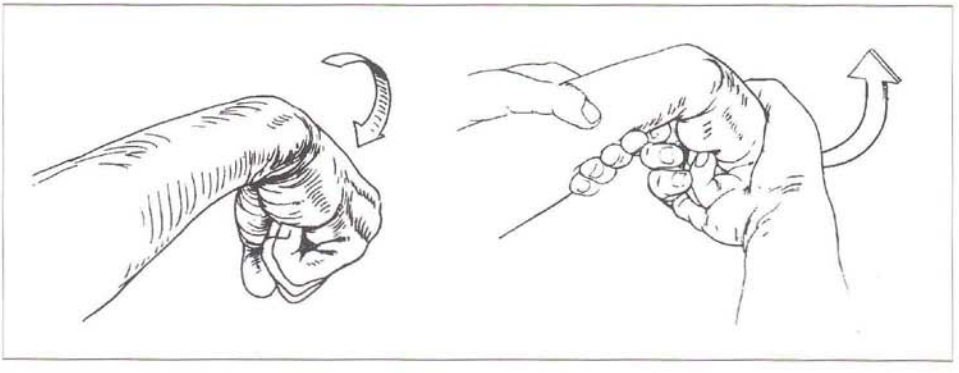

Extensión de lo0s dedos (C7)

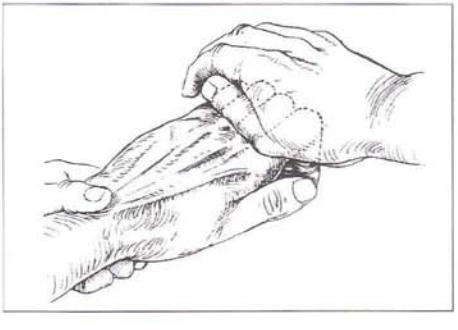

Flexión de los dedos (C8)

Abdución y adecuación de los dedos

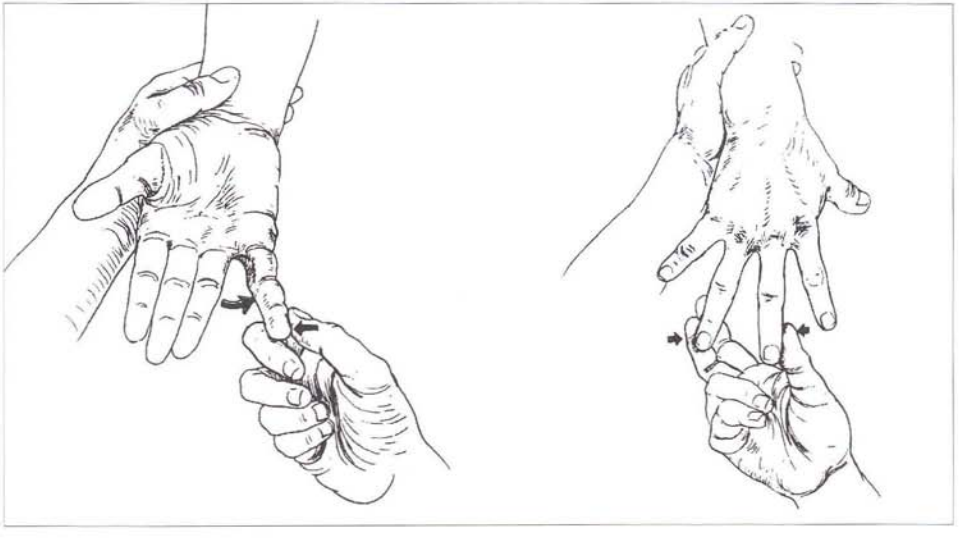

Variante de la prueba de aducción de los dedos

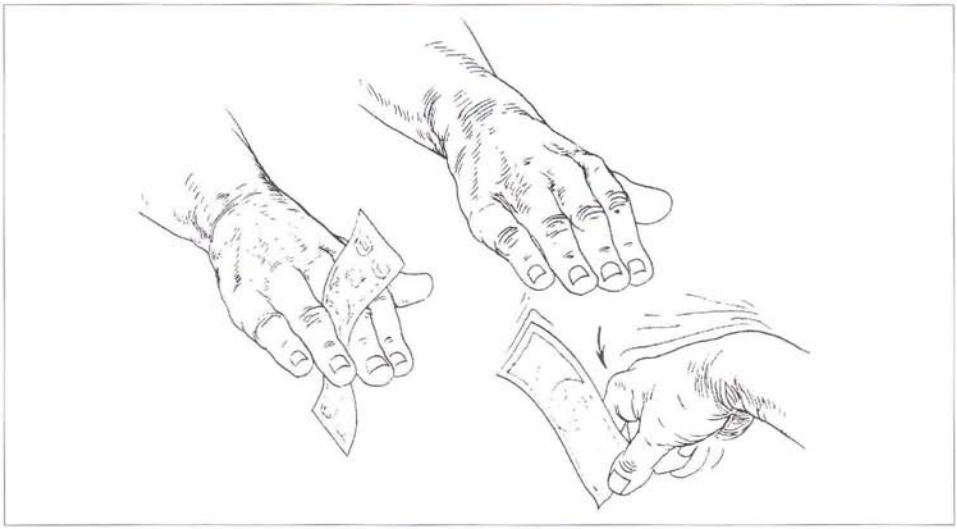

Niveles de sensibilidad neurológica de la mano

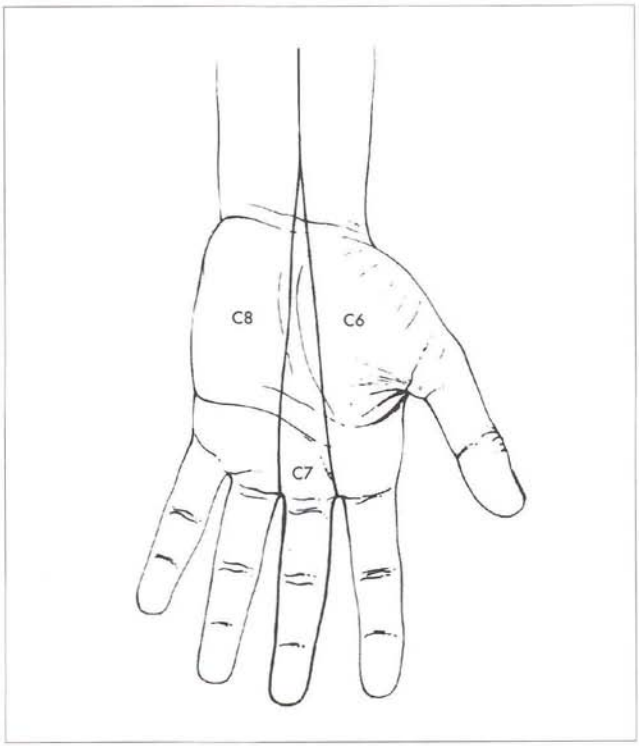

PRUEBAS ESPECIALES

PRUEBA DE FINKELSTEIN

Para investigar de manera específica la tenosinovitis estenosante de los tendones se pide al paciente que cierre la mano con el pulgar metido debajo de los otros dedos. El terapeuta estabiliza el antebrazo con una mano mientras con la otra desvía la muñeca hacia el lado cubital, comprobando si el paciente percibe dolor intenso en la región, lo que nos confirmaría la tenosinovitis.

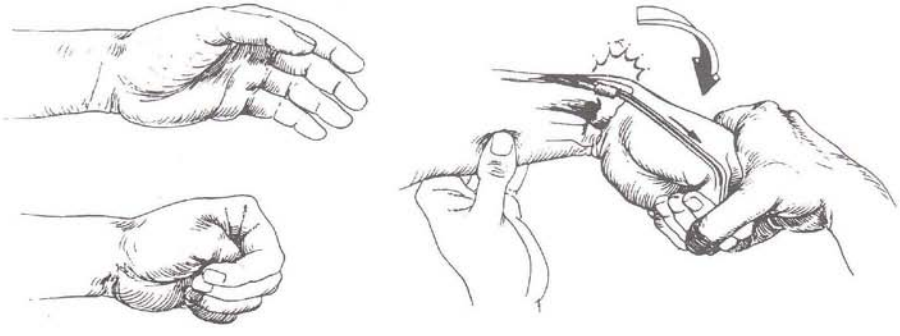

PRUEBA DEL MUSCULO FLEXOR COMUN SUPERFICIAL DE LOS DEDOS

Se efectúa sujetando los dedos del paciente, salvo el que se va a someter a prueba, pidiéndole que flexione el dedo en lesión a nivel de la articulación interfalángica proximal. Si no puede realizar la flexión el tendón estará cortado o faltará.

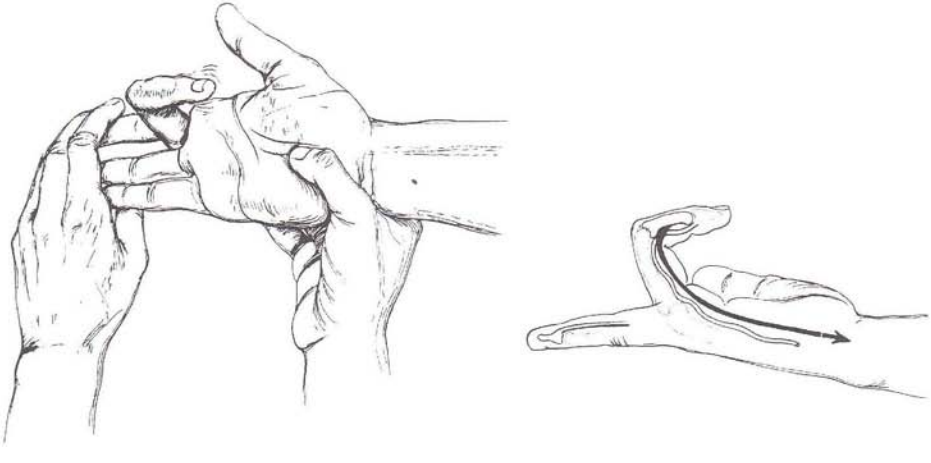

PRUEBA DEL MUSCULO FLEXOR COMUN PROFUNDO

Esta prueba se realiza inmovilizando la falange media del dedo lesionado, aislando la articulación interfalángica distal y pidiéndole que la flexione. Si no puede realizarla el tendón estará cortado o el músculo desnervado.

PRUEBA DE BUNNEL-LITTLER

Se realiza para comprobar el estado de contractura de los músculos intrínsecos (lumbricales e interóseos). Se fija la articulación metacarpofalángica en unos cuantos grados de extensión, y se trata de mover la articulación interfalángica proximal a la flexión. Si no puede poner en flexión dicha articulación, los músculos intrínsecos estarán tensos o habrá contractura de la cápsula articular.

Para distinguir entre la tensión de los músculos intrínsecos y la contractura de la cápsula articular se deja la articulación metacarpofalángica en flexión y se mueve la articulación interfalángica proximal hacia la flexión. Si la articulación no puede realizar la flexión completa, la cápsula interfalángica proximal puede estar contracturada.

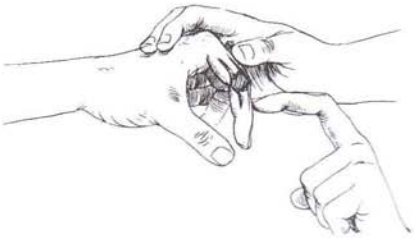

PRUEBA DE LOS LIGAMENTOS RETINACULARES

Se realiza sujetando la articulación interfalángica proximal del dedo en lesión, en posición neutra y flexionando la articulación interfalángica distal. Si la articulación no realiza la flexión nos confirma la tensión retinacular. Para distinguir entre la afectación ligamentosa o la alteración de la cápsula articular la prueba se realiza con la articulación interfalángica proximal en flexión. Si no se puede realizar la flexión de la articulación interfalángica distal nos confirma la contractura de la cápsula articular.

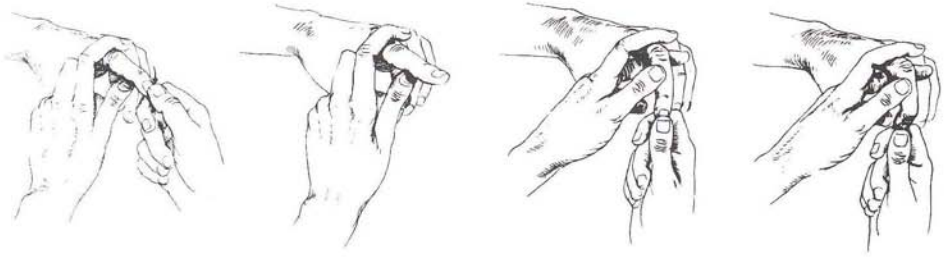

PRUEBA DE ALLEN

Se realiza para valorar el riego sanguíneo en la mano, informándonos de la oclusión parcial o total de las arterias radial y cubital.

Se pide al paciente que abra y cierre el puño con rapidez varias veces, y a continuación que apriete el puño para que salga la sangre venosa de la palma. El terapeuta coloca el pulgar sobre la arteria radial y los dedos índice y medio sobre la cubital, a la altura de la muñeca, comprimiéndolas contra los huesos subyacentes para obstruirlas, y le pide al paciente que abra la mano, debiendo aparecer la palma pálida. A continuación se afloja una de las arterias conservando la presión sobre la otra. En condiciones normales la mano se enrojece inmediatamente. (Comprobar sobre las dos arterias).

Comparar los resultados en ambas manos.

Esta misma prueba se puede realizar en los dedos para verificar la permeabilidad de los mismos.

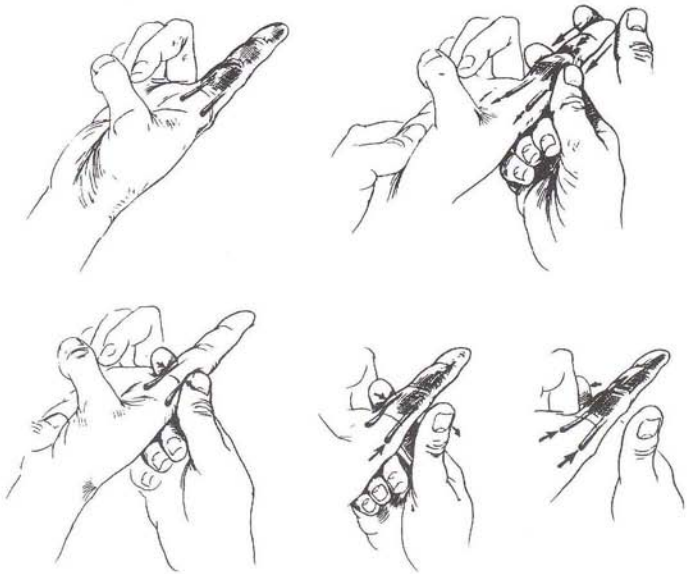

EXPLORACION DE LAS ZONAS RELACIONADAS

Pueden reflejarse síntomas en muñeca y mano, desde el codo, hombro y columna cervical, por lo que el diagnóstico ha de ser complementado con el estudio de estas zonas.

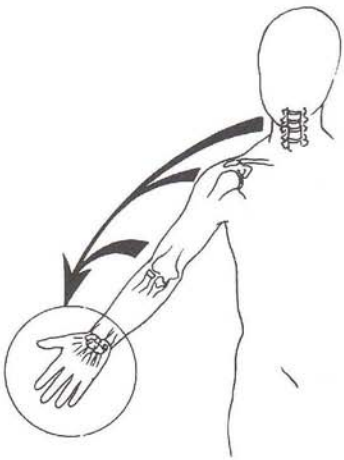

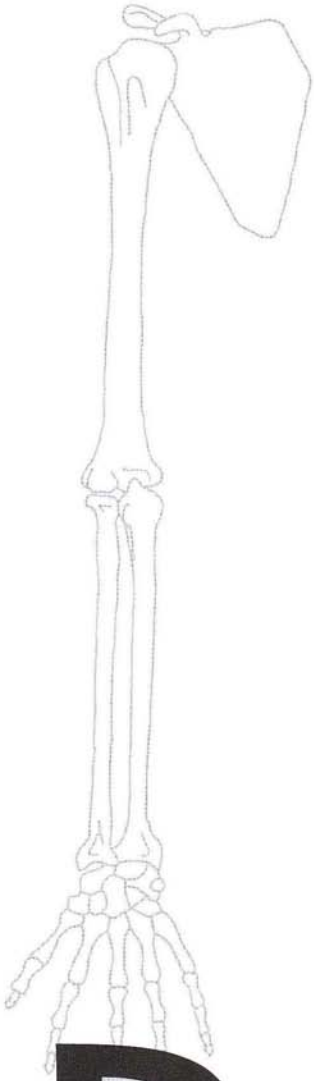

3

DIAGNOSTICO OSTEOPATICO

DIAGNOSTICO OSTEOPATICO DE MUÑECA Y MANO

RADIOCARPIANA

LESION EN FLEXION-EXTENSION DE LA MUÑECA

D-277

Activa y Pasiva

El terapeuta moviliza la muñeca del paciente en flexión y extensión, comprobando la limitación o dolor. La restricción de movilidad en flexión nos informa de la lesión en extensión y viceversa.

Comprobada la limitación se exploran los huesos del carpo selectivamente (apartado de exploración física), para corregir, situando los pulgares sobre los segmentos en lesión, en flexión o extensión.

Variante Bilateral sin bloqueos

LESION EN FLEXION

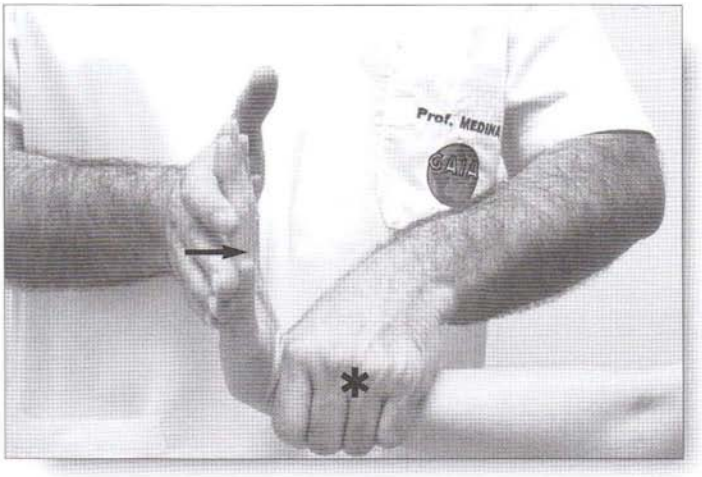

LESION EN EXTENSION

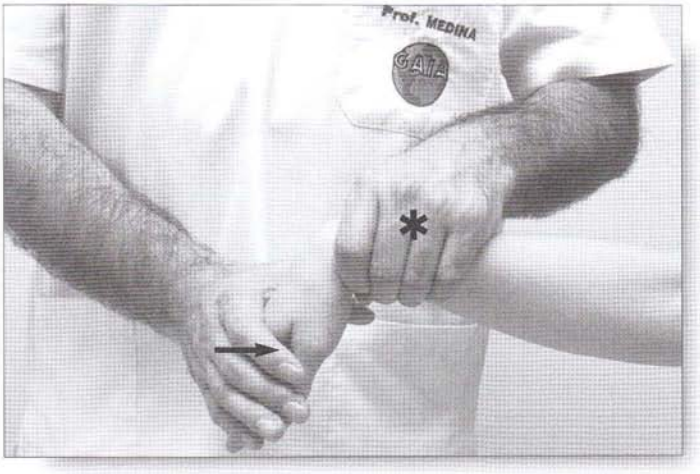

DIAGNOSTICO SELECTIVO DE LAS LESIONES DEL CARPO

Se realiza comprobando, segmento por segmento, las dos filas del carpo (apartado de exploración física).

MEDIOCARPIANA D-273

LESION DE POSTERIORIZACION O ANTERIORIZACION DE LA FILA DISTAL DEL CARPO SOBRE LA PROXIMAL

VALIDO MEDIOC. ABD-ADD (realizamos movim. laterales

El terapeuta atrapa las filas distal y proximal del carpo con el pulgar y el índice de ambas manos, movilizándolas en sentido anterior y posterior. Si hay dolor o limitación en anterioridad nos informa de la lesión en posterioridad y viceversa.

Variante: una mano fija la fila proximal y se moviliza la distal

D-273 -RADIOCARPIANA o MEDIOCARPIANA

LESION EN VARO O VALGO

El terapeuta inmoviliza la muñeca del paciente con una mano y con la otra moviliza la mano en valgo y varo. Limitación o dolor en varo indica lesión en valgo y viceversa.

VALGO - ABD

Variante: Supinada la mano

VARO - ADD

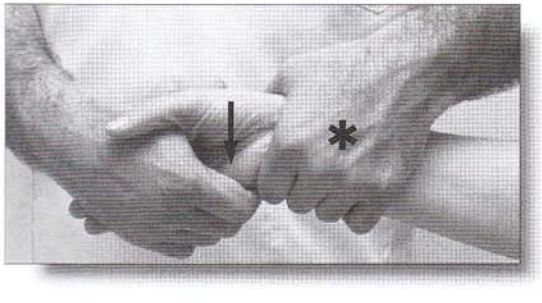

LESION METACARPOCARPIANA

D-279

El terapeuta atrapa con ambas manos la mano del paciente por la cara dorsal y presiona con ambos dedos superpuestos hacia abajo de la cabeza metacarpiana. El dolor o la limitación nos confirman la lesión. y Arriba

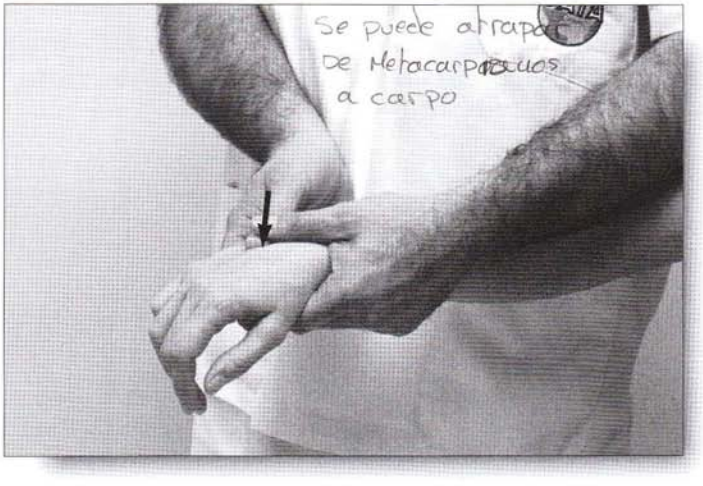

LESIONES CARPOFALANGICAS

D-279

El terapeuta coge con el pulgar e índice de ambas manos el metacarpiano y la falange proximal a examinar, movilizándola hacia abajo y hacia arriba. La limitación o dolor hacia abajo indica la lesión del metacarpiano en superioridad y viceversa.

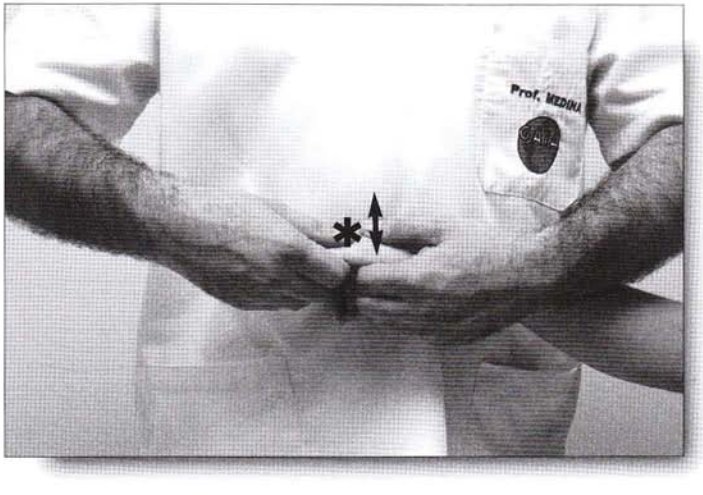

FALANGES

D-279

El terapeuta atrapa la falange a movilizar con el pulgar e índice en forma de pinza, comprobando por movimientos pasivos en torsión, lateralización y estiramiento los arcos de movilidad y la inestabilidad de las articulaciones falángicas proximal, medial y distal; si existe dolor en algún movimiento, descartando los problemas degenerativos o de estructura, nos confirma la lesión osteopática.

FALANGE DISTAL



FALANGE PROXIMAL

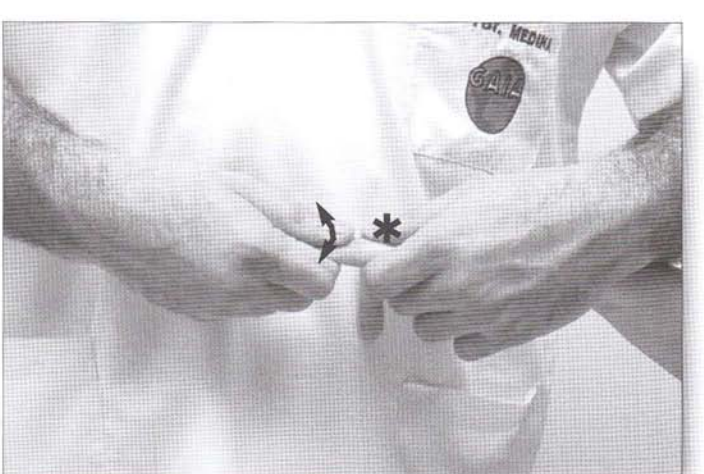

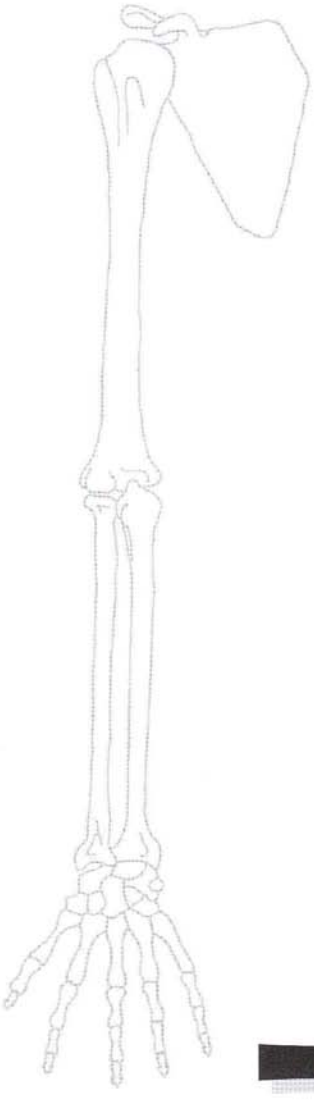

4

TECNICAS DE ELASTIFICACION GLOBAL

TECNICAS DE ELASTIFICACION GLOBAL

Se efectúan como preparación a las técnicas de corrección y en dependencia de la lesión se pueden realizar de forma miotensiva o pasiva.

TECNICAS MIOTENSIVAS PARA LA MUÑECA Y LA MANO

Se realizan para ganar grados de movilidad en las articulaciones afectadas, previa comprobación de que el tope articular no es rígido.

Se efectúan resistiendo el movimiento de la articulación a normalizar durante unos segundos para ir ganando grados en el sentido de corrección, durante la fase de relajación.

LIMITACION EN FLEXION

D-285

Paciente en supino o sentado. El terapeuta al lado atrapa con una mano la muñeca y con la otra la del paciente en su zona palmar, movilizándola en flexión previa resistencia en extensión en la fase de relajación.

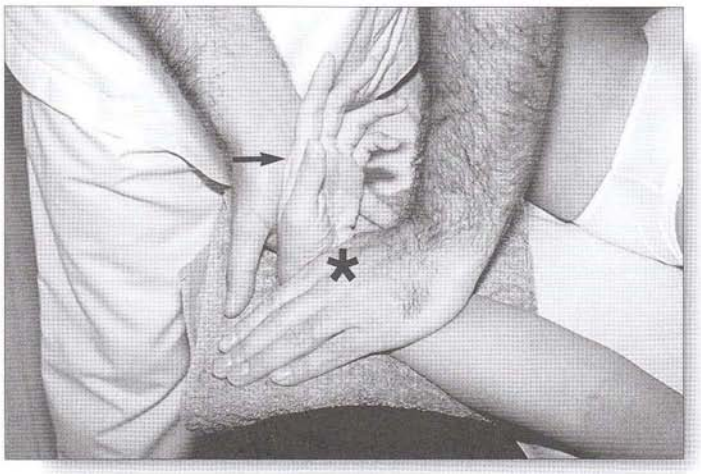

LIMITACION EN EXTENSION

D-235

El terapeuta atrapa la muñeca del paciente con una mano y con la otra entrelaza los dedos con la de éste, movilizando en extensión previa resistencia muscular en flexión en la fase de relajación.

LIMITACION EN VARO

Paciente en supino o sentado. El terapeuta al lado, hace presa con la mano del paciente en posición de saludo y con la otra inmoviliza el antebrazo cerca de la muñeca, efectuando la movilización en varo, contra resistencia en la fase de relajación.

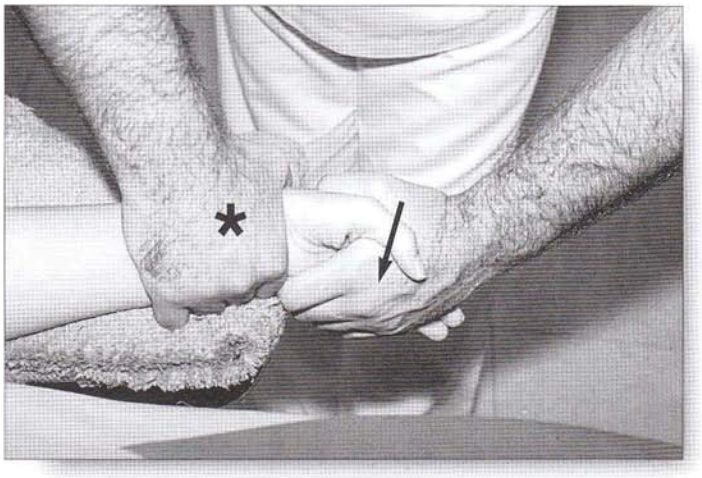

LIMITACION EN VALGO

En la misma posición que la técnica anterior pero en sentido contrario.

LIMITACION DE FLEXION METACARPOFALANGICA

Una mano sujeta los metacarpianos y la otra, situada en la cara dorsal de la articulación metacarpofalángica, efectúa una flexión contra resistencia en la fase de relajación.

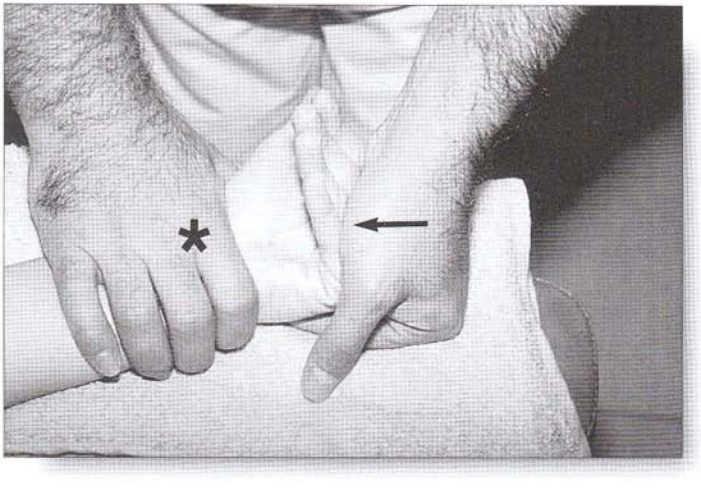

VARIANTE SELECTIVA

Igual que la anterior, sobre una sola articulación, atrapando la articulación metacarpofalángica en su zona dorsal con el índice y pulgar en forma de pinza.

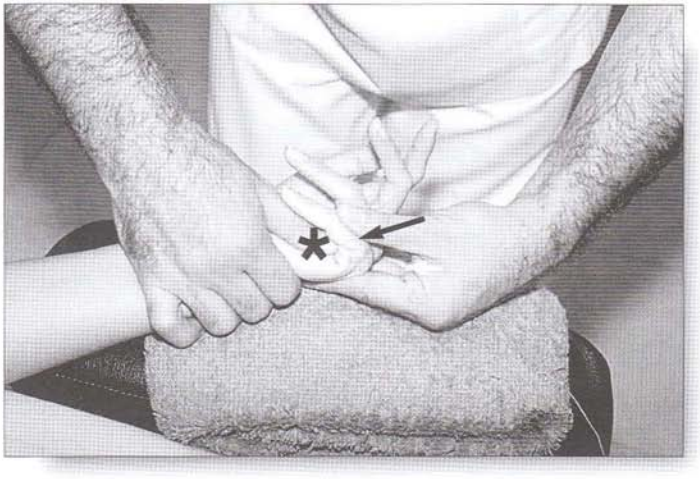

LIMITACION DE EXTENSION METACARPOFALANGICA

Con una mano sujeta los metacarpianos y con la otra atrapa las falanges, movilizando en extensión contra resistencia en la fase de relajación.

VARIANTE SELECTIVA

Igual que la anterior, sobre una articulación metacarpofalángica.

LIMITACION FALANGICA EN FLEXION

Una mano atrapa la falange proximal o media y con el pulgar e índice de la otra en forma de pinza sobre la zona dorsal de la articulación realiza la flexión contra resistencia en la fase de relajación.

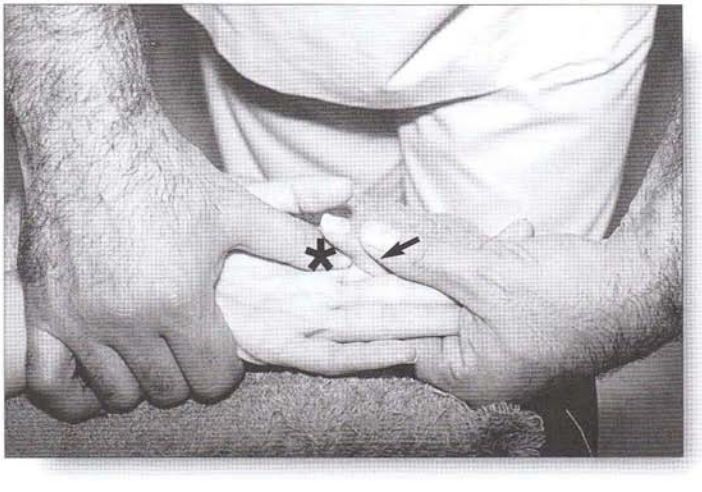

LIMITACION FALANGICA EN EXTENSION

Con una mano sujeta la falange proximal o media y con el pulgar e índice de la otra en forma de pinza atrapa la falange en lesión, movilizándola en extensión contra resistencia en la fase de relajación.

TECNICAS PASIVAS

ELASTIFICACION CUBITO-RADIAL ANTERIOR

Se atrapa con una mano la parte distal del cúbito y con la otra la del radio, presionando sobre uno de los lados mientras el otro se mantiene, efectuándose la movilización en ambos huesos, de forma lenta y suave.

ELASTIFICACION CUBITO-RADIAL POSTERIOR

Igual que la técnica anterior, en posición dorsal.

ELASTIFICACION PALMAR DE LA MANO

ELASTIFICACION RADIOCARPIANA Y CARPOMETACARPIANA

La mano del paciente en supinación. El terapeuta al lado, atrapa la parte distal del radio por encima de la interlínea articular y la zona tenar de la otra sobre el carpo, efectuando una presión en sentido distal, de forma lenta y progresiva.

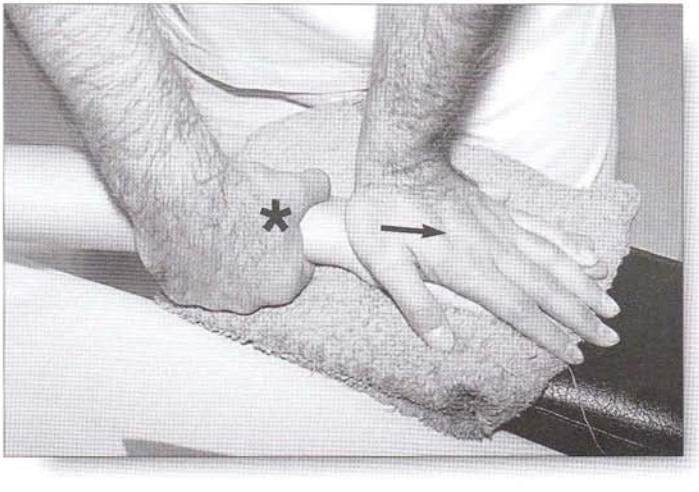

ELASTIFICACION METACARPOFALANGICA

Con una mano se sujeta la zona metacarpocarpiana y con la zona tenar de la otra sobre las falanges proximales se van realizando presiones sobre las articulaciones metacarpofalángicas en sentido distal, descoaptándolas.

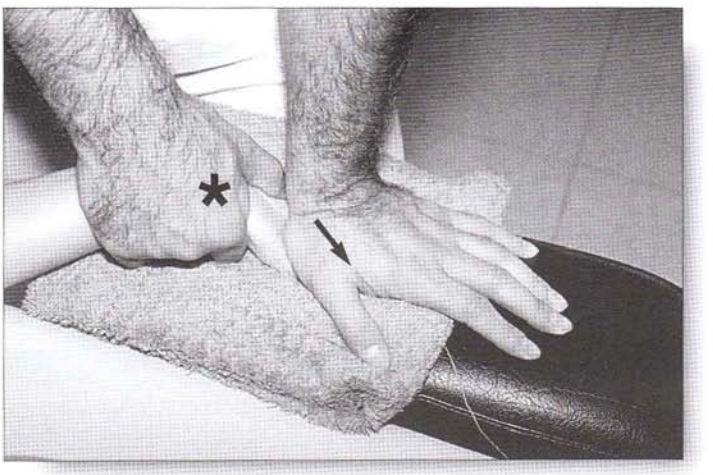

ELASTIFICACION INTERFALANGICA

En la misma posición que la anterior, con una mano sujetando el metacarpo y con la zona tenar de la otra sobre las falanges proximales y distales se van realizando presiones en descoaptación.

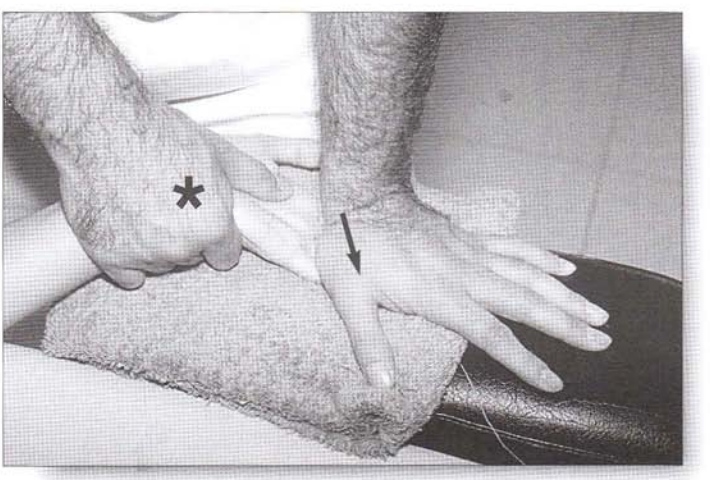

ELASTIFICACION DORSAL DE LA MANO

Todas las técnicas que a continuación se exponen se realizan igual que las anteriores, en posición palmar y sobre la zona dorsal de la mano.

ELASTIFICACION RADIOCARPIANA Y CARPOMETACARPIANA

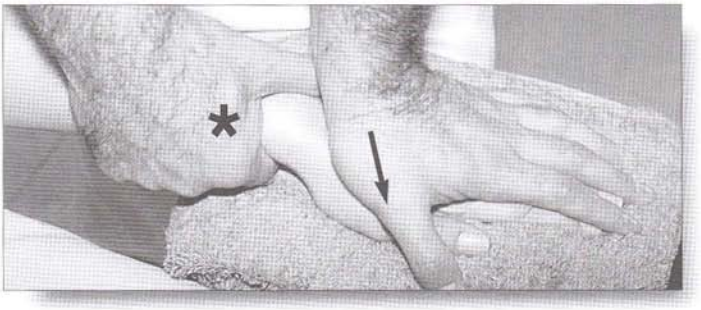

ELASTIFICACION METACARPOFALANGICA

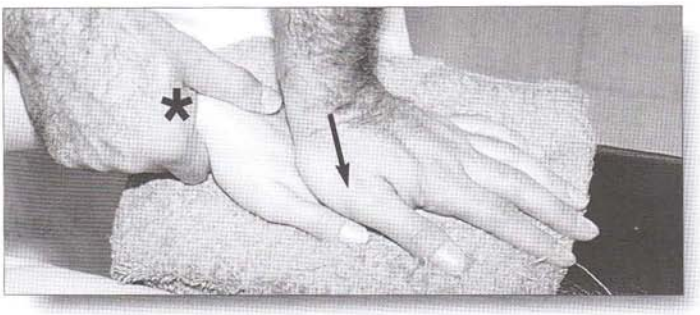

ELASTIFICACION INTERFALANGICA

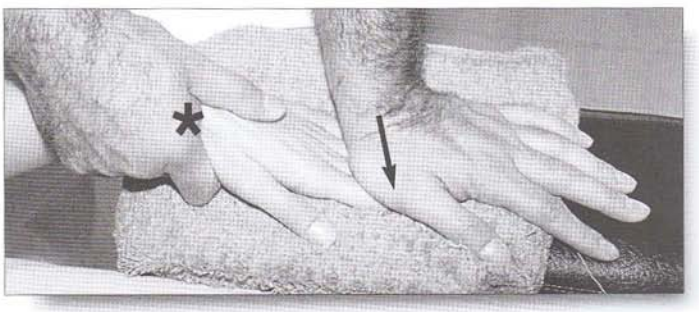

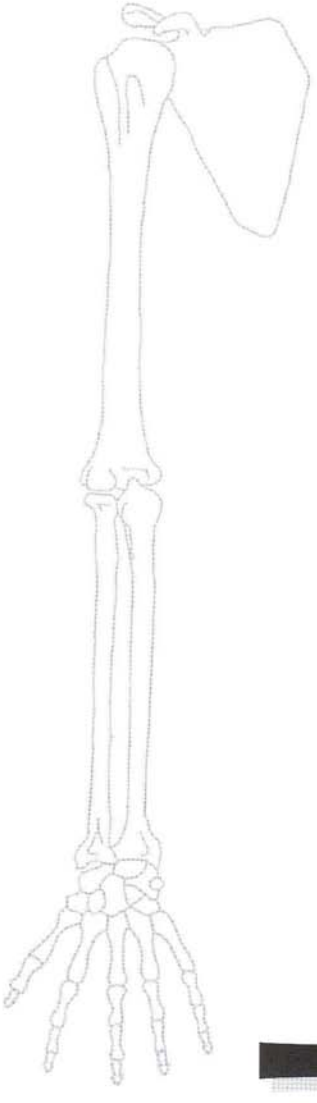

5

TECNICAS DE NORMALIZACION

TECNICAS DE NORMALIZACION

AMASAMIENTO TENAR E HIPOTENAR DE LA MUÑECA Y MANO

D-285

Esta técnica se realizará antes de las técnicas de normalización para conseguir soltar y relajar las articulaciones y músculos de las mismas. La técnica consiste en presionar con ambas eminencias tenares la zona a tratar, en sentido ascendente y descendente, describiendo círculos.



DESCOAPTACION GLOBAL DEL CARPO EN CIRCUNDUCCION

Esta técnica se realizará antes de las técnicas de normalización para soltar las articulaciones.

El terapeuta atrapa la muñeca con los índices y pulgares de ambas manos, efectuando una descoaptación y circunducción en ambos sentidos, llegando a los topes fisiológicos de movilidad articular.

VALIDO COMO PREMANIPULACION

CIRCUNDUCCION A DERECHA (primera fase)



CIRCUNDUCCION A DERECHA (segunda fase)



CIRCUNDUCCION A IZQUIERDA (primera fase)

CIRCUNDUCCION A IZQUIERDA (segunda fase)



VARIANTE

El terapeuta sujeta la muñeca con ambas manos atrapándola con la zona tenar y los dedos en forma de pinza en la zona radial y cubital, efectuando un movimiento en forma de ocho en sentido contrariado.

VARIANTE EN DESCOAPTACION

El terapeuta atrapa la mano del paciente con una mano y con la otra coge la muñeca presionándola firmemente. En esta posición le pide al paciente que presione la mano del terapeuta y en la fase de relajación efectúa una tracción sin dejar de presionar la muñeca.

FASE DE CONTRACCION

FASE DE RELAJACION

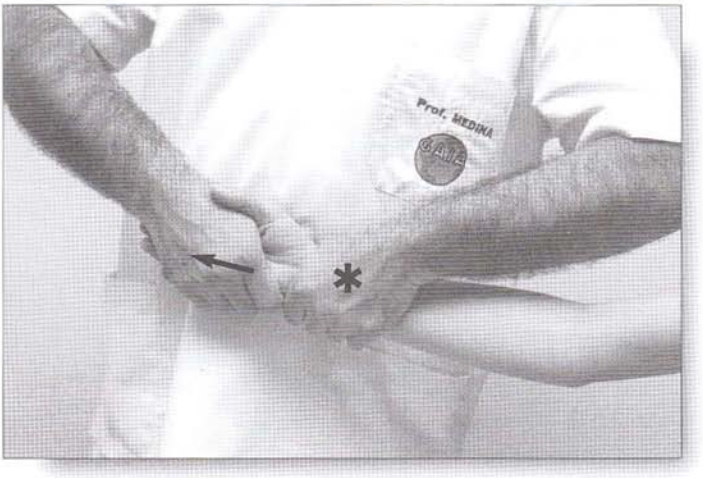

D-289

LESION DE MUÑECA EN FLEXION

RADIOCARPIANA

El terapeuta frente al paciente, atrapa la muñeca con las dos manos y coloca ambos pulgares superpuestos en la zona dorsal del carpo. En esta posición, estira el brazo hasta la puesta en tensión y realiza la tracción en extensión.

D-289

LESION DE MUÑECA EN EXTENSION

RADIOCARPIANA

Igual que la técnica anterior pero realizando la tracción en flexión, con los índices en la zona palmar del tarso.



TECNICAS DE NORMALIZACION SELECTIVAS DEL CARPO

Localizado el segmento en lesión, se normaliza igual que la técnica en flexión y extensión, colocando los pulgares superpuestos encima del segmento a normalizar en la parte dorsal y uno de los índices en la cara palmar de éste, realizando la tracción en el movimiento contrario al de lesión.

LESION ANTERIOR DE LA FILA DISTAL DEL CARPO SOBRE LA PROXIMAL

MEDIOCARPIANA

D-292

El terapeuta coloca la eminencia tenar de una mano sobre la fila proximal (cara dorsal) y la otra sobre la fila distal (cara palmar), y situando los antebrazos perpendiculares al carpo, realiza la tracción contrariada con ambas eminencias tenares.

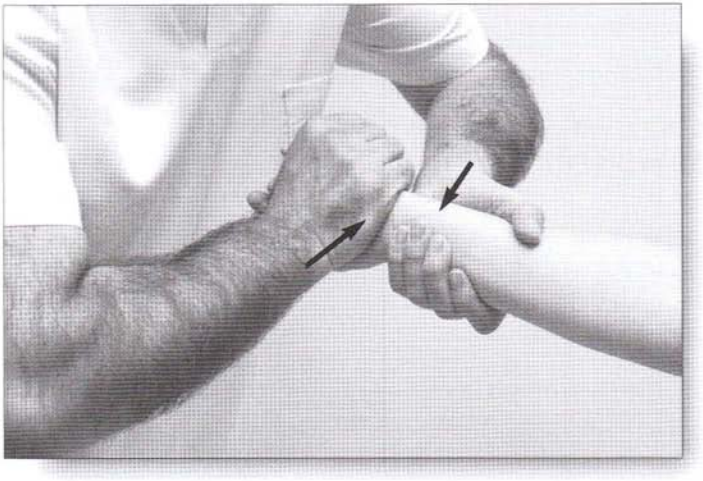

VARIANTES ANTERIOR Y POSTERIOR

D-292

Se realizan igual que las técnicas anteriores, cambiando la zona de contacto sobre la fila distal y proximal del carpo, que en este caso es el ángulo formado por el primer y segundo dedos.

VARIANTE ANTERIOR

VARIANTE POSTERIOR

VARIANTE EN TECNICA DIRECTA PARA UNA LESION POSTERIOR DE LA FILA DISTAL DEL CARPO SOBRE LA PROXIMAL

MEDIOCARPIANA

El brazo del paciente, colocado con la cara dorsal hacia arriba sobre la camilla, encima de una toalla. El terapeuta atrapa la fila proximal con una mano en forma de abrazadera, con el índice y el pulgar, utilizándola de fulcro. Con el índice y pulgar de la otra en forma de abrazadera sobre la fila distal, realiza la tracción descendente, previa descoaptación.

VARIANTE EN TECNICA DIRECTA PARA UNA LESION ANTERIOR DE LA FILA DISTAL DEL CARPO SOBRE LA PROXIMAL

Se realiza igual que la anterior, en parámetros contrarios.

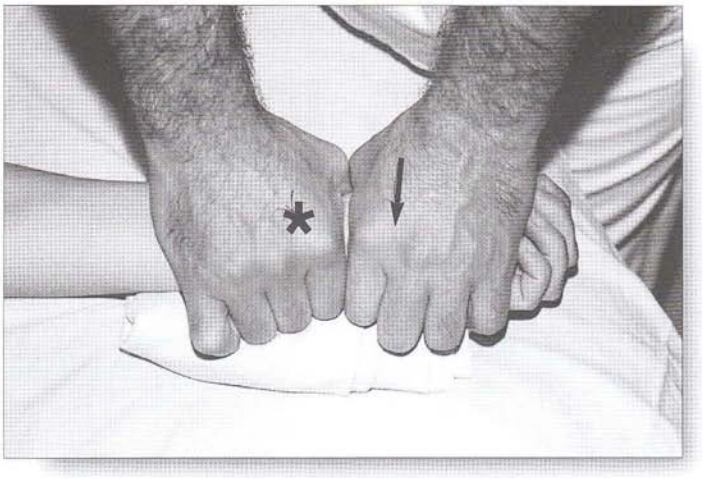

LESION EN VALGO

RADIOCARPIANA D-290 D-293

ABD MEDIOCARPIANA

El terapeuta sujeta con una mano la del paciente, atrapando con el pulgar e índice en forma de pinza los dedos 4° y 5° de la mano de éste, presionándolos hacia abajo y tomando contacto con la zona de unión del primer y segundo dedos de la otra mano en la interlínea cubitocarpiana, realizando la tracción en sentido lateral, previa liberación del estiloides radial en sentido ascendente.

PRIMERA FASE



SEGUNDA FASE

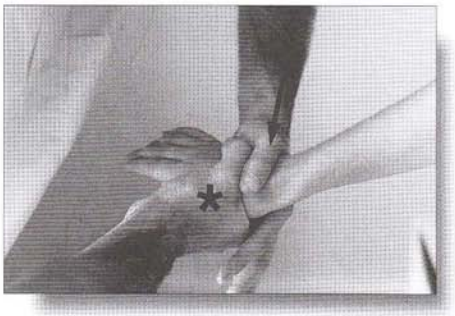

LESION EN VARO

ADD

RADIOCARP.
MEDIOCARP

D-291 D-293

Igual que la técnica anterior pero realizando la tracción sobre la interlínea radiocarpiana, previa liberación del estiloides radial.

PRIMERA FASE

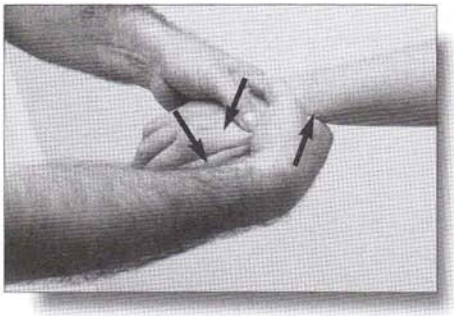

SEGUNDA FASE

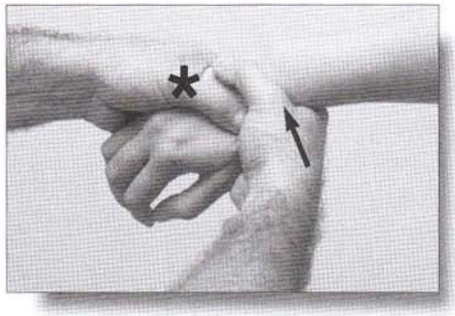

Nota: *tanto la técnica en varo como la de valgo se pueden hacer funcionales, primero en el sentido de la lesión y luego en el de corrección.*

LESION METACARPOCARPIANA

El terapeuta sujeta la mano del paciente con su zona palmar apoyándola sobre su pierna y toma contacto con el pisiforme sobre la cabeza metacarpiana a descoaptar, efectuando la tracción hacia abajo y adelante.

VARIANTE

Se realiza igual que la anterior pero utilizando el pulgar en contacto con la cabeza metacarpiana y el pisiforme sobre el pulgar.

Nota: *la tracción sobre el tercer metacarpiano se realiza efectuando una lateralización cubital para evitar al apófisis estiloides de la cabeza metacarpiana.*

LESION METACARPOFALANGICA EN POSTERIORIDAD (Técnica de latigazo)

El terapeuta sujeta los dedos de la mano del paciente con ambas manos y toma contacto sobre la extremidad inferior del metacarpiano con los pulgares superpuestos, realizando la tracción hacia aba-jo previa descoaptación, en forma de latigazo.

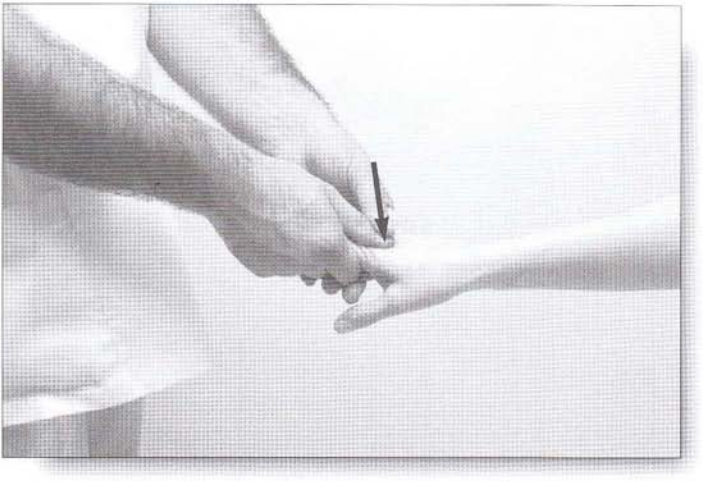

VARIANTE

El terapeuta sujeta con el índice y el pulgar de una mano la cabeza metacarpofalángica a normalizar, realizando una descoaptación de la articulación. En esta posición, coloca el pisiforme sobre el pulgar, efectuando la tracción en sentido descendente.

LESION METACARPOFALANGICA EN ANTERIORIDAD (Técnica de latigazo)

EXTENSIÓN

El terapeuta sujeta los dedos de la mano del paciente con ambas manos y toma contacto sobre la extremidad inferior del metacarpiano en su cara palmar con los pulgares superpuestos, realizando la tracción hacia abajo previa descoaptación, en forma de latigazo.

VARIANTE

El terapeuta atrapa la cabeza metacarpiana con el pulgar y el índice de una mano, al tiempo que con la otra coge la falange, efectuando una descoaptación y puesta en tensión en flexión de la articulación. En esta posición, realiza la tracción presionando con el pulgar la cabeza metacarpiana en su cara palmar, al mismo tiempo que con la otra mano aumentamos la flexión de la articulación.

DESCOAPTACION DE LA ARTICULACION METACARPOCARPIANA Y METACARPOFALANGICA DEL PULGAR POR LA TECNICA DEL LATIGAZO

El terapeuta atrapa el primer dedo por debajo de la articulación con el pulgar y el índice de una mano en forma de pinza, reforzándola con la otra mano, descoaptando y realizando la tracción en forma de latigazo.

FASE DE DESCOAPTACION

FASE DE CORRECCION

DESCOAPTACION AXIAL DE LAS FALANGES

El terapeuta sujeta con una mano la del paciente y con la otra atrapa la falange, estirando y rotando a ambos lados.

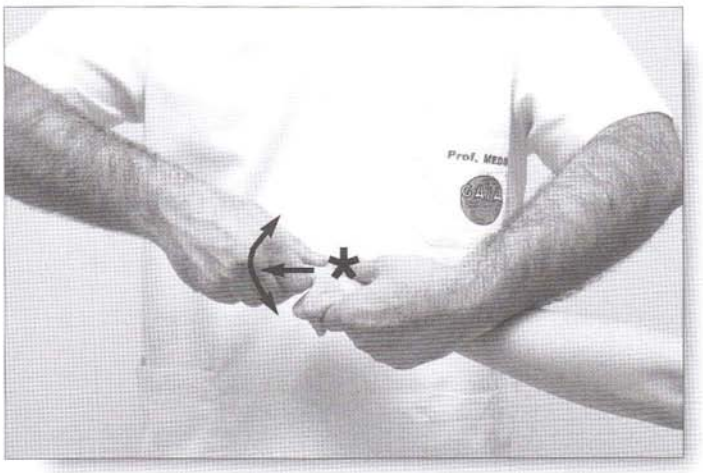

LESIONES FALANGICAS

El terapeuta atrapa la falange a normalizar con el pulgar y el índice de una mano en forma de pinza, reforzándola con la mano libre y, realizando la tracción en estiramiento o aplicando una ligera flexión.

Nota: *las lesiones del codo hay que tratarlas antes que las de la muñeca y mano.*

GLOSARIO

ABD	Abducción
ADD	Aducción
A.L.	Abductor largo
C.A.E.	Calcáneo-astragalino externo (ligamento)
C.A.I.	Calcáneo-astragalino interno (ligamento)
D.E.	Dorsal externo
E.	Extensión
E.C.M.	Esternocleidomastoideo
E.I.A.S.	Espina iliaca anterosuperior
E.I.P.S.	Espina iliaca posterosuperior
E.L.	Escafolunar
E.L.R.	«Extensión-Lateralización-Rotación» Movimiento vertebral (rotación en la convexidad)
F.	Flexión
F.A.	Fascículo anterior
F.P.	Fascículo posterior
F.R.L.	«Flexión-Rotación-Lateralización» Movimiento vertebral (rotación en la concavidad)
G.e.	Glenoide externa
g.g.	Hueso grande - hueso ganchoso
G.i.	Glenoide interna
L.C.A.	Ligamento cruzado anterior
L.C.A.E.	Ligamento cruzado antero-externo

L.C.A.P.	Ligamento calcáneo-astragalino posterior
L.C.P.	Ligamento cruzado posterior
L.C.P.I.	Ligamento cruzado postero-interno
L.I.M.	Ligamento inter-metacarpiano
L.L.E.	Ligamento lateral externo
L.L.I.	Ligamento lateral interno
L.O.A.I.	Ligamento oblicuo antero-interno
L.O.P.I.	Ligamento oblicuo postero-interno
L.P.	Lesión primaria
L.P.T.A.	Ligamento peroneo-tibial anterior
L.P.T.P.	Ligamento peroneo-tibial posterior
L.R.A.E.	Ligamento recto antero-externo
M.e.	Menisco externo
M.i.	Menisco interno
M.F.	Menisco femoral (ligamento)
Pop	Poplíteo
P.L.	Piramido-lunar
P.L.L.	Peroneo lateral largo
R.E.	Rotación externa
R.I.	Rotación interna
S.I.R.	Denominación de los músculos: Supraespinoso, Infraespinoso y Redondo menor
T.P.	Tibio-peroneo
t.g.	Trapezoide-hueso grande
t.t.	Trapezo-trapezoideo

BIBLIOGRAFIA

- **Charlea Aemer**
  «Manual de las técnicas mecánicas del sistema locomotor periférico». 1983.

- **V. Belloch Zimmermann - C. Caballé Lancry - R. Zaragoza Puelles**
  «Fisioterapia, teoría y técnica». Ed. ECIR, 1970.

- **A. Dimeglio**
  «Ortopedia infantil cotidiana». Ed. MASSON, 1991.

- **Salvador Hernández Conesa**
  «Exploración clínica del aparato locomotor en medicina ortopédica». Ed. CIENTIFICO-MEDICA, 1980.

- **Stanley Hoppenfeld**
  «Exploración física de la columna vertebral y las extremidades». Ed. MANUAL MODERNO, 1979.

- **Freddy M. Kaltenborn**
  «Estudio de las extremidades». Ed. OLAF NORLIS BOKHANDEL, 1980.

- **I. A. Kapandji**
  «Cuadernos de fisiología articular». Tomos 2 y 3. Ed. MASSON, 1982.

- **Kendall McCreary**
  «Músculos, pruebas y funciones». Ed. JIMS, 1985.

- **R. Richard**
  «Lésions ostéopathiques du membre inférieur». Ed. MALOINE, 1980.
  «Lésions ostéopathiques du membre supérieur». Ed. MALOINE, 1980.

- **Sobotta**
  «Atlas de anatomía». Tomos 1 y 2. Ed. PANAMERICANA, 1982.

- **E. Viel**
  «La méthode de Kabat». Ed. MASSON, 1986.